Geliş Tarihi: 08.11.2017 / Kabul Tarihi: 13.12.2017

Türk Nöroşir Derg 28(1):71-76, 2018

Derleme

A2 ve Distali Anevrizmalarında Tedavi Parametreleri

Treatment Parameters of A2 and Its Distal Aneurysms

Yavuz ARAS[1], Mehmet BARBUROĞLU[2], Ali Nail İZGİ[1]

[1]İstanbul Üniversitesi, İstanbul Tıp Fakültesi, Nöroşirürji Anabilim Dalı, İstanbul, Türkiye
[2]İstanbul Üniversitesi, İstanbul Tıp Fakültesi, Radyoloji Anabilim Dalı, İstanbul, Türkiye

ÖZ

Distal anterior serebral arter (DASA) anevrizmaları tüm intakranial anevrizmaların % 2,1-9,2'unu oluşturur. En sık olarak perikallozal ve kallozomarjinal arter bifurkasyonlarında görülürler. Tipik olarak bu anevrizmalar küçük boyutlu ve geniş boyunludurlar. Spontan sakküler anevrizma en sık görüleni olmakla birlikte travma, enfeksiyon ve tümöral süreçlere bağlı gelişmiş anevrizmalar görülebilir. DASA anevrizmalarına genel olarak anterior interhemisferik yolla yaklaşılır, ancak anatomik özellikleri nedeniyle bu anevrizmaların herbiri farklı kraniotomi gerektirir. Günümüzde bu anevrizmaların tedavisinde endovasküler veya mikroşirürjikal teknikler kullanılmaktadır. Endovasküler yöntemle tedavi seçenekleri primer koil embolizasyon, balon yardımlı veya stent yardımlı koil embolizasyon, akım çevirici stent veya parent arter oklüzyonu şeklinde sıralanabilir. Her iki yöntemin bu bölgeye özel bazı teknik güçlükleri bulunmaktadır.

ANAHTAR SÖZCÜKLER: Distal anterior serebral arter, Tedavi

ABSTRACT

Distal anterior cerebral artery aneurysms constitute 2.1-9.2% of all intracranial aneurysms. This type of aneurysym is most commonly located in the pericallosal and callosomarginal bifurcation. It is typically small in size and has a wide neck. Although these aneurysms can develop secondary to infection, trauma or tumoral processes, they are mostly seen as spontaneous saccular aneurysms. The anterior interhemispheric approach is the most commonly preferred approach but each aneurysm requires a different craniotomy due to its anatomic specifications. The use of endovascular or microsurgical techniques has recently started. Both techniques have a number of difficulties that are specific to this region. These aneurysyms can now also be treated by endovascular or microsurgical techniques. The endovascular treatment options are primary coil embolisation, balloon or stent-assisted coil embolisation, flow diverter stent, and parent artery occlusion. Both endovascular and microsurgical techniques have their own technical difficulties.

KEYWORDS: Distal Anterior Cerebral Artery, Treatment

■ DİSTAL ANTERİOR SEREBRAL ARTER

Distal anterior serebral arter (DASA) anterior serebral arterin anterior komunikan arter distalindaki segmentidir ve bu segmentte yerleşen anevrizmalar da DASA anevrizması olarak isimlendirilir (6,15).

DASA kendi içinde $A_{2,3,4,5}$ olarak dört segmente ayrılır. Anterior komunikan arterden korpus kallozumun rostrum ve genu bileşkesine kadar olan kısım A_2 olarak isimlendirilir. Orbitofrontal ve frontopolar arterler bu kısımdan çıkarlar. A_3 genudan itibaren arterin arkaya doğru ilerlerken yaptığı dönüş noktasına kadar olan kısımdır. A_3 segmentinden ön, orta ve arka internal frontal arterler ile kallozomarjinal arter çıkar. A_3'den sonra koronal sütür hizasına kadar olan segment A_4 segmentidir. A_4 segmentinden parasantral arter çıkar. A_5 ise A_4'den splenyal arterlerle olan anastomoza kadar olan kısımdır. A_5'den ise süperior ve inferior paryetal arterler çıkar (Şekil 1) (11). DASA iki yanlı olarak anterior komunikan arterin hemen

Yazışma adresi: Yavuz ARAS
E-posta: dryavuzaras@yahoo.com

distalindeki başlangıç yerinde lamina terminalisin önünde ve lamina terminalis sisternası içinde yükselir. Hemisferlerin arasında longitudinal fissürde ilerleyerek kallozal sisternaya girer ve korpus kallozum genusu etrafında geniş bir ark oluşturur ve arkaya doğru kallozum üzerinde seyrederken medial frontal paryetal ve oksipital loblar ile korpus kallozuma dallar vererek sonlanır (Şekil 2) (15,16). Arterin anatomik özellikleri nedeniyle uzun bir segmentte interhemisferik derin yerleşim özelliği gösteren DASA anevrizmalarının herbiri farklı mikroşirürjikal yaklaşım gerektirir (Şekil 3) (16).

■ A2 VE DİSTALİ ANEVRİZMALARI'NDA TEDAVİ

İntrakranial anevrizmalar arasında görece olarak diğer bazılarına göre daha seyrek görülen DASA anevrizmalarının insidansı geniş klinik serilerde %2,1-%9,2 olarak bildirilmiştir (3). En sık olarak perikallozal ve kallozomarjinal arter bifurkasyonlarında (Şekil 4, 5) görülürken daha az olarak orbitofrontal ve frontopolar arter çıkışlarında görülürler. Tipik olarak bu anevrizmalar küçük boyutlu ve geniş boyunludurlar. Diğer lokalizasyonlarda yerleşmiş intrakranial anevrizmalardan farklı olarak bu lokalizasyonda yerleşmiş kanamış anevrizmaların çoğunluğu 5 mm'den daha küçük ebattadır. DASA anevrizmalarının bir diğer önemli özelliği bu lokalizasyonda anevrizması bulunan olgularda %20-%25 oranında eşlik eden başka bir intraserebral anevrizma bulunmasıdır. DASA anevrizmaları başlıca spontan sakküler anevrizmalar olmakla birlikte mikotik, travmatik ve tümöre bağlı anevrizma gelişimi de etiyolojide yer alan diğer klinik antitelerdir (3).

■ MİKROŞİRÜRJİKAL TEKNİK İLE TEDAVİ

DASA anevrizmalarına genel olarak anterior interhemisferik yolla yaklaşılır. Bununla birlikte istisna olarak eğer anevrizma ön kafa tabanında itibaren ilk 1,5 cm.'lik mesafede bulunuyor ise pterional yaklaşımın daha uygun olabileceği unutulmamalıdır. Bu anevrizmalara özellikle sağ elini kullanan cerrahlar interhemisferik bölgeye sağdan yaklaşarak daha konforlu olarak her iki DASA'ya da ulaşabilir. Bununla birlikte solda bir hematom mevcut ise veya anevrizmanın soldan daha iyi ortaya konulacağı düşünülüyorsa, sol interhemisferik yaklaşım tercih edilmelidir (3,17).

İnterhemisferik yaklaşım için hasta başın nötr kalacağı şekilde supin pozisyona alınır. Hastanın başı anevrizmanın proksimale yakınlığı göz önüne alınarak hafif fleksiyonda veya ekstansiyonda da olabilir. Bununla birlikte başın nötr pozisyondan uzaklaşması ile birlikte hem kraniotomi hem de interhemisferik yaklaşım esnasında anatomik oryantasyonun zorlaşabileceği akılda tutulmalıdır. Cilt insizyonu yapılacak kraniotomiye göre şekillenir. Doğal olarak yapılacak olan kraniotomi planlanırken kraniotominin A_2 yerleşimli bir anevrizma olgusunda kaş kavsine, A_3 yerleşimli bir anevrizmada ise koronal sütüre daha yakın olması tercih edilir. Kraniotominin sagital planda olması gereken optimum yerleşimi planlandıktan sonra orta hattı hafifçe geçen 4x4 cm'lik bir kraniotomi yapılır. Daha küçük bir kraniotominin dura açılışı sonrası karşılaşılabilecek köprü venlerinin arasında çalışmayı zorlaştırabileceği akılda tutulmalıdır. Kraniotomi sonrası dura tabanı sinüste olacak şekilde C şeklinde açılır ve karşıya devrilir. Köprü venler olabildiğince korunarak interhemisferik olarak kallozal sisternaya ulaşılarak mümkün olduğunca beyin omurilik sıvısı (BOS) alınır. Yaşargil bu bölgedeki zorlukları interhemisferik bölge ve kallozal sisternanın darlığının çalışmayı güçleştirmesi, singulat giruslar arasındaki yoğun yapışıklıkların bu yapıların diseksiyonunu ve anevrizmanın bulunmasını zorlaştırması, bu bölge anevrizmalarının sklerotik ve geniş boyunlu olması, anevrizma domunun singulat girus piasına gömülmesi, köprü venleri koruma gerekliliği, özellikle A_3 ve proksimalindeki proksimal kontrol güçlüğü ve sık olarak gerçekleşen erken rüptür, küçük anevrizma mevcudiyetinde klibi olması gerektiği şekilde yerleştirmedeki güçlük, özellikle kanamış olgularda anatomik oryantasyon ve diseksiyonun daha zor olduğu şeklinde sıralamıştır (3,6,16,17).

■ ENDOVASKÜLER TEKNİK İLE TEDAVİ

İntrakranial anevrizmalarda endovasküler embolizasyon yöntemi bilinen etkili ve güvenli bir tedavi seçeneğidir (Şekil 6) (14). DASA anevrizmalarının küçük parent arter çapı, distal lokalizasyon, küçük boyut ve geniş boyunlu morfolojileri nedeniyle endovasküler tedavileri açısından teknik zorluklar bulunmaktadır. DASA anevrizmalarının endovasküler tedavileri ile ilgili yayınlanmış olan ilk olgu serilerinde yüksek komplikasyon oranları ve düşük başarı oranları bildirilmiştir (5,8,13). Parent arterlerin küçük çaplı olması nedeniyle diğer intrakranial anevrizmalara kıyasla embolizasyon ve re-modelleme işlemleri için çift kateter, balon ve stent gibi birden çok cihaz ve kateterin eşzamanlı kullanımı DASA anevrizmalarında kısıtlıdır. Son zamanlarda yapılan çalışmalarda endovasküler teknik ve malzemelerdeki gelişmelere bağlı olarak önemli ölçüde daha yüksek başarı oranları ve daha düşük komplikasyon oranları bildirilmiş olup bu lokalizasyondaki anevrizmaların da tedavisinde endovasküler yöntemin etkili ve güvenli olduğu gösterilmiştir (4,9,12,14). Günümüzde endovasküler malzeme teknolojilerindeki gelişmeler bu tip distal yerleşimli küçük çaplı

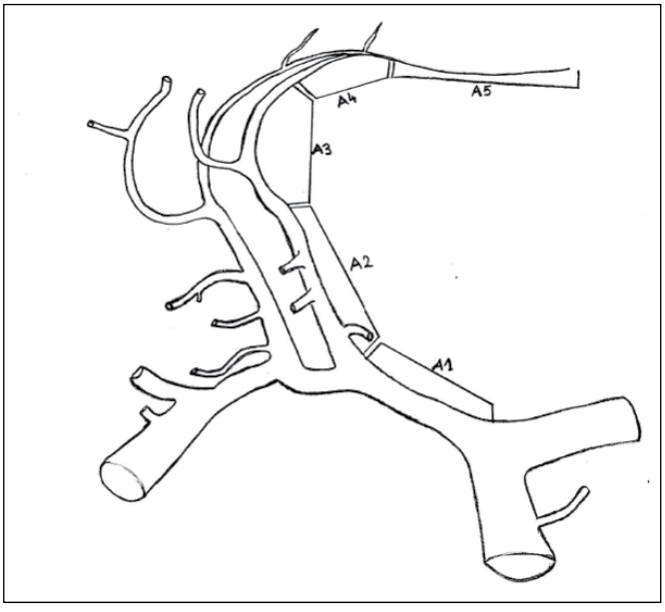

Şekil 1: Anterior serebral arter segmentlerini gösteren demonstrasyon.

anevrizmaların tedavisini mümkün kılmaktadır. Yumuşak ve ultra yumuşak mikrokoillerin varlığı, düşük profilli mikrokateterlerden gönderilebilen mikrostentlerin çok küçük çaplı distal arterlere (1,4-3,5 mm) yerleştirilebilmesi teknik başarı oranlarını önemli oranda artırmıştır. Huang ve ark. DASA anevrizmalarındaki tedavi başarı oranlarını %97,6 olarak bildirmişlerdir (4).

Endovasküler yöntemle tedavi seçenekleri primer koil embolizasyon, balon yardımlı veya stent yardımlı koil embolizasyon, akım çevirici stent veya parent arter oklüzyonu şeklinde sıralanabilir. Primer koil embolizasyon daha çok dar boyunlu uygun morfolojide anevrizmalarda özellikle kan sulandırıcı kullanımı istenmeyen kanamış hastalarda tercih edilir. İşlem sırasında rüptür riskini en aza indirmek için uygun açılı, yumuşak uçlu düşük profilli mikrokateterler tercih edilmelidir. Tortuöz vasküler anatomili hastalarda distal akses kateteri kullanımı ve bu kateterin mümkün olduğunca internal karotid arterin distal kesimine yerleştirilmesi mikrokateter navigasyonunu ve anevrizma kateterizasyonunu kolaylaştırmaktadır. Ayrıca kateter ucunun olabildiğince hareketsiz olarak anevrizmada stabil durması açısından yumuşak ve ultra yumuşak koillerin kulla-

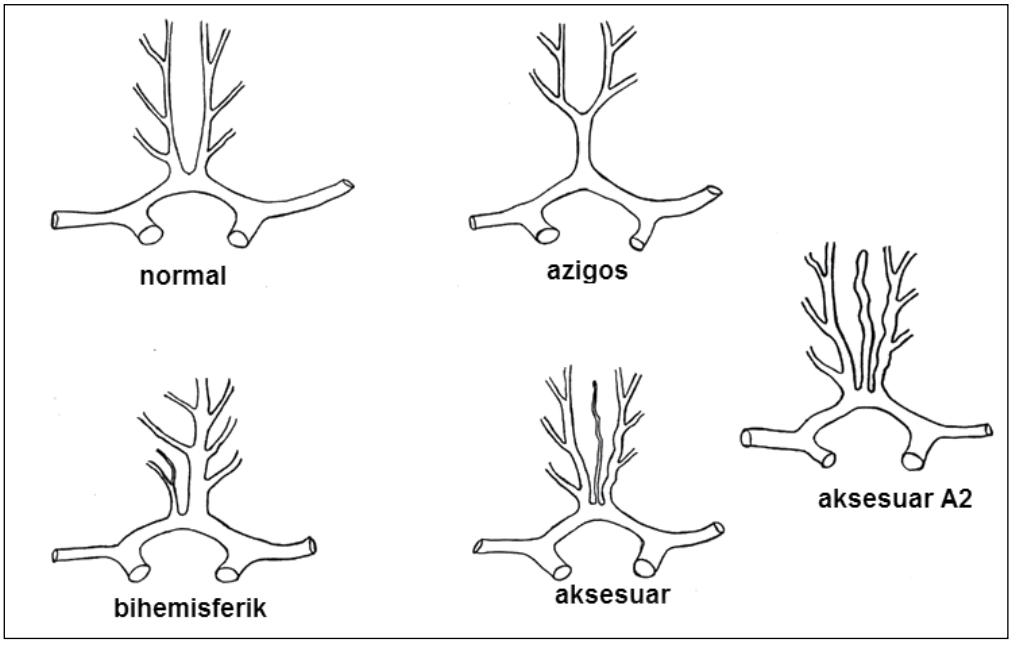

Şekil 2: Distal anterior serebral arterin normal ve sık karşılaşılan varyasyonlarının demonstrasyonu.

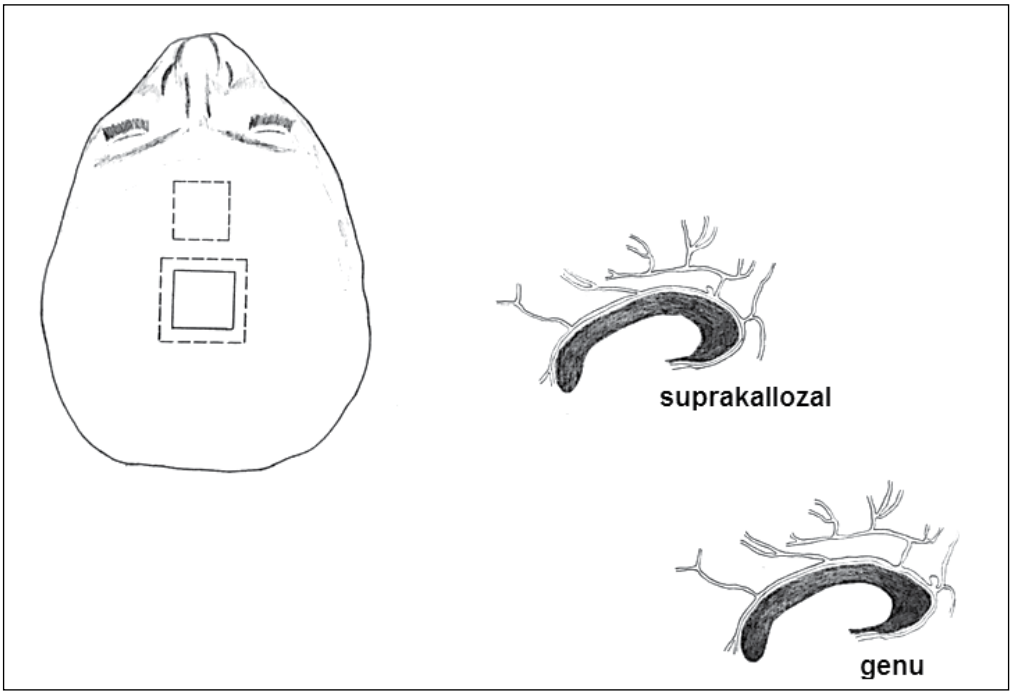

Şekil 3: Distal anterior serebral arter anevrizmalarına bulunduğu segmente göre farklı yaklaşılması gerekliliğinin demonstrasyonu.

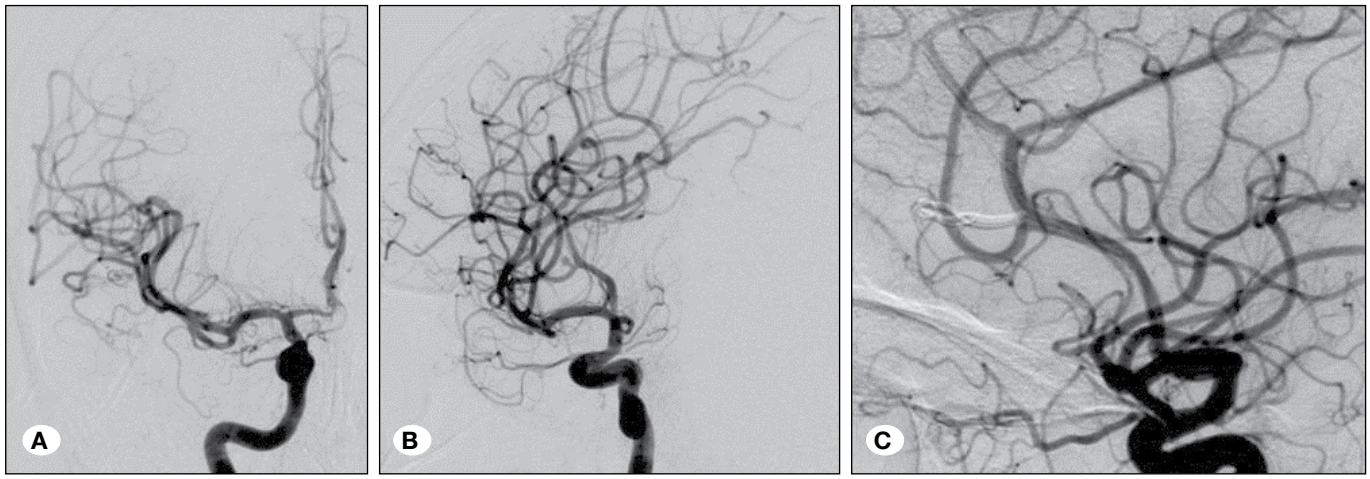

Şekil 4: Ani şiddetli baş ağrısı şikayeti ile başvuran subaraknoid kanama tanısı ile servisimize kabul edilen 38 yaşındaki kadın hasta. **A)** Anteroposterior projeksiyonda anterior serebral arterin perikallozal ve kallozomarjinal dallarının birleşim noktasında yaklaşık 3 mm'lik anevrizma, **B)** Anevrizmanın oblik projeksiyondaki görüntüsü, **C)** Ameliyat sonrası erken dönem lateral projeksiyon görüntüsü.

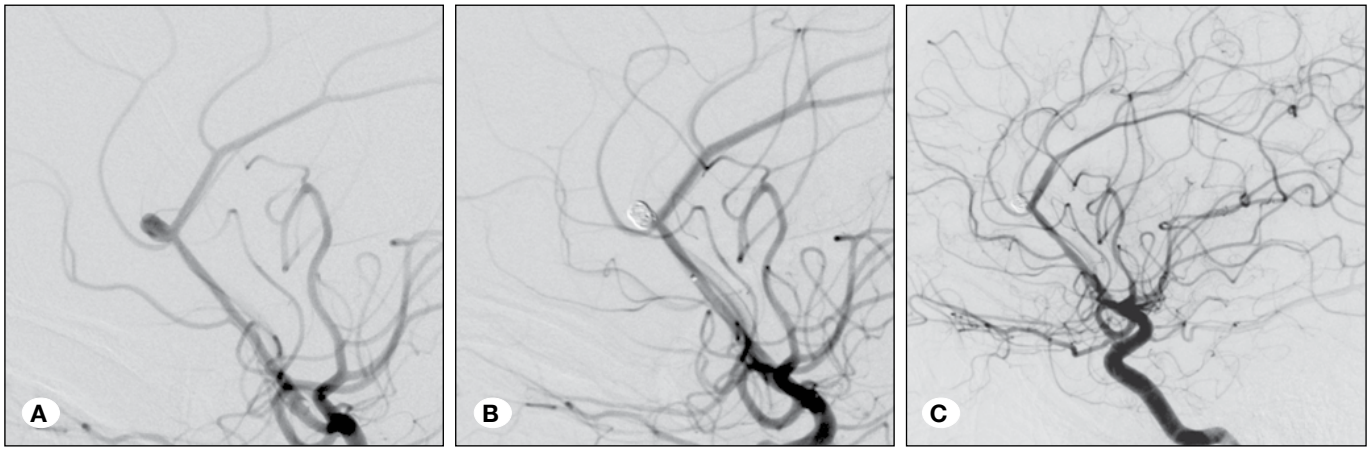

Şekil 5: Sık baş ağrısı şikayetleri sonucu yapılan manyetik rezonans anjiyografi tetkikinde distal anterior serebral arter anevrizması tespit edilmiş 24 yaşında erkek hasta. **A)** Lateral projeksiyonda alınmış serebral anjiyografi görüntüsünde anterior serebral arter perikallozal ve kallozomarjinal dallarının birleşim noktasında yerleşmiş 5 mm çaplı sakküler anevrizma izleniyor. **B)** post-embolizasyon kontrol anjiyografi görüntüsünde anevrizmanın total embolize edildiği görülüyor. **C)** post-embolizasyon 4. yıl takip anjiyografi görüntüsünde embolize edilmiş anevrizma kesesi içindeki koil paketi izleniyor.

nımı tercih edilmelidir. Primer koil embolizasyonda nüks oranını azaltmak için olabildiğince yoğun koil paketi yapılmalıdır. DASA anevrizmalarının genelde morfolojik olarak küçük çaplı ve geniş boyunlu anevrizmalar oluşu, boyun kesiminin yan dallarla olan yakın ilişkileri nedeniyle primer koil embolizasyon sınırlı sayıda hastalara uygulanabilmektedir. İşlem sırasında geniş boyunlu anevrizmalarda parent artere koil sarkması, küçük çapları nedeniyle kateterizasyon veya embolizasyon sırasında rüptür riski ya da anevrizma boynu ile yakın ilişkili yan dalların açıklığının korunamaması gibi nedenlerle balon veya stent yardımlı re-modelleme teknikleri gerekebilmektedir.

Geniş boyunlu DASA anevrizmalarında parent artere koil sarkmasını engellemek ve yan dalları korumak için balon yardımlı koil embolizasyon yöntemi uygulanabilecek bir diğer endovasküler tedavi yöntemidir. Ancak küçük çaplı arterlerde aynı anda birden çok cihaz ve kateterin mevcudiyeti tromboemboli veya diseksiyon gibi işlem sırasında gelişebilecek komplikasyon oranlarını artırmaktadır (10). Bununla birlikte, işlem uygun hazırlık ve uygun malzeme seçimiyle dikkatle gerçekleştirilirse başarılı bir şekilde komplikasyonsuz olarak tamamlamak mümkündür.

Geniş boyunlu anevrizmalarda tercih edilen bir diğer tedavi yöntemi stent yardımlı koil embolizasyondur. Çok küçük çaplı mikrokateterlerden gönderilebilen düşük profilli mikrostentler yardımıyla DASA anevrizmaları başarılı bir şekilde tedavi edilebilmektedir. Stent yardımlı koil embolizasyon işleminin dezavantajı olarak antiplatelet kullanım ihtiyacı akut kanamış hastalarda stent kullanımını kısıtlamaktadır. Ayrıca küçük çaplı damarlarda stent açıklığının uzun dönem sonuçlarının belirsizliği ve tromboembolik komplikasyonlar yöntemin diğer dezavantajları olarak sayılabilir.

Günümüzde gelişen endovasküler teknolojiler ile küçük çaplı kateterlerden yollanabilen akım çevirici stentler DASA

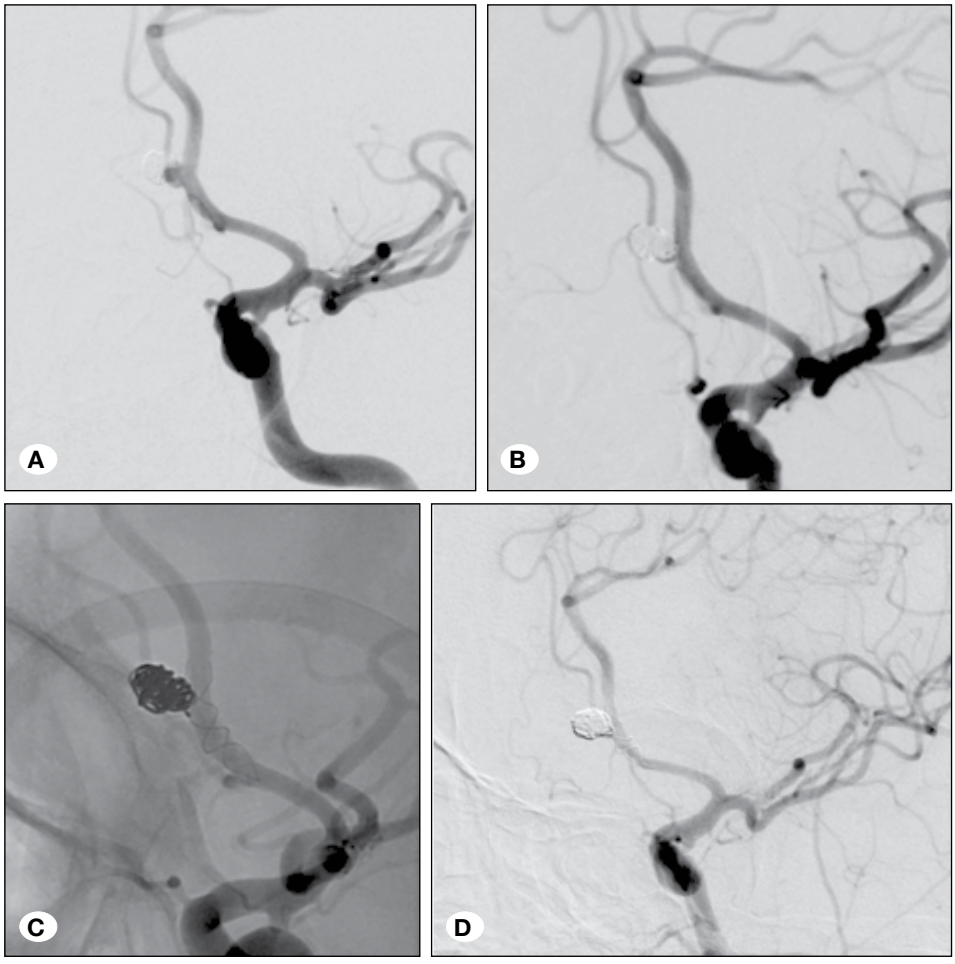

Şekil 6: Subaraknoid kanama sonrasında embolize edilmiş distal anterior serebral arter anevrizması olan 51 yaşında kadın hasta.
A) Lateral projeksiyonda alınmış serebral anjiyografi görüntüsünde anterior serebral arterin frontopolar dal çıkışında yerleşmiş ve koil embolizasyon uygulanmış anevrizmanın boynunda yaklaşık 3 mm çapında reküren bir dolum izleniyor. Frontopolar dalın anevrizma boynundan çıktığı görülmektedir.
B) Post-embolizasyon kontrol anjiyografi görüntüsünde anevrizmanın stent-yardımlı koilleme tekniği ile total embolize edildiği görülmektedir. Anterior serebral arter içine anevrizma boynunu kaplayacak şekilde bir örgülü stent açıldıktan sonra, anevrizma kesesi koiller ile embolize edildi. Anevrizma boynundan çıkan frontopolar dalın patent kaldığı görülmektedir. **C)** Post-embolizasyon kontrol anjiyografi görüntüsünde anterior serebral arter içine açılmış ve anevrizma kesesi içine bırakılan koillerin parent arter içerisine sarkmasını engelleyen stent izleniyor.
D) Post-embolizasyon 3. yıl takip anjiyografi görüntüsü, anevrizmanın stabil oklüzyonunu gösteriyor.

anevrizmaları için bir diğer endovasküler tedavi seçeneğidir. Akım çevirici stentler intrakranial anevrizmaların tedavisinde kullanılan akımı anevrizmadan normal parent artere çevirerek anevrizmanın içindeki hemodinamik stresi azaltan ve anevrizmanın tromboze olmasını sağlayan yoğun hücreli metalik özel stentlerdir. Kısıtlı sayıda uygun hastalarda yapılmış çalışmalar akım çevirici stentlerin de geleneksel metodlarla tedavi edilemeyen distal yerleşimli intrakranial anevrizmalarda güvenli ve etkili bir şekilde kullanılabileceğini göstermektedir (7).

Endovasküler tedavilerde seçeneklerden biri olarak yaygın pial kollateralleri olan ve oklüzyonu tolere edebilecek uygun hastalarda parent arter oklüzyonu etkili, basit bir tedavi seçeneği olarak akılda tutulabilir. Özellikle kateterizasyonu güç olan çok küçük çaplı distal yerleşimli dissekan, travmatik veya mikotik DASA anevrizmalarında kullanılabilecek bir seçenektir (1,2). Parent arter oklüzyonu hasta segmentin anevrizma ile beraber primer koillenmesi şeklinde yapılabileceği gibi selektif kateterizasyonu mümkün olmayan ince çaplı arterlerdeki distal anevrizmalarda sıvı embolizan ajanlar kullanılarak da yapılabilir.

■ KAYNAKLAR

1. Alurkar A, Karanam LS, Oak S, Nayak S: Endovascular treatment of fusiform A2 aneurysm with parent artery occlusion. Surg Neurol Int 5 Suppl 4 : S199-202, 2014
2. Chalouhi N, Tjoumakaris S, Gonzalez LF, Hasan D, Alkhalili K, Dumont AS, Rosenwasser R, Jabbour P: Endovascular treatment of distal intracranial aneurysms with Onyx 18/34. Clin Neurol Neurosurg 115(12): 2528-2532, 2013
3. Ducruet AF, Connolly ES: Microsurgery of distal anterior cerebral artery aneurysms. In: Winn HR (ed), Youmans Neurological Surgery. Cilt 4, altıncı baskı. Elsevier: Saunders, 2011: 3853-3861
4. Huang Q, Shen J, Xu Y, Liu J: Endovascular treatment of ruptured distal anterior cerebral artery aneurysm. Neurol India 58(2): 259-263, 2010
5. Keston P, White PM, Horribine L, Sellar R: The endovascular management of pericallosal artery aneurysms. J Neuroradiol 31: 384–390, 2004
6. Lehecka M, Lehto H, Niemela M, Juvela S, Dashti R, Koivisto T, Ronkainen A, Rinne J, Jääskeläinen JE, Hernesniemi JA: Distal anterior cerebral artery aneurysms: Treatment and outcome analysis of 501 patients. Neurosurgery 62: 590–601, 2008

7. Lin N, Lanzino G, Lopes DK, Arthur AS, Ogilvy CS, Ecker RD, Dumont TM, Turner RD 4th, Gooch MR, Boulos AS, Kan P, Snyder KV, Levy EI, Siddiqui AH: Treatment of distal anterior circulation aneurysms with the pipeline embolization device: A US multicenter experience. Neurosurgery 79(1): 14-22, 2016
8. Menovsky T, vanRooij WJ, Sluzewski M, Wijnalda D: Coiling of ruptured pericallosal artery aneurysms. Neurosurgery 50: 11–14, 2002
9. Molyneux AJ, Kerr RS, Yu LM, Clarke M, Sneade M, Yarnold JA, Sandercock P; International Subarachnoid Aneurysm Trial (ISAT) Collaborative Group: International subarachnoid aneurysm trial (ISAT) of neurosurgical clipping versus endovascular coiling in 2143 patients with ruptured intracranial aneurysms: A randomised comparison of effects on survival, dependency, seizures, rebleeding, subgroups, and aneurysm occlusion. Lancet 366: 809-817, 2005
10. Park HS, Kwon SC, Kim MH, Park ES, Sim HB, Lyo IU: Endovascular coil embolization of distal anterior cerebral artery aneurysms: Angiographic and clinical follow-up results. Neurointervention 8(2): 87-91, 2013
11. Perlmutter D, Rhoton AL Jr: Microsurgical anatomy of the distal anterior cerebral artery. J Neurosurg 49: 204–228, 1978
12. Petr O, Coufalová L, Bradáč O, Rehwald R, Glodny B, Beneš V: Safety and efficacy of surgical and endovascular treatment for distal anterior cerebral artery aneurysms: A systematic review and meta-analysis. World Neurosurg 100: 557-566, 2017
13. Pierot L, Boulin A, Castaings L, Rey A, Moret J: Endovascular treatment of pericallosal artery aneurysms. Neurol Res 18: 49–53, 1996
14. Waldenberger P, Petersen J, Chemelli A, Schenk C, Gruber I, Strasak A, Eisner W, Beer R, Glodny B: Endovascular therapy of distal anterior cerebral artery aneurysms an effective treatment option. Surg Neurol 70(4): 368-377, 2008
15. Yaşargil MG: Anterior cerebral artery complex. In: Yaşargil MG (ed), Microneurosurgery. Cilt 1. Stuttgart: Georg Thieme Verlag, 1984:92–128
16. Yaşargil MG: Distal anterior cerebral artery aneurysms. In: Yaşargil MG (ed), Microneurosurgery. Cilt 2. Stuttgart: Georg Thieme Verlag, 1984:224–231
17. Yaşargil MG: Interhemispheric approach. In: Yaşargil MG (ed), Microneurosurgery. Cilt 4B. Stuttgart: Georg Thieme Verlag, 1996:313-330