flora

OLGU SUNUMU/CASE REPORT

FLORA 2021;26(4):762-766 • doi: 10.5578/flora.20219624

Hiperimmünglobulin E Sendromu (Job's Sendromu) Olan Bir Hastada Metisiline Dirençli *Staphylococcus aureus*'a Bağlı Spondilodiskit

Spondylodiscitis due to Methicillin-Resistant *Staphylococcus aureus* in a Patient with Hyperimmunoglobulin E Syndrome (Job's Syndrome)

Melek Tutku KAÇAR (İD), Ömer Faruk YARDIMCI (İD), Ferit KUŞCU (İD), Behice KURTARAN (İD), Aslıhan CANDEVİR (İD), Süheyla KÖMÜR (İD), Ayşe Seza İNAL (İD), Yeşim TAŞOVA (İD)

Çukurova Üniversitesi Tıp Fakültesi Balcalı Hastanesi, İnfeksiyon Hastalıkları ve Klinik Mikrobiyoloji Anabilim Dalı, Adana, Türkiye

Makale atıfı: *Kaçar MT, Yardımcı ÖF, Kuşcu F, Kurtaran B, Candevir A, Kömür S ve ark. Hiperimmünglobulin E sendromu (Job's Sendromu) olan bir hastada metisiline dirençli Staphylococcus aureus'a bağlı spondilodiskit. FLORA 2021;26(4):762-6.*

ÖZ

Otozomal dominant hiperimmünglobulin E sendromu (Job's sendromu); hayatın erken dönemlerinde ortaya çıkan, tekrarlayan stafilokokal ve fungal infeksiyonlar, pnömoni, lenfadenit, egzama, karakteristik yüz görünümü, iskelet anomalileri görülen multisistemik bir immün yetmezlik sendromudur. Staphylococcus aureus en sık izole edilen mikroorganizmadır. Bu olgu sunumunda son 10 yıldır tekrarlayan akciğer infeksiyonları, 2 aydır olan öksürük, kilo kaybı ve vertebralarda litik lezyonlar ile başvuran ve metisiline dirençli S. aureus'a (MRSA) bağlı spondilodiskit tespit edilen Job's sendromlu bir hasta, literatür verileri ışığında tartışılmıştır.

Anahtar Kelimeler: *Job's sendromu; Spondilodiskit; Staphylococcus aureus*

ABSTRACT

Spondylodiscitis due to Methicillin-Resistant *Staphylococcus aureus* in a Patient with Hyperimmunoglobulin E Syndrome (Job's Syndrome)

Melek Tutku KAÇAR, Ömer Faruk YARDIMCI, Ferit KUŞCU, Behice KURTARAN, Aslıhan CANDEVİR, Süheyla KÖMÜR, Ayşe Seza İNAL, Yeşim TAŞOVA

Department of Infectious Diseases and Clinical Microbiology, Çukurova University Faculty of Medicine, Balcalı Hospital, Adana, Turkey

Autosomal dominant hyperimmunoglobulin E syndrome, Job's syndrome, is a multisystemic immunodeficiency syndrome with recurrent staphylococcal and fungal infections, pneumonia, lymphadenitis, eczema, characteristic facial appearance, skeletal anomalies that occur early in life. Staphylococcus aureus is the most frequently isolated microorganism. In this case report, a patient with Job's syndrome who presented with recurrent lung infections for the last 10 years, cough for 2 months, weight loss and lytic lesions in the vertebrae and was found to have spondylodiscitis due to methicillin-resistant S. aureus (MRSA) is discussed in the light of literature.

Key Words: *Job's syndrome; Spondylodiscitis; Staphylococcus aureus*

Geliş Tarihi/Received: 11/10/2021- Kabul Ediliş Tarihi/Accepted: 17/10/2021

©Telif Hakkı 2021 Flora. Makale metnine www.floradergisi.org web adresinden ulaşılabilir.

Çevrimiçi Yayın Tarihi: 03.01.2022

GİRİŞ

Hiperimmünglobulin E sendromu nadir görülen bir primer/konjenital immün yetmezlik bozukluğudur. Job's sendromu, hiperimmünglobulin E sendromunun yüksek düzeyde serum IgE, kronik egzama ve tekrarlayan stafilokok infeksiyonları ile karakterize otozomal dominant formudur[1]. İlk olarak 1966 yılında tanımlanmış, 1999 yılında otozomal dominant olduğu ve 2007'de monoallelik fonksiyon kaybı (LOF) STAT3 mutasyonlarından kaynaklandığı gösterilmiştir[2]. Kesin insidansı bilinmemektedir[3].

Job's sendromundaki savunma kusurları; azalmış nötrofil kemotaksisi, bozulmuş fagositoz ve değişken şekilde bozulmuş T hücresi işlevidir. Genellikle çocukluk çağında tespit edilir. Spesifik tanısal testi yoktur, ancak yüksek serum IgE seviyeleri tanıyı destekler[1].

Job's sendromu dişleri, kemikleri, bağ dokuyu ve immün sistemi etkileyen multisistem bir bozukluktur. Bu hastalarda ayrıca sıklıkla eozinofili, infeksiyon sırasında düşük infeksiyon belirteçleri ve kronik mukokutanöz kandidiyaz görülür. Atopik dermatite benzeyen Job's sendrom dermatiti en çok retroauriküler ve saç çizgisi alanlarında belirgindir. Deri ve yumuşak doku infeksiyonları selülit, fronküloz, paronişi, süpüratif adenit olarak bulunur ve tipik olarak derin yumuşak dokularda "soğuk" apseler yapabilir. *Staphylococcus aureus* veya *Haemophilus influenzae*'nın neden olduğu şiddetli pulmoner infeksiyonlar yaygındır. Pnömoni, ampiyem, bronşektazi veya pnömatoseller yapabilir. Otitis eksterna, kronik otitis media, kronik mastoidit ve periodontal hastalık Job's sendromunda yaygındır[1,4].

Sendromun adından da anlaşılacağı gibi, en tutarlı laboratuvar bulgusu yüksek serum IgE seviyeleridir. Tipik olarak 2000 IU/mL'den fazladır, ancak yetişkinlikte seviye düşebilir, hatta normalleşebilir. IgE seviyesi hastalık aktivitesi ile ilişkili olmak zorunda değildir. Eozinofili yaygındır. Tam kan sayımı genellikle normaldir, ancak beyaz küre sayısı göreceli nötropeni ile ilişkili olarak düşük olabilir. Bakteriyel infeksiyon sırasında beyaz küre sayısı genellikle beklendiği gibi artmaz. Serum immünoglobulinleri genellikle normaldir, ancak spesifik antikor koruması değişkendir. Tipik olarak lenfosit fenotiplemesi, hafıza T ve B lenfositlerinin düşük olduğunu ortaya çıkarır ve interlökin (IL)-17 üreten T hücreleri (Th17 hücreleri) çok azalmıştır[5]. Bu makalede malignite ön tanısı ile araştırılan metisilin dirençli *S. aureus* (MRSA)'a bağlı spondilodiskit ve psoas apsesi tespit edilip, tedavi edilen bir olgu sunulacaktır.

OLGU SUNUMU

Otuz bir yaşında erkek hasta, 10 yıl önce sık tekrarlayan akciğer infeksiyonları nedeniyle Suriye'de Job's sendromu tanısı almış. Hastada iki aydır öksürük ve kilo kaybı mevcutmuş. Bu şikayetleri ile başvurduğu dış merkezde akciğer tüberkülozu düşünülerek araştırılmış ancak tanı konulamamış. Vertebralarda litik lezyonlar, akciğerde retikülonodüler görünüm olması üzerine malignite ön tanısı ile hastanemize yönlendirilmiş ve hasta göğüs hastalıkları servisine ileri tetkik ve tedavi amacı ile yatırılmıştı. Fizik muayenede genel durum orta, bilinç açık, oryante-koopere, orofarinks doğal, akciğerde bilateral bazallerde ral mevcuttu, bilateral inguinal bölgede lenfadenopati saptandı, kardiyovasküler, batın, nörolojik muayenesi doğaldı. Laboratuvar incelemesinde; beyaz küre 7700 hücre/mm^3 (nötrofil %53, lenfosit %22, monosit %10, eozinofil %13), hemoglobin 8.5 g/dl, hematokrit %24.6, platelet 324 10^3/µL, sedimentasyon 64, C-reaktif protein (CRP) 41 mg/l (0-8), prokalsitonin 0.07 ng/ml (0-0.5) olarak görüldü. Pnömoni nedeniyle piperasilin/tazobaktam 4,5 g günde üç kez ve klaritromisin 500 mg günde iki kez intravenöz olarak başlandı. Periferik yaymasında atipik hücre, rulo formasyonu saptanmadı. Protein elektroforezinde gama bandında artış vardı. Toraks Bilgisayarlı Tomografi'de (BT) akciğer parankiminde nodüler lezyonlar, tüberküloz sekeli değişiklikler; lomber vertebralarda destrüksiyon, heterojen görünüm olması üzerine PET (Pozitron Emisyon Tomografisi) BT çekildi. PET BT sonucu; bilateral akciğer alt loblarda posterior toraks duvarına bitişik hava bronkogramları içeren hipermetabolik yumuşak doku dansiteleri, L1 vertebrada destrüktif görünüm, bilateral psoas kaslarında metabolik aktivite artışları olarak yorumlandı. Bronkoskopide, endobronşiyal lezyon görülmedi. Bronkoalveolar lavaj sıvısında, asidorezistan bakteri (ARB) görülmedi, kültüründe MRSA üredi.

Muayenede inguinal bölgede şişlikleri olan hastada yüzeysel doku ultrasonografisinde sol in-

Şekil 2. (Spinal MR görüntüleri): L1'de patolojik çökme fraktürü, L2 vertebrada nodüler lezyon, L3 vertebrada diffüz tutulum, L1 düzeyinde paravertebral yumuşak dokuda yaygın inflamasyon.

guinalde 13 mm çapında lenfadenopati izlendi. Lenfoma şüphesi ile lenf nodu eksizyonu yapıldı. Patolojisi kronik iltihap ile uyumluydu. Vertebra Manyetik Rezonans (MR) görüntülemesinde; L1 vertebrada patolojik fraktüre neden olmuş myelomalazik değişiklikler, L2 ve L3'te şüpheli tutulum, paravertebral dokuda yaygın inflamasyon, psoas kaslarında infekte koleksiyon olarak yorumlandı. Lomber stabilizasyon ve apse drenajı yapıldı. Göğüs hastalıkları kliniğinde pnömoni için başlanmış olan klaritromisin 13. günde, piperasilin/tazobaktam 22. günde kesildi. Operasyon sonrasında spondilodiskite yönelik ampirik olarak daptomisin 1x6 mg/kg, ertapenem 1x1 gr başlandı. Hasta infeksiyon hastalıkları servisine devralındı. Operasyon sırasında alınan kültürde MRSA üremesi oldu. Daptomisin, linezolid, vankomisin, fosfomisin, trimetoprim/sulfametoksazol, siprofloksasin, klindamisin duyarlıydı. Kültür sonucuna göre ertapenem 10. günde kesildi, daptomisin devam edildi. Apse ARB ve tüberküloz Polimeraz Zincir Reaksiyonu (PCR) negatif sonuçlandı. Patolojisi aktif kronik süpüratif nekrotizan iltihap olarak raporlandı. IgE 18700 IU/ml olarak sonuçlandı. Periferik yaymada eozinofil hakimiyeti vardı. MRSA'ya bağlı spondilodiskit, psoas apsesi tanısı alan hasta 22 gün daptomisin ile tedavi edildi. Oral fusidik asit ve trimetoprim/sulfametoksazol kombinasyonu şeklinde ardışık tedavi ile taburcu edildi. Poliklinik takibinde, oral tedavinin 4. haftasında vücutta yaygın kaşıntı ve döküntü olması üzerine ilaçlar kesildi. Kontrol spinal MR istendi ancak hasta takibe gelmediği için takip dışı kaldı. Olgu sunumu hazırlanmadan önce hastadan onam alınmıştır.

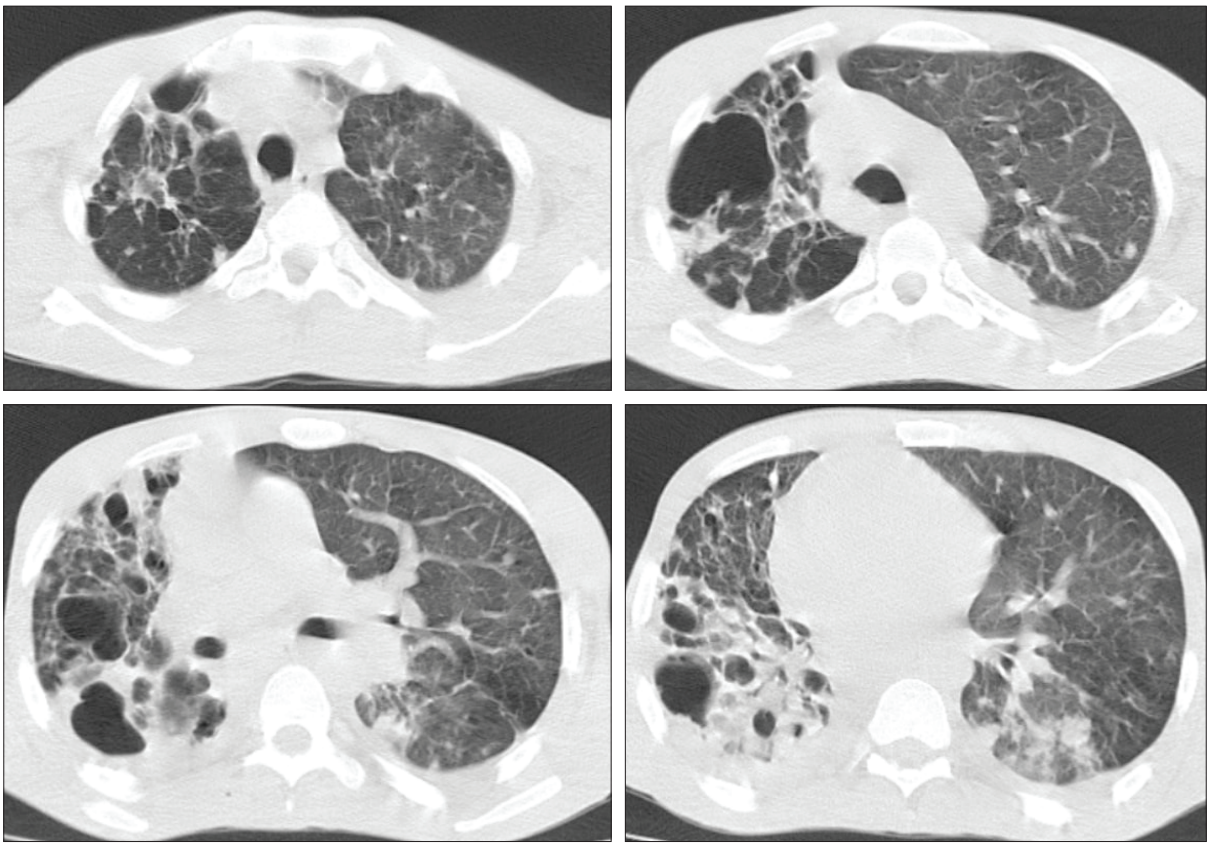

Şekil 1. (Toraks BT görüntüleri): Sağ akciğer apikal segmentte retikülonodüler yumuşak doku dansiteleri, sağ akciğer alt lobta kistik bronşektazi alanları ve hava bülleri, sol akciğer alt lobta nodüler lezyonlar.

TARTIŞMA

Otozomal dominant hiperimmünglobulin E sendromu, Job's sendromu, hayatın erken dönemlerinde ortaya çıkan, tekrarlayan stafilokokal ve fungal infeksiyonlar, pnömoni, lenfadenit, egzama, karakteristik yüz görünümü, iskelet anomalileri görülen multisistemik bir immün yetmezlik sendromudur. *S. aureus* en sık izole edilen mikroorganizmadır. *Streptococcus pneumonia*, *H. influenzae*, enterik gram-negatif bakteriler diğer tespit edilen mikroorganizmalardır[3]. Olgumuzda, literatürde olduğu gibi tekrarlayan pulmoner infeksiyonlar, karakteristik yüz görünümü, kemik dansitometrisinde osteopeni mevcuttu ve en sık izole edilen mikroorganizma olan *S. aureus*'u tespit ettik.

STAT 3 mutasyonları, hiperimmünglobulin E sendromu patogenezindeki kompleks sinyal bozukluklarını destekler, TH 17 üretimini ve farklılaşmasını bozar. Hiperimmünglobulin E sendromlu hastalar bozuk TH 17 farklılaşmasından dolayı fungal ve *S. aureus* infeksiyonlarına yatkındır. TH 17 ve ilgili sitokinlerin, *S. aureus*'un sebep olduğu kutanöz infeksiyonlarla mücadelede önemi iyi bilinmektedir. Arızalı sitokin üretimi, keratinosit ve bronş epitel hücrelerindeki antistafilokok savunmasını etkiler. Keratinosit ve bronş epitel hücreleri; antistafilokokal faktörlerin üretimi için, TH 17 sitokinleri (IL-17 ve IL-22) ve klasik proinflamatuvar sitokinlerin (IL-1β, TNF-α, IFN-γ) sinerji içinde çalışmasına ihtiyaç duyarken, fibroblast, endoteliyal hücre, makrofaj gibi diğer hücre tipleri sadece klasik proinflamatuvar sitokinlere ihtiyaç duyar. Hiperimmünglobulin E sendromunda TH 17 sitokinlerinin üretiminde kusur olsa da diğer proinflamatuvar sitokinlerin üretiminin normal olması hiperimmünglobulin E sendromundaki cilt ve akciğer infeksiyonlarına olan yatkınlığı açıklar[6].

Otozomal dominant hiperimmünglobulin E sendromu (Job's sendromu) artmış malignite riski

ile ilişkilidir. Tespit edilen en önemli malignite, B hücre kökenli ve agresif histolojili non-Hodgkin lenfomadır. Diğer rapor edilmiş maligniteler arasında Hodgkin lenfoma, lösemi, vulva, karaciğer ve akciğer kanseri yer almaktadır[7]. Bizim hastamız da malignite ön tanısı ile tarafımıza yönlendirilmiş, araştırılmış ancak spondilodiskit tanısı almıştır.

Diğer primer fagositik sendromlar gibi Job's sendromu da nadirdir ve genellikle ilk olarak çocukluk döneminde ortaya çıkar. Hastalar genellikle pulmoner infeksiyonlardan erken yaşlarda ölür. Erken teşhis ve fagositik bozuklukları olan hastaların tedavisi infeksiyonla ilişkili morbiditede önemli ölçüde azalmaya yardımcı olur[1].

Piyojenik pnömoniyi önleyen profilaktik antimikrobiyaller, erken tanı ve tedavi, pnömotosel, bronşektazi gelişimini önlemek için gereklidir. Trimetoprim/sulfametoksazol, (günde 1 veya 2 defa) uzun süreli tolerabilitesi ve toplum kaynaklı MRSA da dahil olmak üzere *S. aureus*'a karşı etkinliği olduğu için sıklıkla kullanılır. Profilaktik antifungal, flukonazol gibi kandidaların sık tekrar ettiği veya kronikleştiği durumlarda kullanılır. Antiküf profilaksinin yeri açık değildir. Bizim olgumuzda ise profilaktik antimikrobiyal kullanımı olmamıştı. Azitromisinin bronşiektazili hastalarda alevlenme sıklığını azaltmaya yardımcı olabileceği görülmüştür. Pnömotosel ve bronşektazik alanların kronik mantar infeksiyonu söz konusu ise posakonazol gibi küf etkili bir antifungalin uzun süreli kullanımı gereklidir. Vorikonazol kullanılıyorsa fototoksisite, cilt kanserleri gibi uzun süreli yan etkiler göz önünde bulundurulmalıdır[5]. Hipogamaglobulinemisi olan ve/veya kanıtlanmış antikor fonksiyon bozukluğu olan hastaların immünglobulin replasman tedavisinden fayda görmesi beklenir[8]. Hiperimmünglobulin E sendromlu hastalarda birkaç başarılı hematopoetik kök hücre nakli yayınlanmıştır. Akciğer nakli, kronik akciğer infeksiyonu olanlarda bildirilmiştir[5].

Tekrarlayan stafilokoksik infeksiyonu olan hastalarda Job's sendromu mutlaka akılda bulundurulmalıdır. IgE düzeylerinin yüksek bulunması, hastalık ön tanısını destekleyerek gerekli profilaksi ve tedavi uygulamalarının yapılmasına yardımcı olacaktır.

ÇIKAR ÇATIŞMASI

Yazarlar bu makale ile ilgili herhangi bir çıkar çatışması bildirmemişlerdir.

YAZAR KATKISI

Anafikir/Planlama: FK, MTK

Analiz/Yorum: MTK, FK, YT

Veri sağlama: ÖFY, BK

Yazım: MTK, FK

Gözden Geçirme ve Düzeltme: AS, ASİ, BK, SK, YT

Onaylama: FK, YT, BK, ASİ

KAYNAKLAR

1. *Cunha BA, Krol V, Kodali V. Methicillin-resistant Staphylococcus aureus (MRSA) mitral valve acute bacterial endocarditis (ABE) in a patient with Job's syndrome (hyperimmunoglobulin E syndrome) successfully treated with linezolid and high-dose daptomycin. Heart Lung 2008;37(1):72-5.*
2. *Zhang Q, Boisson B, Béziat V, Puel A, Casanova JL. Human hyper-IgE syndrome: Singular or plural? Mamm Genome 2018;29(7-8):603-17.*
3. *Richa S, Bhasin H, Sahoo B, Abrol P, Sharma S. Job's syndrome: A rare case report. Clin Pediatr (Phila) 2020;59(4-5):505-7.*
4. *Beziat V, Tavernier SJ, Chen Yin-Huai, Ma CS, Materna M, Laurence A, et al. Dominant-negative mutations in human IL6ST underlie hyper-IgE syndrome. J Exp Med 2020;217(6):e20191804.*
5. *Freeman AF, Olivier KN. Hyper-IgE Syndromes and the Lung. Clin Chest Med 2016;37(3):557-67.*
6. *Park B, Liu GY. Staphylococcus aureus and Hyper-IgE syndrome. Int J Mol Sci 2020;21(23):9152.*
7. *Sowerwine KJ, Holland SM, Freeman AF. Hyper-IgE syndrome update. Ann N Y Acad Sci 2012;1250:25-32.*
8. *Al-Shaikhly T, Ochs HD. Hyper IgE Syndromes: Clinical and molecular characteristics. Immunol Cell Biol 2019;97(4):368-79.*

Yazışma Adresi/Address for Correspondence

Dr. Melek Tutku KAÇAR

Çukurova Üniversitesi Balcalı Hastanesi,
İnfeksiyon Hastalıkları ve
Klinik Mikrobiyoloji,
Adana-Türkiye

E-posta: melek_tutku_@hotmail.com