DOI: 10.4274/tjo.galenos.2019.92255
Turk J Ophthalmol 2019;49:367-369

Olgu Sunumu / Case Report

Koroidal Katlantıda Atipik Prezentasyon: Steroide Bağlı Santral Seröz Korioretinopati Benzeri Makülopati

Atypical Presentation of Choroidal Folds: Steroid-induced Central Serous Chorioretinopathy-like Maculopathy

Cumali Değirmenci, Filiz Afrashi, Serhad Nalçacı, Serap Bilge Çeper
Ege Üniversitesi Tıp Fakültesi, Göz Hastalıkları Anabilim Dalı, İzmir, Türkiye

Öz

Bu çalışmada koroidal katlantı ve steroide bağlı santral seröz korioretinopati benzeri makülopatisi olan bir hasta sunulmuştur. Hasta 70 yaşında kadın hasta ve sağ gözde görme azlığı şikayeti ile başvurmuştur. Hikayesinde romatoid artrit hastalığı olan olgu günlük 20 mg leflunomid ve 16 mg kortikosteroid kullanıyordu. Fundus muayenesinde bilateral maküla ödemi ve koroidal katlantılar izlenmişti. Retinal görüntüleme koroidal katlantı ve santral seröz korioretinopati benzeri makülapatiyi destekliyordu. Kortikosteroid tedavisi kesilen hasta takibe alındı. Sekizinci ay muayenesinde makülopatinin tamamen gerilediği saptandı.
Anahtar Kelimeler: Kortikosteroid, koroidal katlantı, romatoid artrit, santral seröz korioretinopati

Abstract

This article reports a case of choroidal folds and central serous chorioretinopathy-like maculopathy induced by corticosteroid treatment. The patient was a 70-year-old woman who presented with decreased visual acuity in the right eye. She had a history of rheumatoid arthritis and was prescribed 20 mg leflunomide and 16 mg corticosteroid daily. Fundoscopy indicated bilateral macular edema and the presence of choroidal folds. Retinal imaging supported choroidal folds and central serous chorioretinopathy-like maculopathy. Corticosteroid therapy was discontinued, and the patient was followed up. Complete regression of the maculopathy was observed at 8-month follow-up examination.
Keywords: Corticosteroid, choroidal folds, rheumatoid arthritis, central serous chorioretinopathy-like maculopathy

Giriş

Koroidal katlantılar veya koryoretinal katlantılar, retina ve koroidin dalgalanmaları olarak tanımlanır. Anatomik olarak iç koroid, Bruch membranı ve retina pigment epitelinden (RPE) oluşur. Fundus muayenesinde çoğunlukla maküler alanın dışında, sarı ve koyu renkli çizgilerden oluşan pigment değişiklikleri olarak izlenirler. Bazen RPE atrofisi meydana gelir ve anjiyografide anjiyoit streak benzer görüntü verir.[1,2]

Koroid katlantılarının nedenleri arasında retrobulbar kitleler, tiroid göz hastalığı, arka sklerit, edinilmiş hipermetropi, üveal efüzyon sendromu, oküler cerrahi, hipotoni ve optik nöropati yer alır.[2,3] Etiyolojisi bilinmeyen olgular idiyopatik olarak tanımlanmaktadır. Katlantılar makülayı içeriyorsa görme keskinliği etkilenebilir. Koroid katlantılarının patogenezi hala belirsiz olsada, iki farklı teori öne sürülmüştür. İlk teori, katlantıların koryokapillerler ile Bruch membranı arasındaki yakın ilişkiden kaynaklandığını ve koroidal genişlemenin Bruch membranında katlantılara neden olabileceğini öne sürmektedir. İkinci teori, sklera ve koroidden kaynaklanan stres ve gerilme arasındaki ilişkinin koroid kıvrımlarına neden olabileceğini ileri sürmektedir.[1]

Yazışma Adresi/Address for Correspondence: Dr. Cumali Değirmenci, Ege Üniversitesi Tıp Fakültesi, Göz Hastalıkları Anabilim Dalı, İzmir, Türkiye
Tel.: +90 506 859 96 44 E-posta: cudegirmenci@yahoo.com **ORCID-ID:** orcid.org/0000-0002-8268-536X
Geliş Tarihi/Received: 01.04.2019 **Kabul Tarihi/Accepted:** 30.09.2019

Cite this article as: : Değirmenci C, Afrashi F, Nalçacı S, Çeper SB. Atypical Presentation of Choroidal Folds: Steroid-induced Central Serous Chorioretinopathy-like Maculopathy. Turk J Ophthalmol. 2019;49:367-369

©Telif Hakkı 2019 Türk Oftalmoloji Derneği
Türk Oftalmoloji Dergisi, Galenos Yayınevi tarafından basılmıştır.

Bu çalışmanın amacı, koroidal katlantı, santral seröz retinopati (SSR) benzeri makülopati ve hipermetropi ile başvuran bir hastanın ilk muayenesi ve sonraki izlemlerinde elde edilen klinik verileri sunmaktır.

Olgu Sunumu

Yetmiş yaşında kadın hasta 4 gün önce başlayan sağ gözde görme keskinliğinde azalma şikayeti ile başvurdu. Hasta dört yıl önce katarakt ameliyatı geçirmişti. Hastanın romatoid artrit ve hipertansiyon öyküsü mevcuttu. Romatoid artrit için hastaya 1,5 ay önce günde 20 mg leflunomid (Arava, Sanofi Sağlık Ürünleri, İstanbul) ve 16 mg kortikosteroid (Prednol, Mustafa Nevzat İlaç, İstanbul) başlanmıştı. Hastaya tam oftalmolojik muayene yapıldı. Hastanın en iyi düzeltilmiş görme keskinliği (EİDGK), sağ gözde 0,2 (+7,00 -2,00 α70) ve sol gözde 0,5 (+5,00 -2,50 α100) olarak ölçüldü. Goldman aplanasyon tonometresi ile ölçülen göz içi basıncı (GİB) sağ gözde 18 mmHg ve sol gözde 19 mmHg idi. Ön segment muayenesinde arka kamara göz içi lensi izlendi. Fundoskopide optik sinire kadar gelen bilateral maküla ödemi ve koroid katlantıları görüldü. Floresein anjiyografide peripapiller bölgede sızıntı görüldü ve fundus otofloresansı ile foveal bölgede hiperfloresans izlendi (Şekil 1). Optik koherens tomografide (OKT) sağ gözde intraretinal ve subretinal sıvı birikimi ile sol gözde intraretinal sıvı birikimi saptandı. Ek olarak, OKT'de her iki gözde de koryoretinal dalgalanma olduğu görüldü (Şekil 2). Kortikosteroid tedavisi kesildi ve hasta takip edildi. Hastanın aksiyel uzunluğu sağ gözde 19,26 mm, sol gözde 20,01 mm olarak ölçüldü. İzlem döneminde EİDGK, GİB ölçüldü, ön ve arka segment muayenesi ve OKT yapıldı. Sekizinci ayda yapılan muayenede, EİDGK sağ gözde 0,7, sol gözde 0,6 bulundu, GİB normal sınırlarda idi (bilateral 14 mmHg), ön segmentte değişim gözlenmedi ve arka segmentte koryoretinal katlantılara ek olarak maküler bölge ve periferik retinada RPE değişiklikleri izlendi. OKT'de, bilateral olarak intraretinal veya subretinal sıvı olmadığı görüldü. Floresein anjiyografi ve fundus otofloresans bulguları patolojinin gerilediğini göstermiştir (Şekil 3).

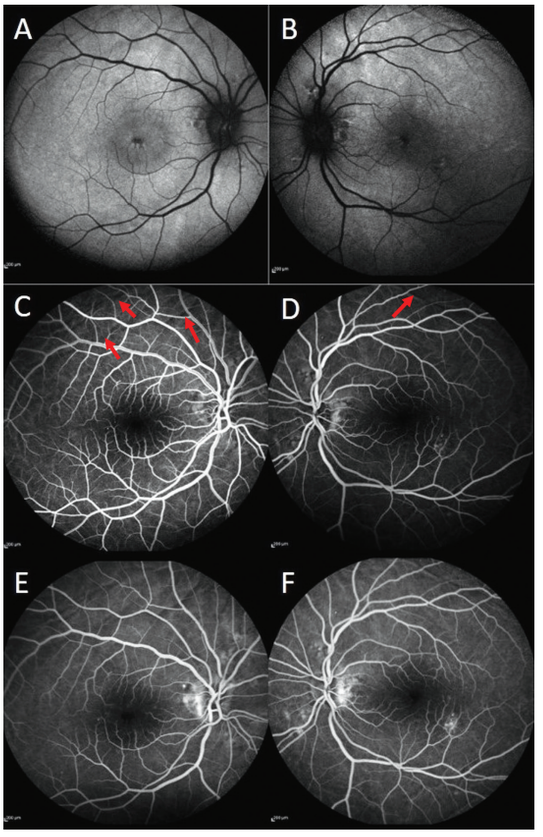

Şekil 1. A, B) Hastanın ilk muayenesinde yapılan fundus otofloresansında görülen maküler ödem ile ilişkili santral hipootofloresans; C, D) Floresan anjiyografinin erken fazında izlenen koroidal katlantılar (kırmızı oklar); E, F) Floresein anjiyografinin geç fazında izlenen peripapiller ve sol inferotemporal alanlarda sızıntı noktaları

Tartışma

Koroidal katlantılar, RPE ve koroidin ve bunlara sekonder olarak nöral retinanın kırışıklıkları olarak tanımlanır. Koroidal katlantılar altta yatan patoloji nedeniyle klinik olarak dikkatle araştırılmalıdır. Enflamatuvar, neoplastik ve enfeksiyöz hastalıklarla ilişkilidirler.[1,2] Görme keskinliği, fundus muayenesi, OKT, floresan anjiyografi, indosiyanin yeşili anjiyografi, oftalmik ultrasonografi ve manyetik rezonans görüntüleme tanısal öneme sahip araçlardır. Bu çalışmada koroidal katlantılar, aksiyel hipermetropi ve kortikosteroid kullanımı ile indüklenen SSR benzeri makülopati ile başvuran 70 yaşında bir kadın olgu sunulmaktadır.

Olsen ve ark.[2] koroidal katlantılar için üç anjiyografik evre tanımlanmıştır. Evre 1, birbirini izleyen hiperfloresan ve hipofloresan bantlar, evre 2, Bruch membranındaki kırılmalara eşlik eden RPE'de kırılmalar ve evre 3, gizli koroid neovaskülarizasyonu olarak tanımlanmıştır. Bu bantların aralarında RPE atrofisi görülebilir.[4] Bu çalışmada, koryoretinal katlantılardaki pigmenter değişiklikler ve optik disk etrafındaki anjiyoit çizgi benzeri lezyonlar nedeniyle birbirini izleyen bantlar gözlemledik (Şekil 2, 3). Bu nedenle, hastanın evre 2 koroidal katlantılara sahip olabileceğini düşündük.

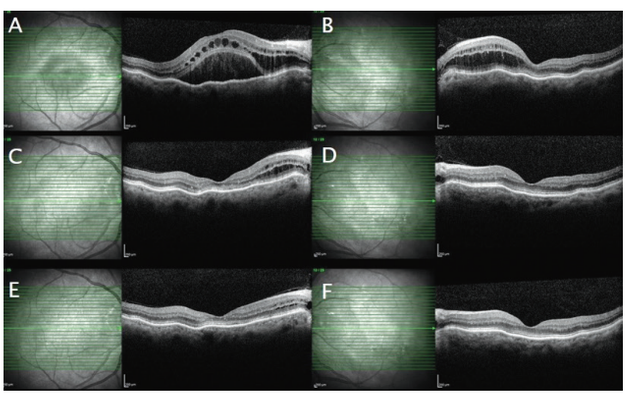

Şekil 2. A, B) İlk muayenede optik koherens tomografide izlenen anlamlı intraretinal ve subretinal sıvı birikimi; C, D) 4. ayda belirgin gerileme gözlendi; C, D) 8. ayda tamamen ortadan kayboldu

Koroidal katlantıların etiyolojisi çeşitli olabilir. En önemli etiyolojik nedenlerden biri hipermetropidir. Olsen ve ark.[2], çalışmaya dahil edilen etiyolojisi bilinen 25 hastanın 18'inde hipermetropi olduğunu demografik özelliklerde bildirmiştir. Saoji ve ark.[3] aksiyal hipermetropi, koroidal katlantılar ve subretinal sıvı izlenen bir olgu sunmuştur. Hastada aksiyel uzunluğun kısa olduğu ve bu nedenle hastalık gelişme riski bulunduğu bildirilmiştir.

Koroidal katlantılar genellikle subretinal veya intraretinal sıvı ile ilişkili değildir ve bu ilişkinin bildirildiği çok az sayıda çalışma bulunmaktadır. Subretinal veya intraretinal sıvı birikmesi için önerilen mekanizmalardan biri, kapiller hiperpermeabiliteye yol açan katlantılar boyunca lokalize kapiller ve venöz konjesyondur. Ayrıca koroidal katlantıların RPE'nin işlevini etkileyebileceği ve sıvı birikmesine neden olabileceği de ileri sürülmüştür.[3,5,6,7] Hastamızda SSR benzeri makülopati mevcuttu ve önceki 2 ay boyunca sistemik kortikosteroid kullanmaktaydı. Kortikosteroid tedavisi, koryoretinal katlantılara bağlı olarak halihazırda koroidal konjesyonu olan hastamızda makülopati gelişimine katkıda bulunmuş olabilir.

Kortikosteroid kullanımı ile SSR arasındaki ilişki iyi tanımlanmıştır. SSR, nörosensöriyal retina dekolmanı ve subretinal sıvı birikimi ile karakterizedir. Her ne kadar özellikle kronik olgularda intraretinal sıvı birikimi görünse de, bu durum tüm olgular için tipik değildir. Daha önceki çalışmalarda koroidal katlantılar ile birlikte intraretinal ve/veya subretinal sıvı birikimi izlenmesi SSR benzeri makülopati veya koryoretinal katlantılar ile ilişkili makülopati şeklinde adlandırılmıştır. Literatürde bu hastalık ile ilgili sadece sınırlı sayıda olgu sunumu bulunmaktadır.[3,6,7,8] Olgumuzda koroidal katlantılar mevcuttu ve aksiyel uzunluk kısaydı. Bu nedenle, hasta, kortikosteroid tedavisi ile alevlenebilecek SSR benzeri makülopati gelişmesi için risk altındaydı. Bildiğimiz kadarıyla bu, eş zamanlı olarak kortikosteroid tedavisi alan koroidal katlantılı SSR benzeri makülopati görülen bir hastanın bildirildiği ilk olgu sunumudur.

Koroidal katlantıları ve SSR'ye benzeyen atipik retinal bulguları olan bir olguyu sunuyoruz. Koroidal katlantıların etiyolojisi yakından araştırılmalıdır. Olgumuzda, aksiyel uzunluk kısaydı, hastanın romatoid artriti vardı ve büyük olasılıkla patolojiye katkıda bulunan kortikosteroid kullanıyordu. Bu nedenle klinisyenler ek sistemik hastalıklar ve bu hastalıklar nedeniyle verilen tedaviler hakkında bilgi sahibi olmalıdır, çünkü bunlar atipik olgularda etiyolojiye katkıda bulunabilir.

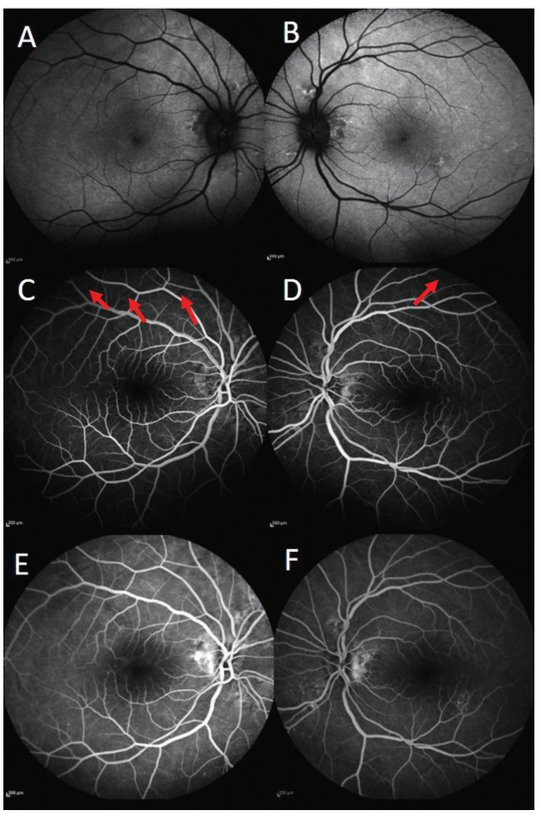

Şekil 3. A, B) Fundus otofloresansı 8 ayda santral hipoatofloresansın gerilediğini gösterdi; C, D) floresan anjiyografinin erken fazında koroidal katlantıların devam ettiği izlendi (kırmızı oklar); E, F) floresein anjiyografinin geç fazında sızıntı odağı izlenmedi

Etik

Hasta Onayı: Hasta onayı alınmıştır.

Hakem Değerlendirmesi: Editörler kurulu ve editörler kurulu dışında olan kişiler tarafından değerlendirilmiştir.

Yazarlık Katkıları

Cerrahi ve Medikal Uygulama: Filiz Afrashi, Serhad Nalçacı, Konsept: Filiz Afrashi, Cumali Değirmenci, Dizayn: Cumali Değirmenci, Veri Toplama veya İşleme: Serap Bilge Çeper, Analiz veya Yorumlama: Filiz Afrashi, Literatür Arama: Cumali Değirmenci, Serap Bilge Çeper, Yazan: Cumali Değirmenci.

Çıkar Çatışması: Yazarlar tarafından çıkar çatışması bildirilmemiştir.

Finansal Destek: Yazarlar tarafından finansal destek almadıkları bildirilmiştir.

Kaynaklar

1. Corvi F, Capuano V, Benatti L, Bandello F, Souied E, Querques G. Atypical Presentation of Chorioretinal Folds-Related Maculopathy. Optom Vis Sci. 2016;93:1304-1314.
2. Olsen TW, Palejwala NV, Lee LB, Bergstrom CS, Yeh S. Chorioretinal folds: associated disorders and a related maculopathy. Am J Ophthalmol. 2014;157:1038-1047.
3. Saoji K, Trehan HS, Gupta A. Association of neurosensory detachment with choroidal folds in a hypermetrope: An unusual presentation. Med J Armed Forces India. 2016;72(Suppl 1):87-90.
4. Shields JA, Shields CL, Rashid RC. Clinicopathologic correlation of choroidal folds: Secondary to massive cranioorbital hemangiopericytoma. Ophthalmic Plast Reconstr Surg. 1992;8:62-68.
5. Prunte C, Flammer J. Choroidal capillary and venous congestion in central serous chorioretinopathy. Am J Ophthalmol. 1996;121:26-34.
6. Xirou T, Kabanarou SA, Gkizis I, Garnavou-Xirou C, Velissaris S, Theodossiadis P, Chatziralli I. Chronic central serous chorioretinopathy-like maculopathy as atypical presentation of chorioretinal folds. Case Rep Ophthalmol. 2017;8:568-573.
7. Goel N, Kumar V, Raina UK, Ghosh B. An unusual pattern of idiopathic choroidal folds. Oman J Ophthalmol. 2012;5:126-127.
8. Nicholson BP, Atchison E, Idris AA, Bakri SJ. Central serous chorioretinopathy and glucocorticoids: an update on evidence for association. Surv Ophthalmol. 2018;63:1-8.