DOI: 10.4274/tjo.galenos.2018.47897
Turk J Ophthalmol 2019;49:68-72

Özgün Araştırma / Original Article

Streptozotosin ile Diyabet Oluşturulmuş Sıçanlarda Oksitosinin Retinopati Üzerine Olan Koruyucu Etkisi

The Preventive Effect of Oxytocin on Retinopathy in Streptozotocin-Induced Diabetic Rats

Cumali Değirmenci*, Filiz Afrashi*, Oytun Erbaş**, Hüseyin Aktuğ***, Dilek Taşkıran****
*Ege Üniversitesi Tıp Fakültesi, Göz Hastalıkları Anabilim Dalı, İzmir, Türkiye
**İstanbul Bilim Üniversitesi Tıp Fakültesi, Fizyoloji Anabilim Dalı, İstanbul, Türkiye
***Ege Üniversitesi Tıp Fakültesi, Histoloji ve Embriyoloji Anabilim Dalı, İzmir, Türkiye
****Ege Üniversitesi Tıp Fakültesi, Fizyoloji Anabilim Dalı, İzmir, Türkiye

Öz

Amaç: Bu çalışmada amaç intravitreal ve intraperitoneal olarak uygulanan oksitosinin (OT), streptozotosin ile diyabet oluşturulmuş sıçanlarda retinopati üzerine olan etkilerini araştırmaktır.

Gereç ve Yöntem: Çalışmada 6-8 haftalık erkek ve dişi Sprague Dawley sıçanları kullanıldı. Sıçanlarda diyabet tek doz intraperitoneal streptozotocin uygulanarak oluşturuldu. Uygulamadan 48 saat sonar ölçülen kan şekerleri 260 mg/dL (14,4 mmol/L) ve üzeri olan sıçanların diyabet tanısı doğrulandı. Yirmi dört adet sıçan gruplara şu şekilde ayrıldı: İntravitreal serum fizyolojik grubu, intravitreal OT grubu, intraperitoneal serum fizyolojik grubu ve intraperitoneal OT grubu. Sıçanlar günlük 1 mL serum fizyolojik veya 100 IU/kg OT ile intraperitoneal olarak; 0,01 mL serum fizyolojik veya 10 µU/µL OT ile intravitreal olarak tedavi edildi. Hamilton enjektörlerine yerleştirilmiş 27 G iğneler ile intraperitoneal tedaviler yapılırken 31 G iğneler ile intravitreal enjeksiyonlar yapıldı. Tedaviden 4 hafta sonar sıçanlarda dış nükleer tabaka kalınlığı (ONL) ve vasküler endotelyal büyüme faktörünün (VEGF) immünoekspresyonuna bakmak için ötenazi yapıldı ve plazma VEGF düzeylerine bakmak için kalpten kan örnekleri alındı.

Bulgular: Retinal kesitlerin morfometrik analizlerinde intravitreal ve intraperitoneal OT verilen sıçan gruplarında fizyolojik salin grubu ile karşılaştırılınca ONL kalınlığın belirgin olarak daha yüksekti. Ayrıca OT tedavisi VEGF protein ekspresyonunu fizyolojik salin grubuna göre belirgin olarak azalttı. Fizyolojik salin grubunun plazma VEGF seviyesi belirgin olarak OT tedavi grubundan daha yüksekti. Gruplar arasında istatistiksel olarak anlamlı fark vardı.

Sonuç: OT tedavisi özellikle intravitreal olarak uygulandığında diyabetik retinopati progresyonunu azaltmaktadır. Bildiğimiz kadarıyla, bu çalışma OT tedavisinin diyabetik retinopati üzerine olan etkinin araştırılmasında ilk çalışmadır ve araştırmacılara daha ileri araştırmalar için yeni bir alan yaratabilir.

Anahtar Kelimeler: İmmünohistokimya, oksitosin, retinopati, streptozotosin, VEGF

Abstract

Objectives: The aim of this study was to investigate the impact of intravitreal and intraperitoneal use of oxytocin (OT) on retinopathy in streptozotocin-induced diabetic rats.

Materials and Methods: Twenty-four 6-8-week-old adult male and female Sprague Dawley rats were used in the study. Diabetes was induced in the rats with a single injection of intraperitoneal streptozotocin. Diabetes was verified after 48 hours by measuring blood glucose levels of 260 mg/dl (14.4 mmol/L) or higher in diabetic rats. The rats were divided into 4 groups and treated as follows: intravitreal physiological saline group (0.01 mL saline weekly), intravitreal OT group (10 µU/µL OT weekly), intraperitoneal physiological saline group (1 mL daily), and intraperitoneal OT group (100 IU/kg OT daily). Hamilton syringes fitted with 27-gauge needles were used for intraperitoneal injections while 31-gauge needles were used for intravitreal injection. After 4 weeks of treatment the rats were euthanized to evaluate outer nuclear layer (ONL) thickness, vascular endothelial growth factor (VEGF) immunoexpression, and plasma VEGF levels from blood samples obtained by cardiac puncture.

Yazışma Adresi/Address for Correspondence: Dr. Cumali Değirmenci, Ege Üniversitesi Tıp Fakültesi, Göz Hastalıkları Anabilim Dalı, İzmir, Türkiye
Tel.: +90 506 859 96 44 E-posta: cudegirmenci@yahoo.com **ORCID-ID:** orcid.org/0000-0002-8268-536X
Geliş Tarihi/Received: 17.05.2018 **Kabul Tarihi/Accepted:** 27.08.2018

©Telif Hakkı 2019 Türk Oftalmoloji Derneği
Türk Oftalmoloji Dergisi, Galenos Yayınevi tarafından basılmıştır.

Results: Morphometric analysis of retinal cross-sections showed that intravitreal and intraperitoneal OT significantly increased ONL thickness compared to physiological saline-treated groups. Also, OT treatment significantly decreased VEGF protein expression compared with the physiological saline groups. Plasma VEGF level was significantly higher in the physiological saline treatment group compared to the OT treatment group.
Conclusion: OT reduces diabetic retinopathy progression, particularly when administered intravitreally. To our knowledge, this is the first attempt to investigate the impact of OT on diabetic retinopathy and may provide a new area for further research.
Keywords: Immunohistochemistry, oxytocin, retinopathy, streptozotocin, VEGF

Giriş

Diabetes mellitus, dünya çapında 230 milyondan fazla insanı etkileyen progresif bir hastalıktır. Diyabet vücutta hem mikrovasküler hem de makrovasküler yapıları etkiler ve sonuç olarak retinopati, nöropati ve nefropatiye neden olabilir. Diyabetik retinopati (DR), önlenebilir körlüğün önde gelen nedenidir. Kan şekerinin sürekli yüksek olması, kan damarlarının şişmesine ve damar dışına sıvı sızmasına neden olur ve retinanın mikrovasküler yapısına zarar verir. Bu, retinal iskemiye neden olarak vasküler endotel büyüme faktörü (VEGF) salgılanmasına ve immatür, frajil yeni damarlar gelişmesine yol açabilir. Bu yeni damarlar neovaskülarizasyona ve proliferatif DR'ye neden olmakta ve maküla ödemi, vitreus kanaması ve traksiyonel retina dekolmanı ile sonuçlanmaktadır.[1,2,3,4,5]

Oksitosin (OT), hipotalamusun supraoptik ve paraventriküler çekirdeklerinde sentezlenen bir nonapeptittir. OT, etkilerini bir G proteinine bağlı OT reseptörü aracılığıyla oluşturur. Doğum sırasında uterus kasılmalarını, meme bezlerinde süt ejeksiyonu için miyoepitelyal hücre kasılmasını uyarır ve ayrıca farklı vasküler yataklarda vazokonstriktör veya vazodilatör etkileri vardır.[6,7,8] Son çalışmalarda ayrıca OT'nin anti-enflamatuvar ve anti-oksidan etkileri olduğu bildirilmiştir.[9,10] OT reseptörlerinin koni fotoreseptörlerinde ve retina pigment epitelinde bulunduğu bildirilmiştir. OT, intrasellüler Ca^{+2} düzeylerini yükseltir ve etkilerini düz kas kasılması, nitrik oksit sentezi, prostaglandin üretimi, MAP-kinaz kaskadı aktivasyonu ve protein sentezini uyararak gösterir.

Daha önce yayınlanan çalışmaların sonuçları ve gözlemler ışığında bu çalışmada intravitreal ve intraperitoneal olarak uygulanan oksitosinin (OT) streptozotosin ile diyabet oluşturulmuş sıçanlarda retinopati üzerine olan etkilerini araştırmayı amaçladık.

Gereç ve Yöntem

Deney Hayvanları

Bu çalışmada, 200-250 gr ağırlığında 24 yetişkin erkek ve dişi Sprague Dawley sıçanı kullanıldı. Hayvanlar, ad libitum beslendi ve sıcaklığı kontrol edilen bir ortamda (22±2 ºC) 12 saat aydınlık/karanlık döngüsünde çelik kafeslerde, her kafeste iki hayvan olacak şekilde bakıldı. Çalışma için Ege Üniversitesi Hayvan Araştırmaları Etik Kurulu'ndan onay alındı. Tüm hayvan çalışmalarında Hayvan Araştırmaları ve Etik Kurulu'nun belirlediği ilkelere bağlı kalındı. Aksi belirtilmedikçe tüm kimyasallar Sigma-Aldrich firmasından temin edilmiştir.

Deney Protokolü

Sıçanlarda diyabet, tek doz intraperitoneal streptozosin (STZ) enjeksiyonu (Sigma-Aldrich, Saint Louis, MO, ABD) (%0,9 NaCl'de 60 mg/kg, pH 0,2 M sodyum sitrat ile 4,0'a ayarlandı) ile oluşturuldu. Uygulamadan 48 saat sonra glukoz oksidaz reaktif şeritleri (Boehringer Mannheim, Indianapolis, ABD) kullanılarak kan glikoz düzeyleri ölçülerek diyabet tanısı doğrulandı. Kan glukoz düzeyi 260 mg/dL (14,4 mmol/L) ve daha yüksek olan sıçanlar diyabet kabul edildi ve çalışmaya dahil edildi.

Yirmi dört sıçan eşit olarak 4 gruba ayrıldı: İntravitreal serum fizyolojik grubu, intravitreal OT grubu, intraperitoneal serum fizyolojik grubu ve intraperitoneal OT grubu. İntraperitoneal gruplarda yer alan sıçanlara günlük olarak 1 mL serum fizyolojik veya 100 IU/kg OT intraperitoneal olarak verildi; intravitreal gruplardaki sıçanlara haftada bir kez proparakain hidroklorür ile topikal anestezi yapıldıktan sonra 0,01 mL serum fizyolojik veya 10 µU/OT intravitreal enjeksiyon ile verildi. Hamilton enjektörlerine yerleştirilmiş 27 G iğneler ile intraperitoneal tedaviler yapılırken 31 G iğneler ile intravitreal enjeksiyonlar yapıldı. Dört hafta tedaviden sonra sıçanlar sakrifiye edildi ve intraperitoneal tedavi gruplarında plazma VEGF seviyelerini enzim bağlı immünosorbent analizi (ELISA) için kalpten kan örnekleri alındı, sonra tüm gruplara enükleasyon yapıldı.

İmmünohistokimya

Paraformaldehit ile fikse edilmiş parafine gömülü göz dokularından bir mikrotom (Leica MR 2145) ile 2 µm kalınlıkta kesitler alındı, steril bir su banyosunda yüzdürüldü ve poli-L-Lizin kaplı lamlara alınarak oda sıcaklığında kurutuldu. Bir gece boyunca 60 °C'de inkübasyondan sonra, slaytlar ksilen içinde 30 dakika boyunca parafinden arındırıldı, etanol serisinden geçirilerek hidrate edildi (sırasıyla, %100, %95, %80 ve %70), 10 dakika süre ile saf H_20 ve PBS ile yıkandı. On beş dakika 37 °C'de 50 mM Tris tamponu (pH 7,5) içeren %2 tripsin solüsyonunda bekletildi ve daha sonra tekrar PBS ile yıkandı. Kesitlerin çevresi Dako kalemi (Dako, Glostrup, Danimarka) ile çizildi, endojen peroksidaz aktivitesini inhibe etmek için %3 H_20_2 çözeltisi içinde 15 dakika inkübe edildi ve PBS ile yıkandı. Slaytlar, 57 °C'de VEGF primer antikoru ile inkübe edildi ve ardından PBS ile yıkandı. Daha sonra, biyotinlenmiş sekonder IgG antikor ile inkübe edildi ve immünboyanmayı görünür hale getirmek için streptavidin-peroksidaz konjugatı (Histostain Plus, Invitrogen, Camarillo, CA, ABD) ile inkübe edilmeden önce PBS ile yıkandı. İşlem, kesitlerin Mayer'in hematoksilin (Sigma Chemical Co., St. Louis, MO, ABD) ile karşıt boyanması ile tamamlandı. Tüm kesitler Olympus

BX51 mikroskobu (Olympus Corp., Tokyo, Japonya) üzerine monte edilmiş Olympus C-5050 dijital kamera ile incelendi ve fotoğraflandı.

Dış Nükleer Tabaka (ONL) Ölçümleri

Tüm kesitler Olympus BX51 mikroskobu üzerine monte edilmiş olan aynı Olympus C-5050 dijital kamera ile fotoğraflandı ve analiz edildi. Serum fizyolojik gruplarının ortalama ONL kalınlığı %100 olarak kabul edildi.

Plazma VEGF Seviyelerinin Ölçümü

Plazma VEGF seviyeleri, ticari olarak temin edilen ELISA kiti (RayBiotech, Inc., GA, ABD) kullanılarak üreticinin talimatlarına uygun şekilde ölçüldü. VEGF seviyeleri pg/mL olarak ifade edildi. Testin algılama sınırı 2 pg/mL'nin altındaydı ve analiz içi ve analizler arası değişim katsayıları %10'dan düşüktü.

İstatiksel Analiz

İstatiksel analizler Windows için SPSS (SPSS Inc., Şikago, IL, ABD) sürüm 15,0 kullanılarak gerçekleştirildi. Parametrik değişken grupları, Student t-testi kullanılarak karşılaştırıldı. Parametrik olmayan değişken grupları Mann-Whitney U testi ile karşılaştırıldı. Sonuçlar ortalama ± standart hatası olarak bildirildi. İstatistiksel açıdan p değerinin 0,05'ten küçük olması anlamlı kabul edildi.

Bulgular

VEGF protein ekspresyonu immünohistokimya ile incelendi ve ONL kalınlığı ölçüldü. Ekspresyon aşağıdaki gibi skorlandı: 0, hiçbir ekspresyon olmadığını; 1, 2 ve 3 sırasıyla %0-24, %25-49, %50-74 ve %75'den fazla ekspresyon olduğunu göstermektedir. ONL ölçümleri ve boyama yoğunluklarının karşılaştırılması, 10 farklı kesitin X40 büyütme değerlendirilmesi ile gerçekleştirildi.

ONL Ölçümleri

Şekil 1, çalışma gruplarında retina ONL kalınlığındaki değişiklikleri göstermektedir. Gruplar arasında ONL kalınlığının karşılaştırılmasından elde edilen sonuçlar Tablo 1'de gösterilmiştir. Sıçan retina kesitlerinin morfometrik analizi, intravitreal ve intraperitoneal OT tedavisinin serum fizyolojik ile tedavi edilen gruplara kıyasla ONL kalınlığını anlamlı şekilde arttırdığını göstermiştir (sırasıyla %23 ve %25, p<0,001).

VEGF Protein Ekspresyonu

Şekil 2, tedavi kesildikten sonra sıçan retinasındaki VEGF protein ekspresyonunu göstermektedir. İntraperitoneal serum fizyolojik grubunda VEGF ekspresyonu skoru 1,6±0,2 idi ve intraperitoneal OT grubunda ekspresyon anlamlı şekilde 0,3±0,2'ye düştü. İntravitreal tedavi gruplarında VEGF ekspresyon skoru serum fizyolojik grubunda 1,3±0,3 idi, OT grubunda ise 0,3±0,2'ye düştü.

Tablo 1. Dış nükleer tabaka kalınlığının karşılaştırılması (x40 büyütme)

Gruplar	İntraperitoneal (%)	İntravitreal (%)
Serum fizyolojik	100±5,1	100±8,3
Oksitosin	115,6±6,1	128,8±7,5

Plazma VEGF Seviyeleri

Plazma VEGF düzeyi intraperitoneal serum fizyolojik grubunda 161,29±47,36 pg/mL (aralık: 115,75-225,25 pg/mL) ve intraperitoneal OT grubunda 76,74±14,15 pg/mL (aralık: 25,50-142,75 pg/mL) olarak ölçüldü. Gruplar arasında istatistiksel açıdan anlamlı fark vardı.

Tartışma

Bildiğimiz kadarıyla, çalışmamız OT'nin diyabetik sıçanlarda retina üzerine etkilerinin araştırıldığı ilk çalışmadır. Sonuçlarımız, OT'nin diyabetik sıçanlarda VEGF protein ekspresyonu ve plazma VEGF seviyelerini azaltarak ve dış nükleer tabakanın incelmesini önleyerek, retinayı koruyucu etkilere sahip olduğunu gösterdi.

DR'nin patogenezi daha iyi anlaşıldıkça, yeni tedavi seçeneklerinin ortaya çıkması olasıdır. DR patogenezinde etkili

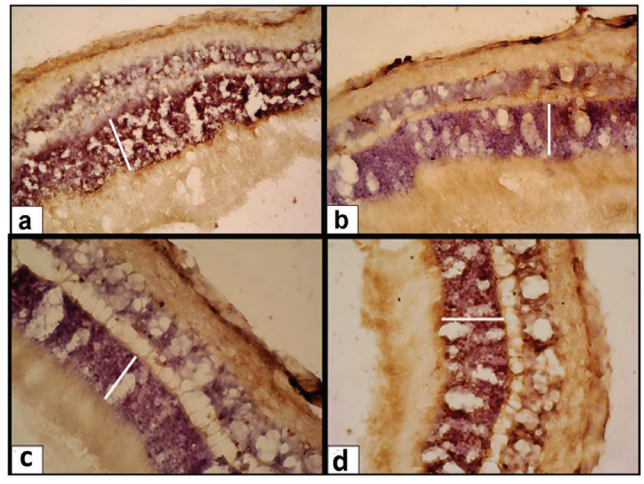

Şekil 1. Dış nükleer tabaka. a) İntraperitoneal serum fizyolojik grubu, b) intravitreal serum fizyolojik grubu, c) intraperitoneal oksitosin grubu ve d) intravitreal oksitosin grubu

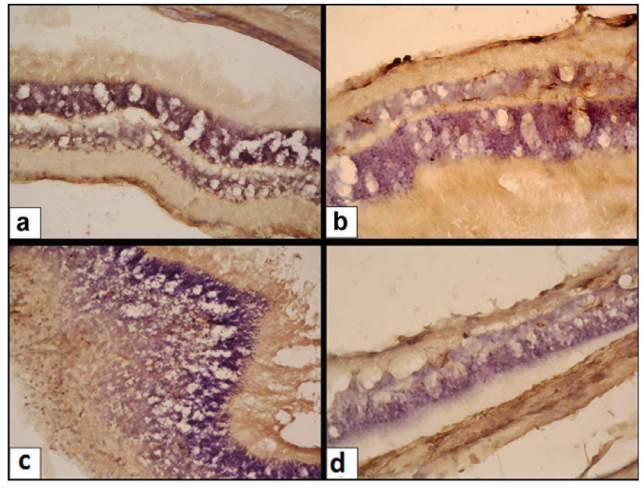

Şekil 2. Vasküler endotelyal büyüme faktörü immün boyaması. a) İntraperitoneal serum fizyolojik grubu, b) intravitreal serum fizyolojik grubu, c) intraperitoneal oksitosin grubu ve d) intravitreal oksitosin grubu

olduğu öngörülen mekanizmalar hiperglisemi, ileri glikasyon son ürünlerinin (AGE) akümülasyonu, protein kinaz C aktivasyonu, oksidatif stres ve enflamasyondur. Kronik hiperglisemi, reaktif oksijen türlerinin yapımına ve düşük dereceli enflamasyona neden olur. Bu, retinal pigment epitelinde apoptozu indükler ve DR'nin progresyonuna neden olur. Hiperglisemi ayrıca endotel tabakasının altında AGE akümülasyonuna neden olur ve vasküler yapıyı değiştirir, damar sertliğini artırır ve oksidatif stres ve enflamasyona yol açan hücre içi sinyal yolaklarını başlatır. Oksidatif stres, DR etiyolojisinde en yaygın mekanizma olarak kabul edilir. Oksidatif strese bağlı hasar veya disfonksiyon kan şekeri kontrol altına alındıktan sonra bile devam edebilir. Enflamasyon aynı zamanda DR progresyonu ve komplikasyonların ortaya çıkmasında önemli rol oynar. Bu nedenle, oksidatif stres ve enflamasyonu hedef alan yeni tedavi stratejileri geliştirilmelidir.[1,13,14,15,16,17,18,19,20]

OT bir nonapeptittir ve reseptörlerinin, böbrek, kalp, pankreas, adipositler ve timus dahil olmak üzere farklı dokularda bulunduğu gösterilmiştir. OT'nin immün ve enflamatuvar modülasyondaki rolü iyi tanımlanmış ve bunu reseptörlerinin aktivasyonuna bağlı olduğu bildirilmiştir.[6,7,8,21] Bu çalışmalara dayanarak, OT'nin bir antioksidan ve anti-enflamatuvar etki gösterebileceğini ve bu nedenle DR'de bir terapötik madde olarak kullanılabileceğini düşünüyoruz. Koni fotoreseptörleri ve retina pigment epitelinde OT reseptörleri bulunmaktadır. Bu reseptörlerin aktivasyonu, hücre içi Ca^{+2} düzeylerini arttırır ve sonraki basamaklarda fosfolipaz C ve fosfatidilinositol 4,5-bisfosfatın aktivasyonuna neden olur.[13,14]

Diyabetik hastalarda, sürekli hiperglisemi retina kan akımında düzensizliğe, perisitlerin kaybına, bazal membranın kalınlaşmasına, mikroanevrizmalara, kapiller oklüzyona ve iskemiye neden olabilir. İskemi, sonuç olarak tirozin kinaz reseptörleri, VEGFR-1 ve VEGFR-2'yi aktive eden VEGF'nin yapımına yol açar.[22] VEGF, anjiyojenez ve kan-retina bariyerinin yıkımını destekleyen bir büyüme faktörü ve güçlü bir vazoaktif sitokindir ve endotelyal hücre büyümesi ve neovaskülarizasyonu indükler.[23,24] Matsuoka ve ark.[25], diyabetik retinalarda VEGF ekspresyonunun anlamlı derecede arttığını bildirirken, Funatsu ve ark.[26], sağlıklı bireyler ve retinopatisi olmayan diyabetik hastalara kıyasla retinopatili diyabetik hastalarda vitreus ve plazmada VEGF seviyelerinin yükseldiğini bildirmiştir. Bu görüşle uyumlu olarak, Aiello ve ark.[27], retina iskemisi olan hastalarının oküler sıvılarında VEGF konsantrasyonunun arttığını bulmuştur. Çalışmamızda retinada VEGF ekspresyonu ve plazma VEGF düzeylerinin arttığı bulundu ve OT tedavisi ile ekspresyon ve plazma seviyelerinde anlamlı azalma meydana geldi.

Diyabetik sıçanlarda dış nükleer tabakanın inceldiği bildirilmiştir. Bazı çalışmalarda bu incelemenin apoptoz nedeniyle ortaya çıktığı ileri sürülmüştür.[28,29,30] Çalışmamızda, daha önce yapılan çalışmalar ile uyumlu şekilde, OT tedavisinin, STZ ile indüklenen diyabetik sıçanlarda serum fizyolojik grubuyla karşılaştırıldığında ONL incelmesini engellediği bulunmuştur.

Sonuç

Sonuç olarak, STZ ile indüklenen diyabetik sıçanların OT tedavisi retina dejenerasyonunu azaltmada etkili olmuştur. VEGF ekspresyonu ve plazma VEGF düzeylerinde belirgin azalma ve retina incelmesine karşı koruyucu etki, OT'nin diyabetik retinopatide alternatif bir tedavi olabileceğini düşündürmektedir. OT'nin diyabetik retina dejenerasyonundaki yararlı etkileri, antioksidan ve anti-enflamatuvar etkileri aracılığı ile ortaya çıkıyor olabilir. Bildiğimiz kadarıyla, çalışmamız OT'nin diyabetik sıçanlarda retina üzerine etkilerinin araştırıldığı ilk çalışmadır ve bu konuda daha ileri çalışmaların yapılmasına gereksinim vardır.

Etik

Etik Kurul Onayı: Ege Üniversitesi Tıp Fakültesi Etik Kurulu (2011-162).

Hasta Onayı: Deneysel hayvan çalışmasıdır.

Hakem Değerlendirmesi: Editörler kurulu ve editörler kurulu dışında olan kişiler tarafından değerlendirilmiştir.

Yazarlık Katkıları

Cerrahi ve Medikal Uygulama: Cumali Değirmenci, Konsept: Cumali Değirmenci, Filiz Afrashi, Dizayn: Oytun Erbaş, Cumali Değirmenci, Veri Toplama veya İşleme: Cumali Değirmenci, Filiz Afrashi, Analiz veya Yorumlama: Hüseyin Aktuğ, Dilek Taşkıran, Literatür Arama: Cumali Değirmenci, Filiz Afrashi, Hüseyin Aktuğ, Dilek Taşkıran, Oytun Erbaş, Yazan: Cumali Değirmenci, Filiz Afrashi.

Çıkar Çatışması: Yazarlar tarafından çıkar çatışması bildirilmemiştir.

Finansal Destek: Yazarlar tarafından finansal destek almadıkları bildirilmiştir.

Kaynaklar

1. Kowluru RA, Chan PS. Oxidative stress and diabetic retinopathy. Exp Diabetes Res. 2007;2007:43603.
2. Semeraro F, Cancarini A, dell'Omo R, Rezzola S, Romano MR, Costagliola C. Diabetic Retinopathy: Vascular and Inflammatory Disease. J Diabetes Res. 2015;2015:582060.
3. Ding J, Wong TY. Current epidemiology of diabetic retinopathy and diabetic macular edema. Curr Diab Rep. 2012;12:346-354.
4. Stewart MW. The clinical utility of aflibercept for diabetic macular edema. Diabetes Metab Syndr Obes. 2015;8:473-482.
5. Behl T, Kaur I, Kotwani A. Implication of oxidative stress in progression of diabetic retinopathy. Surv Ophthalmol. 2016;61:187-196.
6. Iseri SO, Sener G, Sağlam B, Gedik N, Ercan F, Yeğen BC. Oxytocin ameliorates oxidative colonic inflammation by a neutrophil-dependent mechanism. Peptides. 2005;26:483-491.
7. Akman T, Akman L, Erbas O, Terek MC, Taskiran D, Ozsaran A. The preventive effect of oxytocin to Cisplatin-induced neurotoxicity: an experimental rat model. Biomed Res Int. 2015;2015:167235.
8. Gimpl G, Fahrenholz F. The oxytocin receptor system: structure, function, and regulation. Physiol Rev. 2001;81:629-683.
9. Rashed LA, Hashem RM, Soliman HM. Oxytocin inhibits NADPH oxidase and P38 MAPK in cisplatin-induced nephrotoxicity. Biomed Pharmacother. 2011;65:474-480.
10. Erbas O, Ergenoglu AM, Akdemir A, Yeniel AÖ, Taskiran D. Comparison of melatonin and oxytocin in the prevention of critical illness polyneuropathy in rats with experimentally induced sepsis. J Surg Res. 2013;183:313-320.

11. York N, Halbach P, Chiu MA, Bird IM, Pillers DM, Pattnaik BR. Oxytocin (OXT)-stimulated inhibition of Kir7.1 activity is through PIP(2)-dependent Ca(2+) response of the oxytocin receptor in the retinal pigment epithelium in vitro. Cell Signal. 2017;37:93-102.
12. Halbach P, Pillers DA, York N, Asuma MP, Chiu MA, Luo W, Tokarz S, Bird IM, Pattnaik BR. Oxytocin expression and function in the posterior retina: a novel signaling pathway. Invest Ophthalmol Vis Sci. 2015;15;56:751-760.
13. Wan TT, Li XF, Sun YM, Li YB, Su Y. Recent advances in understanding the biochemical and molecular mechanism of diabetic retinopathy. Biomed Pharmacother. 2015;74:145-147.
14. Wang XL, Yu T, Yan QC, Wang W, Meng N, Li XJ, Luo YH. AGEs Promote Oxidative Stress and Induce Apoptosis in Retinal Pigmented Epithelium Cells RAGE-dependently. J Mol Neurosci. 2015;56:449-460.
15. Brownlee M. The pathobiology of diabetic complications: a unifying mechanism. Diabetes. 2005;54:1615-1625.
16. Chen M, Curtis TM, Stitt AW. Advanced glycation end products and diabetic retinopathy. Curr Med Chem. 2013;20:3234-3240.
17. Yu Y, Chen H, Su SB. Neuroinflammatory responses in diabetic retinopathy. J Neuroinflammation. 2015;12:141.
18. Kowluru RA, Mishra M. Oxidative stress, mitochondrial damage and diabetic retinopathy. Biochim Biophys Acta. 2015;1852:2474-2483.
19. Zong H, Ward M, Stitt AW. AGEs, RAGE, and diabetic retinopathy. Curr Diab Rep. 2011;11:244-252.
20. Deliyanti D, Zhang Y, Khong F, Berka DR, Stapleton DI, Kelly DI, Wilkinson-Berka JL. FT011, a Novel Cardiorenal Protective Drug, Reduces Inflammation, Gliosis and Vascular Injury in Rats with Diabetic Retinopathy. PLoS One. 2015;10:e0134392.
21. Petersson M, Wiberg U, Lundeberg T, Uvnas-Moberg K. Oxytocin decreases carrageenan induced inflammation in rats. Peptides. 2001;22:1479-1484.
22. Osaadon P, Fagan XJ, Lifshitz T, Levy J. A review of anti-VEGF agents for proliferative diabetic retinopathy. Eye (Lond). 2014;28:510-520.
23. Tarr JM, Kaul K, Chopra M, Kohner EM, Chibber R. Pathophysiology of diabetic retinopathy. ISRN Ophthalmol. 2013;2013:343560.
24. Kastelan S, Tomic M, Gverovic Antunica A, Salopek Rabatic J, Ljubic S. Inflammation and pharmacological treatment in diabetic retinopathy. Mediators Inflamm. 2013;2013:213130.
25. Matsuoka M, Ogata N, Minamino K, Matsumura M. Expression of pigment epithelium-derived factor and vascular endothelial growth factor in fibrovascular membranes from patients with proliferative diabetic retinopathy. Jpn J Ophthalmol. 2006;50:116-120.
26. Funatsu H, Yamashita H, Ikeda T, Nakanishi Y, Kitano S, Hori S. Angiotensin II and vascular endothelial growth factor in the vitreous fluid of patients with diabetic macular edema and other retinal disorders. Am J Ophthalmol. 2002;133:537-543.
27. Aiello LP, Avery RL, Arrigg PG, Keyt BA, Jampel HD, Shah ST, Pasquale LR, Thieme H, Iwamoto MA, Park JE, et al. Vascular endothelial growth factor in ocular fluid of patients with diabetic retinopathy and other retinal disorders. N Engl J Med. 1994;331:1480-1487.
28. Boretsky A, Gupta P, Tirgan N, Liu R, Godley BF, Zhang W, Tilton RG, Motamedi M. Nicotine accelerates diabetes-induced retinal changes. Curr Eye Res. 2015;40:368-377.
29. Zhang J, Wu Y, Jin Y, Ji F, Sinclair SH, Luo Y, Xu G, Lu L, Dai W, Yanoff M, Li W, Xu GT. Intravitreal injection of erythropoietin protects both retinal vascular and neuronal cells in early diabetes. Invest Ophthalmol Vis Sci. 2008;49:732-742.
30. Park SH, Park JW, Park SJ, Kim KY, Chung JW, Chun MH, Oh SJ. Apoptotic death of photoreceptors in the streptozotocin-induced diabetic rat retina. Diabetologia. 2003; 46:1260-1268.