DOI: 10.4274/tjo.galenos.2020.86300
Turk J Ophthalmol 2020;50:313-316

Olgu Sunumu / Case Report

Leber'in Herediter Optik Nöropatisi ile Uzun Süreli Takip Edilen İki Olguda Optik Koherens Tomografi Anjiyografi Bulguları

Optical Coherence Tomography Angiography Findings in Long-Term Follow-up of Leber's Hereditary Optic Neuropathy: Report of Two Cases

Pınar Bingöl Kızıltunç*, Feyza Tüntaş Bilen**, Huban Atilla*

*Ankara Üniversitesi Tıp Fakültesi, Göz Hastalıkları Anabilim Dalı, Ankara, Türkiye
**Haymana Devlet Hastanesi, Göz Hastalıkları Kliniği, Ankara, Türkiye

Öz

Leber'in herediter optik nöropatisinin (LHON) asemptomatik hastalarda da izlenen vasküler değişikliklerin görülmesi nedeniyle nörovasküler bir hastalık olduğu düşünülmektedir. Bu olgu raporunda LHON tanısı olan 2 hastada optik koherens tomografi (OKT) görüntülemede retina sinir lifi tabakası (RSLT) kalınlığında azalma izlenen kadranlarda, kapiller drop-out alanları ve azalmış radyal peripapiller kapiller damar dansitesi OKT anjiyografi (OKTA) yöntemi ile tespit edilmiştir. Radyal peripapiller kapiller damar dansitesi ve RSLT kalınlığındaki progresif azalma hastaların 12 ve 30 aylık takiplerinde gösterilmiştir. LHON tanısı olan hastaların OKTA yöntemi ile takibi, gelecekte bu hastalığın patogenezi ve progresyonu hakkında fikir sahibi olunmasını sağlayacaktır.
Anahtar Kelimeler: Leberin herediter optik nöropatisi, optik koherens tomografi, optik koherens tomografi anjiyografi, retina sinir lifi tabakası

Abstract

Leber's hereditary optic neuropathy (LHON) is thought to be a neurovascular disease due to presence of vascular changes in asymptomatic patients. Here we present 2 patients in whom optical coherence tomography angiography (OCTA) imaging demonstrated capillary drop-out areas and decreased radial peripapillary capillary (RPC) density in the quadrants that had thinner retinal nerve fiber layer (RNFL) in OCT images. Progressive decrease in RNFL and RPC density were shown in each patient at month 12 and 30 of follow-up. Following up patients with OCTA imaging in the future will provide insight into the pathogenesis and prognosis of LHON.
Keywords: Leber's hereditary optic neuropathy, optical coherence tomography, optical coherence tomography angiography, retinal nerve fiber layer

Giriş

Leber'in herediter optik nöropatisi (LHON) maternal olarak kalıtım gösteren mitokondriyal DNA ilişkili bir hastalıktır.[1] Asemptomatik ve erken evre hastalığı olan hastalarda izlenen karakteristik bulgular optik disk hiperemisi, vasküler kıvrımlanma ve peripapiller telanjiektazik damarlardır. Optik diskteki damarlarda kıvrımlanmanın ve kılcal damar boyutunun artması hastalığın nörovasküler bir bozukluk olduğunu düşündürmektedir. Son zamanlarda, optik koherens tomografi anjiyografi (OKTA) yönteminin gelişmesi ile oküler mikrodolaşımın non-invaziv değerlendirmesi mümkün olmuştur.[2]

Yazışma Adresi/Address for Correspondence: Dr. Pınar Bingöl Kızıltunç, Ankara Üniversitesi Tıp Fakültesi, Göz Hastalıkları Anabilim Dalı, Ankara, Türkiye
Tel.: +90 544 821 41 53 E-posta: pinarbingol84@gmail.com **ORCID-ID:** orcid.org/0000-0003-4394-7926
Geliş Tarihi/Received: 29.10.2019 **Kabul Tarihi/Accepted:** 07.04.2020

Cite this article as: Bingöl Kızıltunç P, Tüntaş Bilen F, Atilla H. Optical Coherence Tomography Angiography Findings in Long-Term Follow-up of Leber's Hereditary Optic Neuropathy: Report of Two Cases. Turk J Ophthalmol 2020;50:313-316

©Telif Hakkı 2020 Türk Oftalmoloji Derneği
Türk Oftalmoloji Dergisi, Galenos Yayınevi tarafından basılmıştır.

Bu yöntem ile peripapiller retina ve vasküler dolaşım üç boyutlu olarak değerlendirilebilmektedir. LHON'de meydana gelen vasküler değişikliklerin OKTA ile değerlendirilmesi, hastalığın patofizyolojisini anlamamıza, hastalığın ilerlemesini değerlendirmemize ve tedavinin etkinliğini izlememize yardımcı olabilir. Bu olgu sunumunda LHON'li 2 hastanın OKT ve OKTA bulguları sunulmuştur.

Olgu Sunumu

Olgu 1

Hastalık ile ilişkili öyküsü olmayan 28 yaşında erkek hasta ilk olarak sağ gözde ve 1 hafta sonra sol gözde başlayan görme kaybı şikayeti ile kliniğimize başvurdu. En iyi düzeltilmiş görme keskinliği (EİDGK) sağ gözde 25 cm'den parmak sayma ve sol gözde 1/20 düzeyindeydi. Her iki gözde optik diskler soluktu. OKT ile sağ gözde tüm kadranlarda retina sinir lifi tabakası (RSLT) kalınlığında azalma olduğu görüldü ve OKT bulguları ile uyumlu olarak OKTA'da (AngioVue RTVue XR Avanti, AngioVue, OptoVue, Inc, Fremont, CA, ABD) tüm kadranlarda kapiller "dropout" alanları görüldü ve radyal peripapiller kapiller (RPK) dansitesinin azaldığı izlendi. RSLT alt ve temporal kadranlarda daha ince olup, OKT bulgularına benzer şekilde sol gözde alt ve temporal kadranlarda kapiller "drop-out" alanları izlendi ve RPK dansitesinde azalma saptandı (Şekil 1). Genetik testler G11778A mutasyonu tanısını doğruladı. Oral idebenon tedavisi (900 mg/gün) başlandı. İzlemin 12. ayında RSLT ve RPK dansitesinde progresif azalma görüldü (Şekil 1).

Olgu 2

Dayısında LHON öyküsü olan 8 yaşında erkek çocuk muayene edildi. Oftalmolojik muayene normaldi. Bilgi verilmesine rağmen aile genetik değerlendirmeye yapılmasını kabul etmedi. İki yıl sonra hasta sol gözünde görme kaybı ile başvurdu. EİDGK sağ gözde 20/20, sol gözde 1 metreden parmak sayma düzeyindeydi. Optik disk sağ gözde normal, sol gözde temporalde soluktu. G11778A mutasyonu saptanarak LHON tanısı konuldu ve oral idebenon (450 mg/gün) tedavisi verildi. Altı aylık izlem sırasında sağ göz de tutuldu. Görme keskinlikleri sağ gözde 2/20, sol gözde 1 m'den parmak sayma düzeyindeydi ve her iki optik disk temporalde soluktu. Hastaya 30 ay boyunca idebenon tedavisi verildi ve OKT ve OKTA görüntüleme ile takip edildi. Görme keskinliği 1 m'den parmak saymak düzeyindeydi ve son muayenede her iki gözde optik diskler soluktu. İlk muayenede sağ göz etkilenmemiş olsa da OKTA görüntüleme ile drop-out alanları belirlenmişti. Takip döneminde OKT ve OKTA ile RSLT kalınlığı ve RPK dansitesinde azalma ve kapiller dropout alanlarında artış olduğu görüldü (Şekil 2).

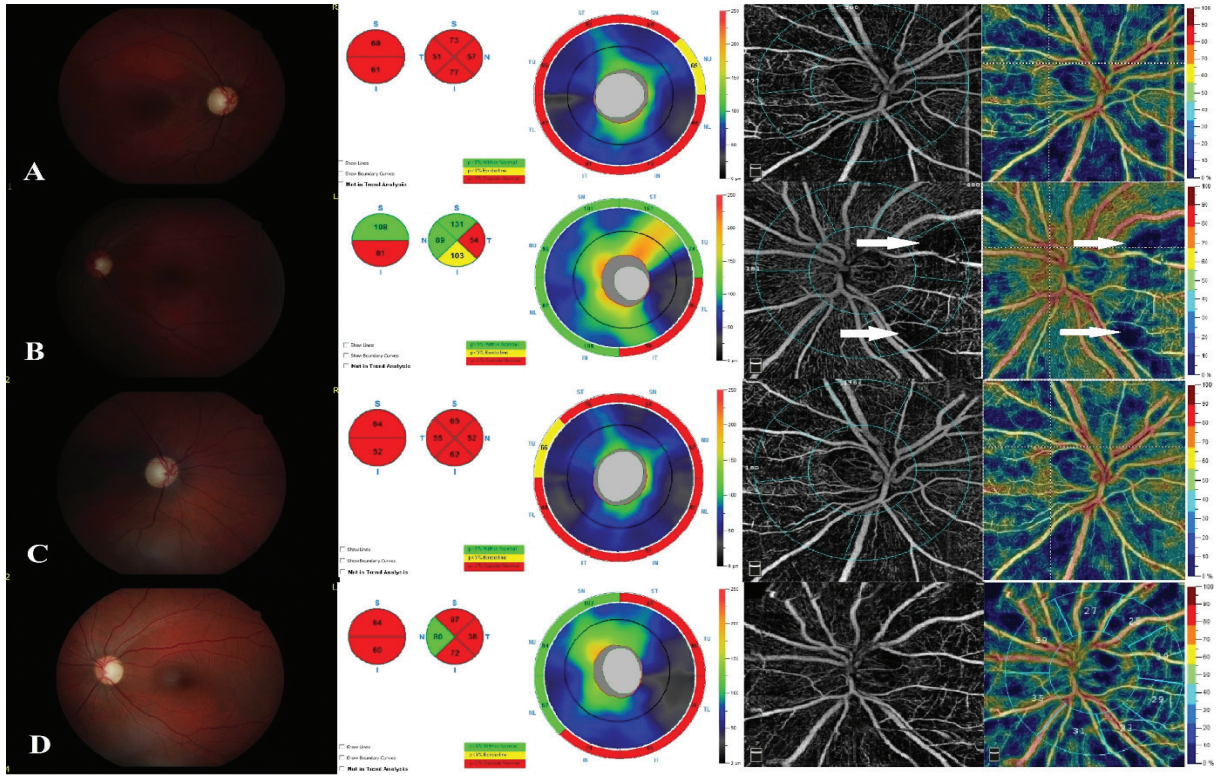

Şekil 1. Olgu 1'in fundus fotoğrafları, OKT ve OKTA optik disk bulguları. A, B) İlk muayenede sağ (A) ve sol (B) gözün bulguları. Soldan sağa: Fundus fotoğrafında optik disk solukluğu; OKT'de RSLT kalınlığında azalma; OKTA'da peripapiller kapiller dropout alanları (oklar) ve RPK yoğunluğunda azalma izlenmektedir. C, D) 12. ayda yapılan izlem muayenesinde sağ (C) ve sol (D) göz bulguları. Soldan sağa: fundus fotoğrafında optik disk soluktur; OKT'de RSLT kalınlığında belirgin azalma; OKTA'da peripapiller kapiller dropout alanlarında artış ve RPK yoğunluğunda belirgin azalma izlenmektedir.

RSLT: Retina sinir lifi tabakası, OKT: Optik koherens tomografi, OKTA: Optik koherens tomografi anjiyografi, RPK: Radyal peripapiller kapiller

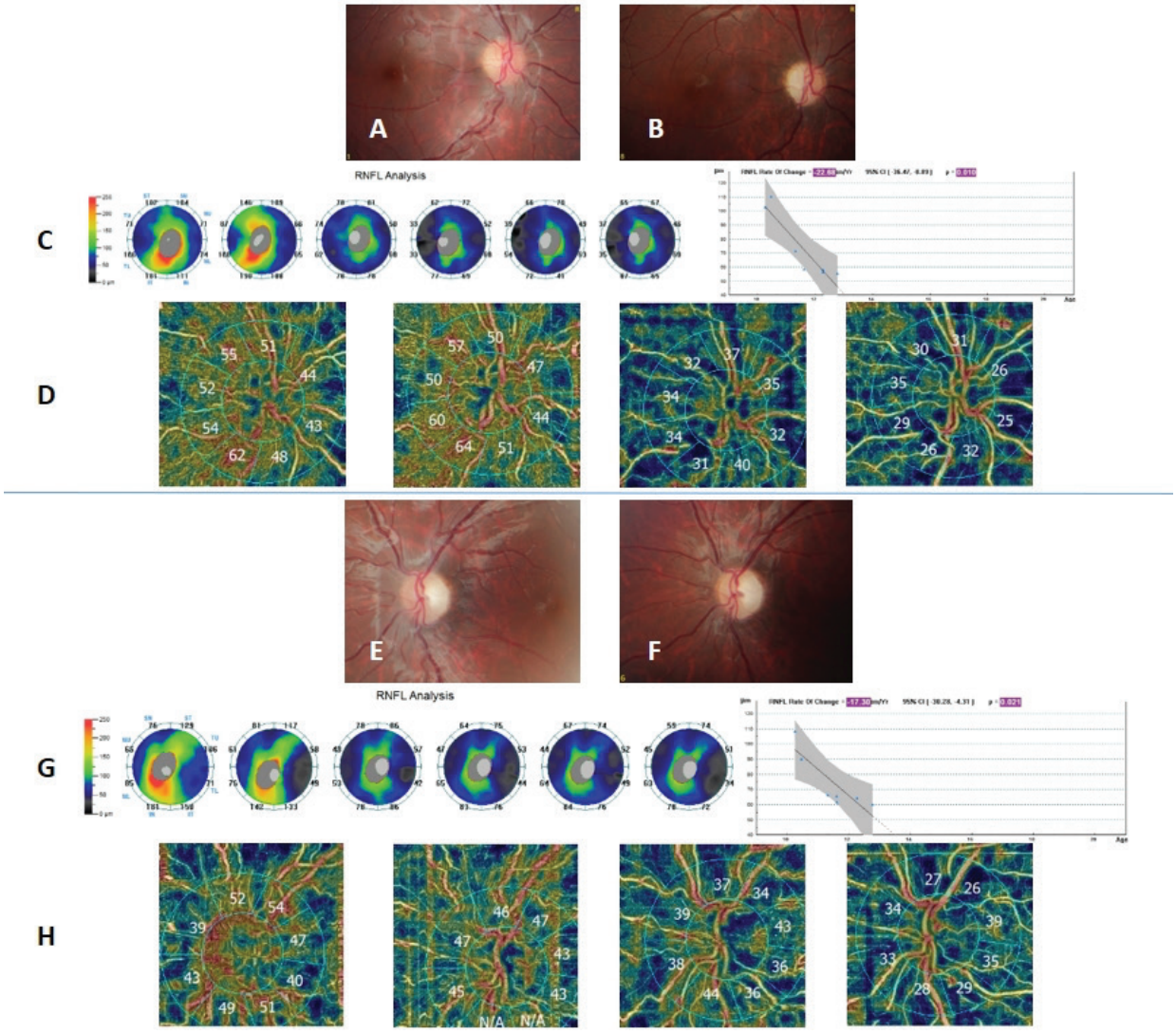

Şekil 2. Olgu 2'nin her iki gözünde 30 aylık izlem boyunca optik diskte izlenen progresif değişiklikler. A) İlk muayenede sağ gözde normal optik disk bulguları; B) Son muayenede sağ gözde optik disk soluk; C) OKT'de sağ gözde RSLT'de progresif incelme; D) OKTA'da sağ gözde RPK yoğunluğunda progresif azalma. E, F) Sol gözde ilk ve son muayenede optik disk soluk; G) OKT'de sol gözde RSLT'de progresif incelme; H) OKTA'da sol gözde RPK yoğunluğunda progresif azalma.

RSLT: Retina sinir lifi tabakası, OKT: Optik koherens tomografi, OKTA: Optik koherens tomografi anjiyografi, RPK: Radyal peripapiller kapiller

Tartışma

OKTA görüntüleme, vasküler yapıların değerlendirilmesine olanak veren non-invaziv ve kolay bir yöntem olduğu için farklı çalışmalarda LHON hastalarında vasküler değişiklikleri saptamak için kullanılmış ve RPK defektleri gösterilmiştir.[3,4] Balducci ve ark.[4] farklı evrelerdeki hastalarda RPK'de çoğunlukla temporal bölgede azalma olduğunu bildirmişlerdir.

Sunulan olgular LHON'de RPK yoğunluğu ve kapiller drop-out alanlarının uzun dönem izlemde önemli olduğuna işaret etmektedir. Ayrıca Olgu 2'de tutulum öncesi ve sonrası OKTA bulguları karşılaştırabilmiştir. Her iki olguda da RSLT'deki azalmaya paralel olarak RPK yoğunluğu azalmış ve peripapiller kapiller drop-out alanları artmıştır.

İlk olgumuzda hasta kliniğimize başvurduğunda her iki göz de etkilenmişti. İlk tutulan sağ gözde tüm kadranlarda RSLT'de azalma izlenirken, daha sonra sol göz de etkilenmiş ve sadece temporal ve alt kadranlarda RNFL'de azalma görülmüştür. RPK yoğunluğundaki azalma RSLT kaybı ile korele idi. İlk muayenede sağ gözde tüm kadranlarda, sol gözde temporal ve alt kadranda RPK dansitesinde azalma izlendi. LHON'nin erken evresinde papillomaküler demetin daha küçük çaplı liflerinin kaybolduğu, daha sonra lif kaybının ilerlediği ve optik sinirin tüm liflerinin etkilenebileceği bilinmektedir.[5,6]

Bu bilgi doğrultusunda hastalığın erken evresinde sol gözde alt ve temporal kadranlarda RSLT ve RPK dansitesinde azalma saptanmıştır. Takip döneminde tüm kadranlarda hem RSLT hem de RPK dansitesi progresif olarak azalmıştır.

İkinci olguda sağ gözün tutulum öncesi OKT ve OKTA bulgularını değerlendirebildik ve drop-out alanları tespit ettik. Sağ gözde görme keskinliği azalmadan önce drop-out alanların olduğunu gösterdik. Bu bulgu asemptomatik taşıyıcılarda OKTA değişikliklerini göstermesi açısından önemlidir. Sağ gözün akut fazında RPK dansitesinde değişiklik olmaksızın RSLT kalınlığı artmış ve görme keskinliği azalmıştır. RSLT'nin azalmasını, RPK yoğunluğundaki azalma izledi. LHON'de, RSLT kalınlığının erken akut fazda (semptom başlangıcından sonraki 12 hafta içinde) arttığı ve geç akut (semptom başlangıcından sonraki 12 ila 24 hafta) ve kronik (semptom başlangıcından sonraki 24 hafta veya daha sonra) fazlarda kademeli olarak azaldığı gösterilmiştir. Kalınlıktaki artış, aksoplazmik transportun bozulması ve mitokondriyal biyogenezin kompanzatuvar artışı ile açıklanabilir. Bunu ilerleyen evrelerde atrofi gelişmesine bağlı ilerleyici incelme izlemektedir.[7] RPK yoğunluğundaki azalma, RSLT'nin incelmesi ile ilişkilendirilebilir. RSLT inceldiğinde, gerekli metabolik aktivite azalır ve bu durum hastalık ilerledikçe ve RSLT inceldikçe LHON'de izlenen RPK dansitesinin giderek azalmasını açıklayabilir.

Hastalarımızda izlemler sırasında RPK dansitesi azalmaya devam etse de görme keskinliği stabildi. Bu durum maküler mikrovasküler değişiklikler ile açıklanabilir. LHON hastalarında sadece optik disk değil maküler mikrovasküler yapılar da tutulmaktadır. Borrelli ve ark.[8] görme kaybı şiddetinin, maküler yüzeyel kapiller pleksusun yoğunluğu ile ilişkili olduğunu bildirmiştir. Bu olgu sunumlarının kısıtlılıklarından biri maküler mikrovasküler değişikliklerin değerlendirilmemiş olmasıdır.

Sonuç olarak LHON hastaları ve asemptomatik taşıyıcılarda meydana gelen değişikliklerin değerlendirilmesinde OKTA görüntülemenin önemli bir yöntem olduğu düşünülmektedir. Gelecekte, hastaların tedavi verilirken takip edilmesi, LHON'nin patogenezi ve prognozu hakkında bilgi edinmemize yardımcı olacaktır.

Etik

Hasta Onayı: Alındı.

Hakem Değerlendirmesi: Editörler kurulu ve editörler kurulu dışında olan kişiler tarafından değerlendilmiştir.

Yazarlık Katkıları

Cerrahi ve Medikal Uygulama: H.A., Konsept: H.A., Dizayn: H.A., Veri Toplama veya İşleme: P.B.K., F.T.B., Analiz veya Yorumlama: P.B.K., H.A., F.T.B., Literatür Arama: P.B.K., F.T.B., Yazan: P.B.K., F.T.B.

Çıkar Çatışması: Yazarlar tarafından çıkar çatışması bildirilmemiştir.

Finansal Destek: Yazarlar tarafından finansal destek almadıkları bildirilmiştir.

Kaynaklar

1. Carelli V, Ross-Cisneros FN, Sadun AA. Mitochondrial dysfunction as a cause of optic neuropathies. Prog Retin Eye Res. 2004;23:53-89.
2. Nikoskelainen E, Hoyt WF, Nummelin K. Ophthalmoscopic findings in Leber's hereditary optic neuropathy. I. Fundus findings in asymptomatic family members. Arch Ophthalmol. 1982;100:1597-1602.
3. De Rojas JO, Rasool N, Chen RWS, Horowitz J, Odel JG. Optical coherence tomography angiography in Leber hereditary optic neuropathy. Neurology. 2016;87: 2065-2066.
4. Balducci N, Cascavilla ML, Ciardella A, La Morgia C, Triolo G, Parisi V, Bandello F, Sadun AA, Carelli V, Barboni P. Peripapillary vessel density changes in Leber's hereditary optic neuropathy: a new biomarker. Clin Exp Ophthalmol. 2018;46:1055-1062.
5. Sadun AA, Win PH, Ross-Cisneros FN, Walker SO, Carelli V. Leber's hereditary optic neuropathy differentially affects smaller axons in the optic nerve. Trans Am Ophthalmol Soc. 2000;98:223-232.
6. Barboni P, Carbonelli M, Savini G, Ramos Cdo V, Carta A, Berezovsky A, Salomao SR, Carelli V, Sadun AA. Natural history of Leber's hereditary optic neuropathy: longitudinal analysis of the retinal nerve fiber layer by optical coherence tomography. Ophthalmology. 2010;117:623-627.
7. Hedges TR, Gobuty M, Manfready RA, Erlich-Malona N, Monaco C, Mendoza-Santiesteban CE. The Optical Coherence Tomographic Profile of Leber Hereditary Optic Neuropathy. Neuroophthalmology. 2016;40:107-112.
8. Borrelli E, Balasubramanian S, Triolo G, Barboni P, Sadda SR, Sadun AA. Topographic Macular Microvascular Changes and Correlation With Visual Loss in Chronic Leber Hereditary Optic Neuropathy. Am J Ophthalmol. 2018;192:217-228.