DOI: 10.4274/tjo.galenos.2019.43778
Turk J Ophthalmol 2020;50:115-122

Olgu Sunumu / Case Report

Ön Kamaraya Geçen Ozurdex İmplantları

Anterior Chamber Migration of Ozurdex Implants

Özcan Kayıkcıoğlu*, Suzan Doğruya**, Cansu Sarıgül*, Hüseyin Mayalı*, Emin Kurt*
*Celal Bayar Üniversitesi Tıp Fakültesi, Göz Hastalıkları Anabilim Dalı, Manisa, Türkiye
**Uşak Eğitim ve Araştırma Hastanesi, Göz Hastalıkları Kliniği, Uşak, Türkiye

Öz

İntravitreal deksametazon implant uygulaması sonrası implantın ön kamaraya geçiş izlenen hastaların özellikleri ve izlemi sunulmaktadır. Sunulan altı hastanın ortak özelliği tümünün vitrektomize olmalarıydı. Dört hastada komplike katarakt cerrahisi nedeniyle sütürlü göz içi lensi (GİL) implantasyonu, bir hastada retina dekolman cerrahisi ile kombine sulkusa GİL implantasyonu ve bir hastada intravitreal diyabetik hemoraji için vitrektomi ve Fako-GİL implantasyonu sonrasında deksmethazon implant tedavisi uygulandı. Ön kamaraya geçen implantın tüm gözlerde kornea ödemi ve üç hastada göz içi basınç artışına neden olduğu izlendi. Hastaların ikisinde pupilla maksimum dilate edilip sırtüstü yatırılıp ters Trendelenburg olarak pozisyonu verildikten sonra sırtüstü yatırılarak steril pamuklu çubukla korneaya dokunularak implant vitreus boşluğuna yönlendirildi. Deksametazon implant degrade olana kadar hiçbir sorunla karşılaşılmadı ve son muayenelerinde kornea saydamdı. İki hastada ön kamarada saptanan deksametazon implant aspire edilerek çıkartıldı, ancak kalıcı kornea endotel yetmezliği ve büllöz keratopati geliştiği için kornea biriminde keratoplasti için planlama yapıldı. Geri kalan ön kamarada deksametazon implant olan iki hastada ise implant 23-gauge branül ve ön kamara koruyucu yardımı ile ön kamaradan alınarak vitreus boşluğuna cerrahi olarak yönlendirildi. Ancak deksametazon implant her iki hastadada tekrar ön kamaraya geçti. Bu iki hastadan birinde deksametazon implant 23-gauge branül yardımıyla ön kamaradan aspire edildi sonrasında kornea ödemi nedeni ile kornea nakli uygulandı. Diğer hastada ise implant tekrar vitreus boşluğuna cerrahi olarak yönlendirildi ve tekrar öne geçiş izlenmedi. Deksametazon implant uygulanırken sekonder lens implantasyonu olan ve vitrektomize gözlerde ön kamaraya geçiş riski akılda tutulmalıdır, hastalar konuyla ilgili bilgilendirilmeli ve kornea endotelinde kalıcı hasarı gelişmeden acilen göz doktoruna başvurmaları konusunda uyarılmalıdır.
Anahtar Kelimeler: Deksametazon implant, fakoemülsifikasyon, korneal ödem, pars plana vitrektomi

Abstract

We present patient characteristics and follow-up results of cases with anterior chamber dexamethasone implant migration. The common feature of all six presented cases was vitrectomized eyes. Four of the patients had sutured intraocular lens (IOL) implantation due to complicated cataract surgery, one had combined retinal detachment surgery with sutured IOL implantation, and one had vitrectomy for diabetic intravitreal hemorrhage cleaning and uncomplicated cataract surgery. Anterior chamber implant migration caused corneal edema in all cases and elevated intraocular pressure in three cases. In two cases, the dexamethasone implant was directed into the vitreous cavity after maximum pupillary dilation and corneal manipulation with cotton tip applicator with the patient in reverse Trendelenburg position. There was no other complication until dexamethasone implant degradation, with clear cornea at final examination. In two cases, the implant was removed from the anterior chamber by aspiration, but keratoplasty surgery was planned due to endothelial cell loss and persistent corneal edema during follow-up. In the last two cases, the dexamethasone implant was redirected into the vitreous chamber with a 23-gauge catheter and anterior chamber maintainer but they migrated into the anterior chamber again. In one of these patients, the implant was aspirated by catheter and corneal transplantation was performed due to corneal edema, while the other patient's implant was redirected into the vitreous chamber with no further anterior migration. The risk of dexamethasone implants migrating into the anterior chamber of vitrectomized eyes and those with sutured IOL implantation should be kept in mind and the patient should be informed and advised to see an ophthalmologist immediately before permanent corneal endothelial damage occurs.
Keywords: Dexamethasone implant, phacoemulsification, corneal edema, pars plana vitrectomy

Yazışma Adresi/Address for Correspondence: Suzan Doğruya, Uşak Eğitim ve Araştırma Hastanesi, Göz Hastalıkları Kliniği, Uşak, Türkiye
Tel.: +90 532 227 07 32 E-posta: sdogruya@hotmail.com **ORCID-ID:** orcid.org/0000-0002-6822-9077
Geliş Tarihi/Received: 08.05.2019 **Kabul Tarihi/Accepted:** 25.12.2019

Cite this article as: Kayıkçıoğlu Ö, Doğruya S, Sarıgül C, Mayalı H, Kurt E. Anterior Chamber Migration of Ozurdex Implants. Turk J Ophthalmol. 2020;50:115-122

©Telif Hakkı 2020 Türk Oftalmoloji Derneği
Türk Oftalmoloji Dergisi, Galenos Yayınevi tarafından basılmıştır.

Giriş

Ozurdex (Allergan Inc. Irvine, CA, ABD) 22 gauge iğne ile intravitreal kaviteye enjekte edilen, 6 mm uzunluğunda, 0,46 mm çapında, çubuk şekilli, biyo-yıkılımlı deksametazon implantıdır. Retinal ven oklüzyonuna bağlı maküler ödem, arka segmenti etkileyen non-infeksiyöz üveit ve diyabetik maküler ödem tedavisinde etkili bir ajan olarak kullanılmaktadır.[1,2,3] İmplantasyon sonrasında Ozurdex polimer matriksi intravitreal kaviteye 0,7 mg prezervansız deksametazon salınımı yaparak laktik asit ve glikolik asite yıkılır. Deksametazon implantasyonu sonrasında bildirilen en sık komplikasyon, yaklaşık 3. ayda maksimum değere ulaşan intraoküler basınç artışıdır.[4,5] Literatürde bildirilen katarakt ve göz içi basıncındaki artış gibi deksametazon yan etkilerinin yanı sıra, implantasyonun kendisi de ön kamaraya dislokasyonu, korneal endotelyal hasar, sekonder korneal ödem ve lens içine implantasyonu gibi komplikasyon riskleri barındırmaktadır.[6,7,8] Deksametazon implantın ön kamaraya geçişi nadir görülen bir komplikasyon olup tekrar vitreus boşluğuna yönlendirilebilir ya da korneal bir insizyon ile ön kamaradan çıkarılabilir.[7,9,10] Bu altı olguluk olgu serisinde deksametazonun ön kamara geçişi ile ilişkili risk faktörleri, klinik seyir ve tedavi yaklaşımı tartışılmıştır.

Olgu Sunumları

Manisa Celal Bayar Üniversitesi Tıp Fakültesi Göz Hastalıkları Anabilim Dalı'nda son beş yıl içinde deksametazon implantasyonu uygulanan ve takiplerinde implantın ön kamaraya geçişinin saptandığı olguların etyolojik sebepleri, tedavi yaklaşımları ve hastaların sonuç bulguları tartışılmaktadır.

Olgu 1

Sol gözde retina dekolmanı tanısı ile pars plana vitektomi (PPV)- silikon yağı enjeksiyonu ve dört ay sonra silikon alımı operasyonu yapılan 63 yaşındaki erkek hastamız retina birimizde takip edilmekteydi. Hastamızın son muayenesinde Snellen eşeli görme keskinliği sağ gözde 0,7 sol gözde 0,15 düzeyindeydi. Göz içi basınçları sağ gözde 14 mmHg sol gözde 16 mmHg olarak ölçüldü. Biyomikroskobik bakıda sağ göz nükleer katarakt, sol göz ise arka kapsül defekti ve zonüler diyalizli pseudofaki şeklinde izlendi. Fundus bakısında sağ göz doğal sol gözde retina yatışık, periferde kriyo ve lazer skarları izlendi. Optik kohorens tomografi (OKT) görüntülemesinde sağ göz doğal, sol gözde kistoid maküler ödem (santral makuler kalınlık 577 mikron) görüldü (Resim 1). Fundus flöresein anjiyografi (FFA) görüntülemesinde makula ödem ile uyumlu diffüz hiperfloresans görüldü. Hastaya post-vitrektomi makuler ödem tanısı ile deksametazon implantasyonu yapıldı. Hastanın implantasyon sonrası birinci hafta kontrolünde biyomikroskobik bakıda kornea yoğun ödemli izlendi. Göz içi basıncı 42 mmHg olarak ölçüldü. Hastanın medikal tedavi ile göz içi basıncı normale döndürüldükten sonra ön kamarada açıya yerleşmiş olarak iki deksametazon implant izlendi (Resim 2). Yirmi üç-gauge branül yardımı ile iki implant da teker teker aspire edilerek ön kamaradan çıkarıldı. İmplantların ikisi de orijinal boyutlarında idi ve yeni yerleştirildikleri değerlendirildi. İkinci implant hakkında kliniğimizde uygulamaya dair bir kayıt bulunamadı ve hastadan ikinci implant hakkında yeterli bilgi alınamadı. Hastanın başka göz hekimleri tarafından da dış merkezde takip edildiği ifade edildi. Hastanın 6 aylık izleminde büllöz keratopati gelişmesi ve geri dönmeyen kalıcı olan endotel hasarı üzerine hasta kornea biriminde değerlendirilerek keratoplasti planlamasına alındı (Resim 3).

Olgu 2

Dış merkezden komplike katarakt cerrahisi nedeniyle kliniğimize sevk edilen 60 yaşındaki kadın hastamıza PPV ve sütürlü göz içi lens (GİL) implantasyonu yapıldı. Hastanın son muayenesinde Snellen görme keskinliği sağ gözde 0,1 sol gözde tam, göz içi basıncı sağ gözde 19 mmHg sol gözde 18 mmHg olarak ölçüldü. Fundus muayenesinde sağ gözde makula kabarık, optik disk doğal, sol göz doğal izlendi. OKT'de sağ gözde makulada kistoid ödem, sol göz doğal olarak değerlendirildi.

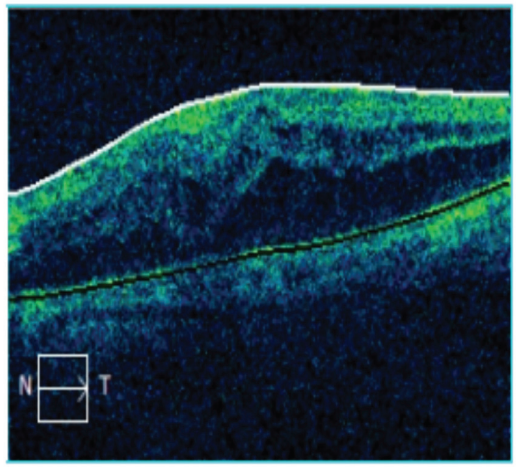

Resim 1. Sol retina dekolmanı nedeniyle PPV-silikon yağ enjeksiyonu yapılan olguda takipde OKT'de kistoid makuler ödem izlenmektedir (Olgu 1)

PPV: Pars plana vitektomi, OKT: Optik kohorens tomografi

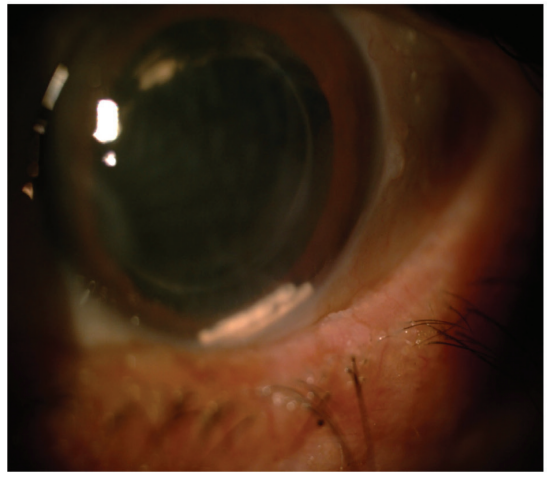

Resim 2. Post-vitrektomi maküler ödem tanısı ile deksametazon implant uygulanan takiplerine düzenli gelmeyen hastanın ön kamarasında iki adet implant izlenmektedir (Olgu 1)

FFA görüntülenmesinde sağ gözde makülada geç dönemde artan hiperfloresans görülmesi üzerine hastaya sağ deksametazon implant uygulanması kararı alındı. İmplantasyondan iki hafta sonra yapılan muayenede sağ gözde kornea hafif ödemliydi, deksametazon ön kamarada izlendi (Resim 4). Fundus bakısında retina yatışık olarak değerlendirildi. Hastaya dilate edilip ters Trendelenburg pozisyonu verildikten sonra hasta sırtüstü yatırılarak topikal anestezi altında steril pamuklu çubukla korneaya dokunularak implant vitreus boşluğuna yönlendirildi. Pupilla doğal haline döndükten sonra hastanın implant degrade olana dek öne eğilme hareketlerinde bulunmaması ve uykuda 45 derece dik istirahat önerildi. Hastanın kontrol muayenesinde sağ gözde biyomikroskobik bakıda kornea saydam, ön kamara sakin izlendi. Fundus bakısında retina yatışık ve deksametazon implantı alt yarıda izlendi. Hastanın 5 aylık takibinde implant çözülüp ayrışana dek ön kamarada tekrar izlenmedi.

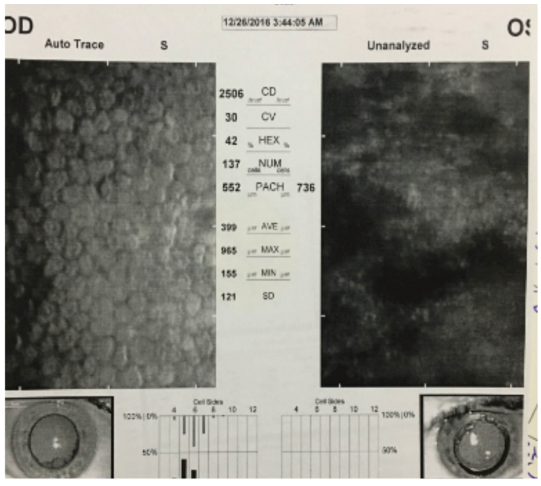

Resim 3. Ön kamarasında iki adet deksametazon olan olgunun implantın uzaklaştırılmasından sonra takibinde Speküler mikroskopide kornea endotel hücre sayısında azalma izlenmektedir (Olgu 1)

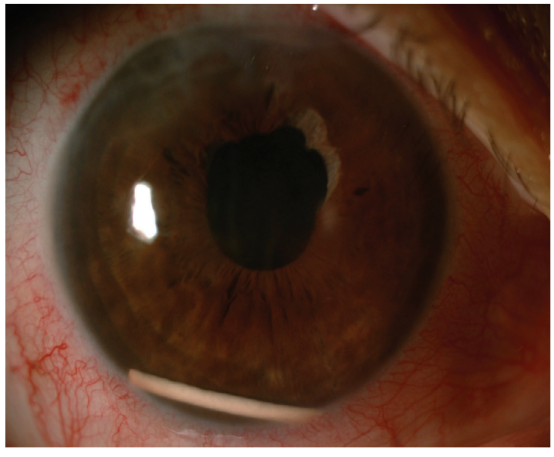

Resim 4. Komplike katarakt cerrahisi sonrası PPV - sütürlü GİL implantasyonlu hastada makule ödemi gelişmesi nedeniyle uygulanan deksametazon implant ön kamarada izlenmektedir (Olgu 2)
PPV: Pars plana vitektomi

Olgu 3

Proliferatif diabetik retinopati tanısı olan ve bilateral intravitreal hemoraji nedeniyle sağ gözüne PPV, endolazer, fakoemülsifikasyon-GİL implantasyonu; sol gözüne PPV, endolazer yapılan 61 yaşındaki erkek hastamız retina birimimizde takip edildi. Hastanın son muayenesinde görme keskinliği sağ gözde 0,05 sol gözde 50 cm parmak sayma, göz içi basıncı sağ gözde 17 mmHg sol gözde 16 mmHg olarak ölçüldü. Biyomikroskobik bakıda sağ gözde pseudofaki, kornea saydam, sol gözde arka subkapsüler katarakt izlendi. Fundus muayenesinde sağ gözde selofan makülopati ve periferde lazer skarları mevcut, maküla ödemli şeklinde izlendi. Sol gözde lazer skarları ve makülada mikrohemorajiler görüldü. OKT'de bilateral kistoid maküler ödem izlendi. Hastada bilateral 4 doz ranibizumab enjeksiyonuna yanıt olmaması sebebiyle deksametazon implant uygulanması kararı alındı. Sağ göze deksametazon implantasyonu sonrası, birinci ayda yapılan muayenede biyomikroskopik bakıda kornea ödemli ve deksametazon implant ön kamarada izlendi (Resim 5). İmplant 23-gauge branül ve ön kamara koruyucu yardımı ile ön kamaradan alınarak vitreus boşluğuna zonüller alandan yönlendirildi. Hastanın implantasyon sonrası 9. ayda yapılan muayenesinde kistoid makuler ödemde artış olması üzerine ikinci doz deksametazon implantasyonu uygulandı. Hastanın kontrollerinde deksametazon implantasyonuna ait komplikasyon izlenmedi. Hastanın 7 ay sonraki muayenesinde klinik olarak ve OKT tetkiklerinde kistoid makuler ödemin tekrarlaması nedeniyle 3. doz deksametazon implantasyonu uygulandı (Resim 6). İmplantasyon sonrası ikinci hafta kontrol muayenesinde kornea ödemli, korneada büller ile ön kamarada deksametazon implant izlendi (Resim 7). İmplant ön kamaradan 23-gauge branül ve ön kamara koruyucusu yardımı ile alınarak vitreus boşluğuna yerleştirildi. Hastamızın kontrol muayenesinde kornea ödemi geriledi.

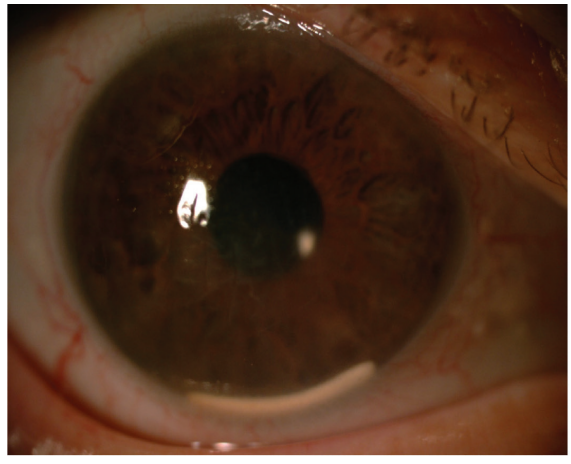

Resim 5. Proliferatif diyabetik retinopati nedeniyle intravitreal hemorajili hastanın PPV ve endolazer sonrası gelişen maküla ödemi için uygulanan deksametazon implant ön kamarada izlenmektedir (Olgu 3)

PPV: Pars plana vitektomi

Olgu 4

Dış merkezden komplike katarakt cerrahisi nedeniyle kliniğimize sevk edilen 79 yaşındaki kadın hastamıza sol PPV ve sütürlü GİL implantasyonu yapıldı. Hastanın son muayenesinde Snellen görme keskinliği sağ gözde 0,6 sol gözde 3 mps, göz içi basıncı sağ gözde 16 mmHg sol gözde 14 mmHg olarak ölçüldü. Biyomikroskobik bakıda sağ ve sol göz pseudofak olarak izlendi. Fundus muayenesinde sağ gözde makulada retina pigment epiteli düzensizliği mevcut, sol gözde alt yarıda lazer skarları izlendi. OKT'de sağ göz doğal, sol gözde spongioz ödem görüldü. FFA görüntülenmesinde sol gözde makula ödemli alt temporalde traksiyon izlenmesi üzerine hastaya sol deksametazon implantasyon kararı alındı. Uygulanan implant 15 gün sonra ön kamarada izlendi (Resim 8). Hastayı dilate edilip ters Trendelenburg pozisyonu verildikten sonra hasta sırtüstü yatırılarak steril pamuklu çubukla korneaya dokunularak implant vitreus boşluğuna yönlendirildi. Pupilla doğal haline döndükten sonra hastanın implant degrade olana dek öne eğilme hareketlerinde bulunmaması ve uykuda 45 derece dik istirahat önerildi. Deksametazon implant degrade oldu ve hastamızın kontrol muayenesinde kornea saydamdı (Resim 9).

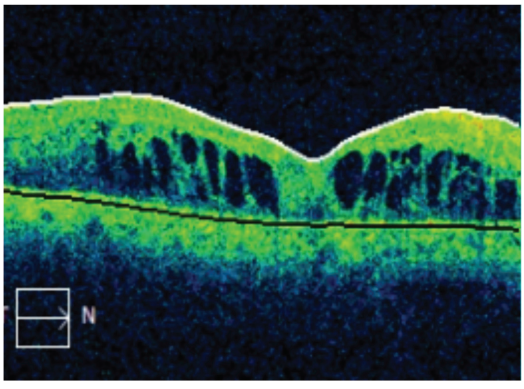

Resim 6. Proliferatif diyabetik retinopatiye bağlı maküla ödemi için daha önce iki kez deksametazon uygulanan hastanın OKT'de maküla ödeminin devam ettiği izlenmektedir (Olgu 3)

OKT: Optik kohorens tomografi

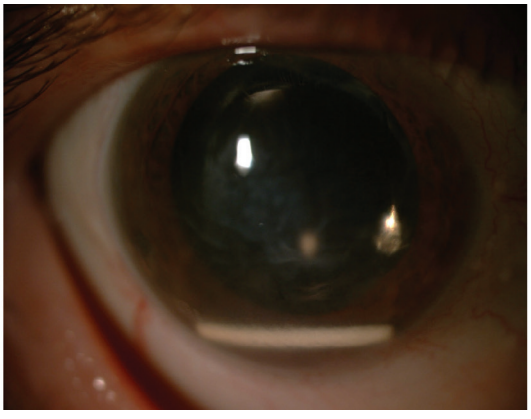

Resim 7. Maküla ödemi nedeniyle üçüncü kez deksametazon uygulanan hastanın takipte implantın ön kamaraya geçişi izlenmektedir (Olgu 3)

Olgu 5

Dış merkezden travmatik katarakt ve zonuler diyaliz nedeniyle kliniğimize sevk edilen 73 yaşında erkek hastamıza sol PPV ön vitrektomi ve 2 ay sonra skleral fiksasyonlu GiL implantasyonu yapıldı. Ameliyattan 2 ay sonra göz muayenesinde snellen görme keskinliği sağ gözde 0,9 sol gözde 1 mps, göz içi basıncı sağ gözde 12 mmHg sol gözde 18 mmHg olarak ölçüldü. Biyomikroskobik muayenede sağ ve sol göz pseudofak olarak izlendi. Fundus muayenesinde sağ ve sol gözde makulada retina pigment epiteli düzensizliği mevcuttu. OKT'de sağ göz doğal, sol gözde maküla ödemi (447 mikron) görüldü. FFA görüntülenmesinde sağ gözde sızıntı yoktu, sol gözde maküla ödemli ve hiperfloresans alanlar olması nedeniyle sol göze deksametazon implantasyonu yapıldı. İmplantasyondan 25 gün sonra hasta görmenin daha da kötüleşmesi (el hareketleri) ile kliniğe başvurdu. Biyomikroskobik muayenede sol göz ön kamarada deksametazon implant izlendi (Resim 10). İmplant ön kamaradan 23-gauge branül ve ön kamara koruyucusu yardımı ile alınarak vitreus boşluğuna yerleştirildi. Ancak 1 gün sonraki muayenesinde tekrar ön kamarada deksametazon implant izlendi (Resim 11). İmplant ön kamaradan 23-gauge branül ile aspire

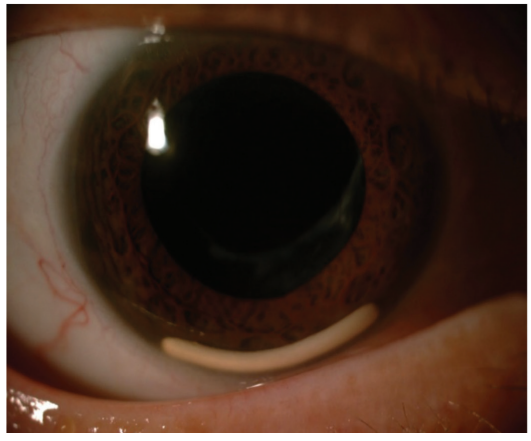

Resim 8. Komplike katarakt cerrahisi sonrası PPV - sütürlü GİL uygulanan hastada gelişen maküla ödemi için yapılan deksametazon implant takipte ön kamarada izlenmektedir (Olgu 4)

PPV: Pars plana vitektomi, OKT: Optik kohorens tomografi

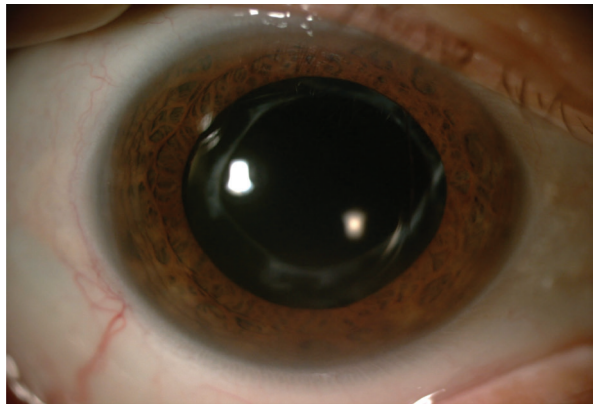

Resim 9. Ön kamarada deksametazon implatın vitreus boşluğuna yönlendirilmesi sonrası takipte korneanın saydam olduğu izlenmektedir (Olgu 4)

edilerek uzaklaştırıldı. Hastamızın kontrol muayenelerinde sol göz kornea ödemi gelişti, snellen eşeline göre görme 10 cm parmak saymaydı. Büllöz keratopati gelişmesi üzerine hasta kornea biriminde değerlendirilerek 8 ay sonra keratoplasti yapıldı (Resim 12).

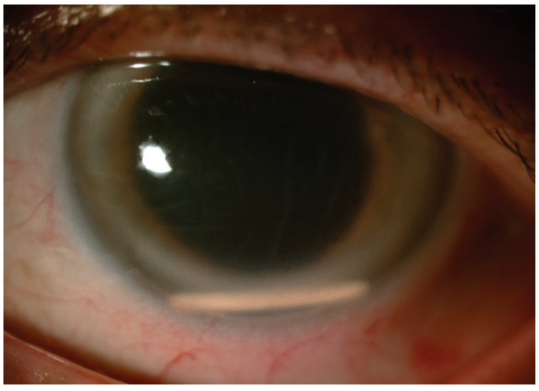

Resim 10. Travmatik katarakt nedeniyle PPV -skleral fiksasyonlu GİL yapılan olguda gelişen maküla ödemi için uygulanan deksametazon implant ön kamarada izlenmektedir (Olgu 5)

PPV: Pars plana vitektomi, OKT: Optik kohorens tomografi

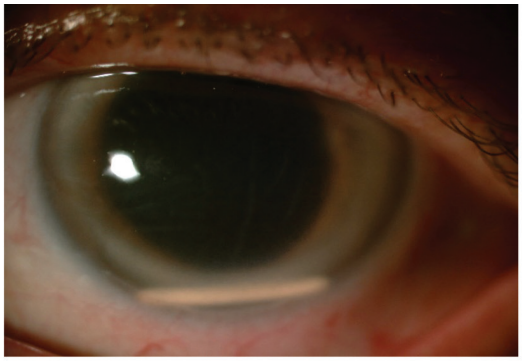

Resim 11. Ön kamaradaki deksametazon implantın 23 gauge branül yardımı ile vitreus boşluğuna yerleştirilmesinde bir gün sonra tekrar ön kamaraya geçtiği izlenmekedir (Olgu 5)

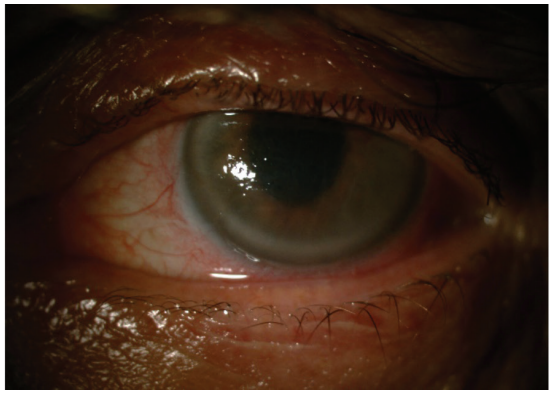

Resim 12. İki kez ön kamaraya geçen deksametazon implantın 23 gauge branül ile uzaklaştırılması sonrası takipte büllöz keratopati geliştiği izlenmektedir (Olgu 5)

Olgu 6

Kliniğimizde açı kapanması glokomu nedeniyle takip ettiğimiz 70 yaşında erkek hastaya sol PPV-fakoemülsifikasyon ameliyatı ve 6 ay sonra skleral fiksasyonlu GİL implantasyonu yapıldı. Hastanın son muayenesinde snellen görme keskinliği sağ gözde 1,0 sol gözde 0,2, göz içi basıncı sağ gözde 12 mmHg sol gözde 17 mmHg olarak ölçüldü. Biyomikroskobik bakıda sağ gözde ön kamara sığ, iridotomi açık ve sol göz kornea saydam, iridotomi, iris üst kadranda atrofik, GİL santralize olarak izlendi. Fundus muayenesinde sağ c/d normal ve sol gözde c/d 0,3 idi. OKT'de sağ göz doğal, sol gözde makula ödemi (434 mikron) görüldü. FFA görüntülenmesinde sağ gözde sızıntı yoktu, sol gözde makula ödemli, geç dönemde hiperfloresans alanlar nedeniyle 5 doz ranibizumab enjeksiyonu yapıldı. Makula ödemine (550 mikron) yanıt olmaması nedeniyle deksametazon implant uygulanmaya karar verildi. İmplant uygulanmasından 20 gün sonra görme kaybı şikayeti ile kliniğe başvuran hastanın sol göz görme düzeyi el hareketi, biomikroskobik muayenede kornea ödemli ve ön kamarada deksametazon izlendi (Resim 13). Göz içi basıncı topikal ve sistemik tedavi ile 22 mmHg idi. İmplant 23 gauge branül ile aspire edilerek uzaklaştırıldı. Hastanın kontrol muayenelerinde sol göz kornea ödemi ve büllöz keratopati gelişmesi üzerine kornea biriminde değerlendirilerek keratoplasti planlamasına alındı.

Cerrahi geçiren hastalarımızda vitreus boşluğundan ön kamaraya deksametazon migrasyonu olan olguların özellikleri ve sonuçları tablo halinde sunuldu (Tablo 1).

Tartışma

Çalışmamızda ön kamarada deksametazon implantı saptanarak izlem ve tedavileri yapılmış olan hastalarımızın bilgileri paylaşıldı. Hastaların üçü kadın, üçü erkekti; yaşları 60-79 arası hastalardı. Hastaların hepsi vitrektomize ve pseudofakik olup, biri (olgu 1) arka kapsül defektli ve zonül diyalizli, sulkusa GİL implantasyonu, dördü (olgu 2, 4, 5, 6) komplike katarakt cerrahisi sonrasında sütürlü GİL implantasyonu ve biri de (olgu 3) arka kapsül defekti olmayan kapsül içine GİL implantasyonu yapılmıştı. Deksametazon

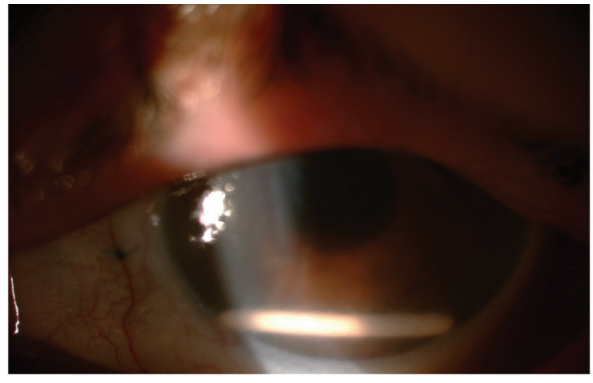

Resim 13. Pars palana vitrektomi - skleral fiksasyonlu GİL olgusunda gelişen makula ödemi nedeniyle uygulanan deksametazon implatın takipte ön kamaraya geçtiği izlenmektedir (Olgu 6)

GİL: Göz içi lensi

Tablo 1. Cerrahi geçiren hastalarımızda vitreus boşluğundan ön kamaraya deksametazon migrasyonu olan hastaların özellikleri ve sonuçları izlenmektedir

No	Yaş -cinsiyet	Tanı	Lens	Ök geçiş sayısı	Ök geçiş süresi (gün)	Yöntem	Kornea
1	63 E	Retina dekolmanı	Sulcus GİL	1	7	23 Gauge branül ile aspirasyon (iki implant)	Büllöz keratopati
2	60 K	Nukleus drop	Sütürlü GİL	1	14	Ters Trendelenburg pozisyonu	Saydam
3	61 E	Intravitreal hemoraji	AK GİL	2	30 14	Cerrahi yönlendirme	Saydam
4	79 K	Nukleus drop	Sütürlü GİL	1	15	Ters Trendelenburg pozisyonu	Saydam
5	73 E	Travmatik katarakt	Sütürlü GİL	2	25 1	Cerrahi yönlendirme 23 Gauge branül ile aspirasyon	Büllöz keratopati keratoplasti yapıldı
6	70 K	Açı kapanması glokomu katarakt	Sütürlü GİL	1	20	23 Gauge branül ile aspirasyon	Büllöz keratopati

GİL: Göz içi lensi, AK GİL: Arka kamara göz içi lensi, ÖK: Ön kamara

implantının ön kamaraya geçişi nadir bir komplikasyon olup risk faktörleri arasında geçirilmiş vitrektomi, afak gözler, arka kapsülün açılması, yüzüstü yatış pozisyonu yer almaktadır.[7,11] Ayrıca deksametazon implantasyonu sonrasında ilk bir hafta içerisinde uzun uçak yolculuklarının, hava basıncındaki değişiklikler ile vitreus basıncını arttırarak implantın ön kamara dislokasyonu için bir risk faktörü olduğu bildirilmiştir.[12] Hastalarımızın klinik bulguları ve risk faktörleri literatür bilgileri ile uyumluydu. Hastalarımızın tümüne PPV uygulanmıştı ve arka kapsül defekti ve/veya zonül diyalizi vardı

Ön kamarada deksametazon implantı görülen hastalarda implant korneal insizyon yardımı ile ön kamaradan çıkarılabilir veya implant tekrar vitreus boşluğuna yönlendirilebilir.[13] Ayrıca implantın spontan olarak vitreus boşluğuna yönlendiği de bildirilmiştir.[14] Farmokolojik pupil dilatasyonu sonrasında hastaya supin pozisyonu verilerek implantın vitreus boşluğuna yönlendirilmesi ilk olarak Kishore ve Schaal[9] tarafından tanımlanmıştır. Mateo ve ark.[15] ise deksametazon implantının 10-0 sütür ile skleral fiksasyonunu bildirmişlerdir. Ön kamarada deksametazon implant olan iki hastamızda (olgu 2, 4) farmokolojik dilatasyon sonrasında supin ve ters Trendelenburg pozisyonu uygulanarak steril pamuklu çubukla korneaya dokunularak implant vitreus boşluğuna yönlendirildi. İki hastamızda (olgu 3, olgu 5'in birinci ÖK geçişinde) implant 23 gauge branül ve ön kamara koruyucu yardımı ile ön kamaradan alınarak tekrar vitreus boşluğuna yönlendirildi. Ciddi kornea ödemi ve göz içi basıncı yüksek seyreden hastalarımızda (olgu 1, 6 ve olgu 5'in ikinci ÖK geçişinde) ön kamarada izlenen deksametazon implant 23-gauge branül yardımı ile ön kamaradan aspire edildi. Olgu 1 için ön kamarada izlenen iki adet deksametazon implantdan birisi kliniğimizde diğeri olasılıkla dış merkezde kısa aralıklar içinde ikinci kez uygulama olarak düşünüldü. Kesin açıklaması yapılamadı.

Khurana ve ark.[7] yayınladıkları çalışmalarında deksametazon implantasyonu sonrası ilk 3 hafta içerisinde implantın ön kamaraya geçişinde korneal ödem gelişirken 5 hafta ile 3 ay arasında gerçekleşen geçişlerde korneal ödem gelişmediğini bildirmişlerdir. Hastalarımızın tümünde deksametazon implantının ön kamaraya geçişi erken dönemde, yaklaşık bir ay içerisinde gerçekleşmiş olup hastaların üçünde (olgu 1, 5, 6) ciddi korneal ödem izlenmiştir. Hastalarımızdan ön kamarada iki implant izlenen olgu 1 ve olgu 6 ya kalıcı büllöz korneal değişiklikler ve çok düşük endotel hücre sayımları nedeni ile keratoplasti planlandı. Olgu 5'e büllöz keratopati ve kornea endotelyal yetmezlik nedeniyle keratoplasti yapıldı. Kornea ödemi gelişmeyen hastalar şikayetleri sonrasında tarafımıza erken başvuru yapan ve hızla müdahale edilen hastalardı.

Kang ve ark.[16] 924 intravitreal deksametazon enjeksiyonu retrospektif olarak inceledi. Dört hastanın gözünde implantın ön kamaraya geçişi 2 ile 6 haftada gerçekleşti. Hastalardan ikisinde ön kamaradaki implantı vitreus boşluğuna yönlendirildi. Diğer iki hastadan birinde 2 kez diğerinde 3 kez tekrar ön kamaraya implant geçişi olduğu için cerrahi olarak uzaklaştırıldı. Hastalardan birine keratoplasti yapıldı. Tümünde arka kapsül bütünlüğü yoktu.[16] Olgu serimizde bir hastanın (olgu 1) ön kamarasında iki deksametazon implant izlendi. Ön kamaradaki iki adet deksametazon implant 23 gauge branül ile aspire edilerek ön kamaradan uzaklaştırıldı. Bu hastada

büllöz keratopati ve kornea yetmezliği geliştiği için kornea biriminde keratoplasti planlandı. Diğer iki hastamızda (olgu 2, 4) implant pupilla dilate edilip ters Trendelenburg pozisyonu verildikten sonra hasta sırtüstü yatırılarak steril pamuklu çubukla korneaya dokunularak implant vitreus boşluğuna yönlendirildi. Deksametazon implant degrade olana kadar hiçbir sorunla karşılaşılmadı ve son muayenesinde kornea saydamdı. İki hastamızda (olgu 3, 5) implant 23-gauge branül ve ön kamara koruyucu yardımı ile ön kamaradan alınarak vitreus boşluğuna cerrahi olarak yönlendirildi. Ancak her ikisindede deksametazon implant tekrar ön kamaraya geçti. Bu iki hastadan birinde (olgu 3) implant tekrar ön kamaraya cerrahi olarak yönlendirilidi ve sonrasında hiçbir sorunla karşılaşılmadı, diğer hastada (olgu 5) ise implant 23 gauge branül yardımıyla aspire edilerek ön kamaradan uzaklaştırıldı. Bu hastada kornea endotelyal yetmezlik ve büllöz karetopati geliştiği için keratoplasti ameliyatı yapıldı. Bir hastamızda (olgu 6) ön kamaraya geçen implant 23 gauge branül ile aspire edildi. Kornea endotelyal yetmezlik ve büllöz keratopati geliştiği için kornea biriminde keratoplasti planlandı. Olgularımızda deksametazon implant 1 ile 4 haftada ön kamaraya geçti. Beş olguda (olgu 1, 2, 4, 5, 6) arka kapsül bütünlüğü yoktu ve tüm hastalara PPV yapılmıştı.

Goncalves ve ark.[17] çok merkezli olarak deksametazon enjeksiyonu yapılan 468 hastayı retrospektif olarak inceledi. İmplant migrasyon prevalansını %1,6 olarak buldu. İmplant migrasyonu ile katarakt ameliyatı (p=0,043), göz içi lensin durumu (p=0,005) ve vitrektomi (p=0,057) ile arasında anlamlı ilişki buldu. Öner ve ark.[18] komplike katarakt cerrahisi sonrası PPV ve skleral fiksasyonlu GİL yapılan bir olguya gelişen maküla ödemi için deksametazon implant uyguladı. İmplantasyondan on beş gün sonra kornea ödemi ve ön kamarada deksametazon implant izlendi. İmplant ön kamaradan çıkarıldı ancak dördüncü ay kontrolünde dirençli kornea ödemi devam etmekteydi. Bizim hastalarımızın tümü katarakt ameliyatlısı ve vitrektomizeydi. Dördünde sütürlü göz içi lensi vardı, birinde arka kapsül açıktı, zonül diyalizi ve sulkus lensi vardı ve üç hastada büllöz keratopati gelişti.

Deksametazon implantların ön kamaraya dislokasyonlarında, implantın kornea endotel hasarı ile kalıcı korneal ödeme yol açmaması için implant en kısa sürede çıkarılmalı ya da vitreus boşluğuna yönlendirilmelidir. Pupil dilatasyonu sonrasında ters Trendelenburg pozisyonu verilmesi ve steril pamuklu çubukla korneaya dokunularak vitreusa doğru pozisyonel yönlendirme yapılması işlemi non-invaziv bir girişim olması sebebiyle uygun hastalarda öncelikle düşünülebilir. Hastalar, deksametazon implantasyon tedavisi sonrasında uzun yolculuklar ve yüzüstü yatış pozisyonundan kaçınmaları gerektiği ve herhangi bir şikayet ortaya çıkması durumunda gecikmeden göz doktoruna başvurmaları konusunda uyarılmalıdır.

Deksametazon implantın ön kamaraya migrasyonu için risk olan pars plana vitrektomi, geçirilmiş komplike katarakt cerrahisi, arka kapsül bütünlüğünün bozulması, zonül diyalizi gibi sebepler dikkatli gözden geçirilmelidir ve riskli olgularda implantasyondan kaçınılmalıdır.

Etik

Hasta Onayı: Onay alınmıştır.

Hakem Değerlendirmesi: Editörler kurulu dışında olan kişiler tarafından değerlendirilmiştir.

Yazarlık Katkıları

Cerrahi ve Medikal Uygulama: Ö.R.K., C.T., H.M., E.K., Konsept: Ö.R.K., S.D., Dizayn: Ö.R.K., S.D., Veri Toplama veya İşleme: Ö.R.K., S.D., Analiz veya Yorumlama: Ö.R.K., S.D., Literatür Arama: S.D., Yazan: Ö.R.K., S.D., C.T.

Çıkar Çatışması: Yazarlar tarafından çıkar çatışması bildirilmemiştir.

Finansal Destek: Yazarlar tarafından finansal destek almadıkları bildirilmiştir.

Kaynaklar

1. Kuppermann BD, Blumenkranz MS, Haller JA, Williams GA, Weinberg DV, Chou C, Whitcup SM. Randomized controlled study of an intravitreous dexamethasone drug delivery system in patients with persistent macular edema. Archives of ophthalmology (Chicago, Ill : 1960) 2007;125:309-317.
2. Haller JA, Bandello F, Belfort R, Jr., Blumenkranz MS, Gillies M, Heier J, Loewenstein A, Yoon YH, Jacques ML, Jiao J, Li XY, Whitcup SM. Randomized, sham-controlled trial of dexamethasone intravitreal implant in patients with macular edema due to retinal vein occlusion. Ophthalmology. 2010;117:1134-46.e3.
3. Rahimy E, Khurana RN. Anterior segment migration of dexamethasone implant: risk factors, complications, and management. Current opinion in ophthalmology. 2017;28:246-251.
4. Meyer LM, Schonfeld CL. Secondary glaucoma after intravitreal dexamethasone 0.7 mg implant in patients with retinal vein occlusion: a one-year follow-up. Journal of ocular pharmacology and therapeutics: the official journal of the Association for Ocular Pharmacology and Therapeutics. 2013;29:560-565.
5. Güler HA, Örnek N, Oğurel T, Yumuşak ME, Gökçınar NB, Örnek K. İntravitreal Deksametazon İmplant (Ozurdex®) Uygulamasının Göz İçi Basıncı ve Ön Kamera Açısına Etkileri. Journal of Glaucoma-Cataract. 2018;13:110-116.
6. Coca-Robinot J, Casco-Silva B, Armada-Maresca F, Garcia-Martinez J. Accidental injections of dexamethasone intravitreal implant (Ozurdex) into the crystalline lens. European journal of ophthalmology. 2014;24:633-636.
7. Khurana RN, Appa SN, McCannel CA, Elman MJ, Wittenberg SE, Parks DJ, Ahmad S, Yeh S. Dexamethasone implant anterior chamber migration: risk factors, complications, and management strategies. Ophthalmology. 2014;121:67-71.
8. Yılmaz T, Dikci S, Yeşilöz Ö, Tuncer İ, Fırat M, Genç O. Kazara Lens İçi Deksametazon İmplant Enjeksiyonu: İki Olgu Sunumu. Journal of Glaucoma-Cataract. 2017;12:148-150.
9. Kishore SA, Schaal S. Management of anterior chamber dislocation of dexamethasone implant. Ocular immunology and inflammation. 2013;21:90-91.
10. Ha JY, Jang JY, Ji YS. Management of Anterior Chamber Migration of Dexamethasone Intravitreal Implant. Korean journal of ophthalmology:KJO. 2017;31:574-575.
11. Malcles A, Janin-Manificat H, Yhuel Y, Russo A, Agard E, El Chehab H, Ract Madoux G, Masse H, Burillon C, Dot C. [Anterior chamber migration of intravitreal dexamethasone implant (Ozurdex(R)) in pseudophakic eyes: report of three cases]. Journal francais d'ophtalmologie. 2013;36:362-367.
12. Kreissig I. Surgical techniques for repair of primary retinal detachment: Part II. Comparison of present techniques in relation to morbidity. Folia medica. 2010;52:5-11.
13. Bellocq D, Korobelnik JF, Burillon C, Voirin N, Dot C, Souied E, Conrath J, Milazzo S, Massin P, Baillif S, Kodjikian L. Effectiveness and safety of

dexamethasone implants for post-surgical macular oedema including Irvine-Gass syndrome: the EPISODIC study. The British journal of ophthalmology. 2015;99:979-983.

14. Turaka K, Kwong HM, Jr., De Souza S. Intravitreal implant migration into anterior chamber in a post-vitrectomy eye with central retinal vein occlusion and persistent macular edema. Ophthalmic surgery, lasers & imaging retina. 2013;44:196-197.
15. Mateo C, Alkabes M, Bures-Jelstrup A. Scleral fixation of dexamethasone intravitreal implant (OZURDEX(R)) in a case of angle-supported lens implantation. International ophthalmology. 2014;34:661-665.
16. Kang H, Lee MW, Byeon SH, Koh HJ, Lee SC, Kim M. The clinical outcomes of surgical management of anterior chamber migration of a dexamethasone implant (Ozurdex(R)). Graefe's archive for clinical and experimental ophthalmology. 2017;255:1819-1825.
17. Goncalves MB, Alves BQ, Moura R, Magalhaes O, Jr., Maia A, Belfort R, Jr., de Avila MP, Zas M, Saravia M, Lousas M, Wu L, Arevalo JF, Pacheco KD, Johnson T, Farah ME, Rodriguez FJ, Maia M. Intravitreal dexamethasone implant migration into the anterior chamber: A Multicenter Study From the Pan-American Collaborative Retina Study Group. Retina (Philadelphia, Pa) 2019 Feb 14.
18. Öner A, Yıldırım Y, Sinim N. Skleral Fiksasyonlu Göz İçi Lensi Olan Bir Olguda İntravitreal Deksametazon İmplantının Ön Kamaraya Migrasyonu. Journal of Retina-Vitreous. 2015:191-194.