Türk Nöroşir Derg 31(1):156-167, 2021

Derleme

Geliş Tarihi: 30.11.2020
Kabul Tarihi: 02.12.2020

Pediatrik Ependimomalar

Pediatric Ependymomas

Ahmet Tolgay AKINCI, Osman ŞİMŞEK

Trakya Üniversitesi, Tıp Fakültesi, Beyin ve Sinir Cerrahisi Anabilim Dalı, Edirne, Türkiye

Yazışma adresi: Osman ŞİMŞEK ✉ gosimsek@hotmail.com

ÖZ

Ependimomalar merkezi sinir sisteminin nadir görülen tümörleridir. Çocukluk çağında ağırlıkla intrakranial olarak ve arka çukurda görülürler. Manyetik rezonans görüntülemede ependimomalar genellikle T1 ağırlıklı sekanslarda izo-hipointens, T2 ağırlıklı ve FLAIR (fluid-attenuated inversion recovery) sekanslarda ise izo-hiperintens lezyonlar olarak izlenirler ve gadolinyum verildiğinde çoğu heterojen bir boyanma gösterir.

Ependimomalar histolojik ve biyolojik özelliklerine göre Dünya Sağlık Örgütünce (DSÖ) subependimomalar ve miksopapiller ependimomalar (derece I), "klasik" ependimomalar (derece II) ve anaplastik ependimomalar (derece III) olarak sınıflandırılmıştır. Ependimomalar genellikle sporadik olarak ortaya çıkar, ancak nörofibromatozis tip II, Turcot B ve MEN1 sendromları gibi hastalıklara da eşlik edebilir.

Pediatrik ependimomaların çoğu için tedaviyi cerrahi girişim ve takiben radyasyon tedavisi oluşturur. Bir yaş altı bebeklerde, radyoterapinin yan etkilerinden kaçınmak amacıyla, supratentorial yerleşimli lezyonlarda ve yüksek riskli hastalarda, kemoterapi tek başına kullanılabilmektedir. Cerrahi girişim ile tama yakın ekzisyon sağlanan hastaların genel ve progresyonsuz sağkalımı oldukça iyi iken, tama yakın eksizyon yapılamayan hastalarda bu oranlar oldukça düşmektedir. Nükseden olgular tekrarlayan ameliyatlar, radyoterapi ve kemoterapi ile tedavi edilmeye çalışılsalar da, özellikle DSÖ derece II ve III hastaların yaklaşık %90 kadarı kaybedilmektedir.

ANAHTAR SÖZCÜKLER: Çocukluk çağı beyin tümörleri, Ependimom, Tedavi

ABSTRACT

Ependymomas are rare tumours of the central nervous system. In childhood, they are mostly seen intracranially and in the posterior fossa. In magnetic resonance imaging, ependymomas are generally observed as iso-hypointense lesions in T1-weighted sequences, and iso-hyperintense lesions in T2-weighted and FLAIR (fluid-attenuated inversion recovery) sequences, and most of them show heterogeneous staining when gadolinium is administered.

Ependymomas are classified as subependymomas and myxopapillary ependymomas (grade I), "classical" ependymomas (grade II), and anaplastic ependymomas (grade III) by the World Health Organization (WHO) according to their histological and biological features. Ependymomas usually occur sporadically, but they may accompany diseases such as neurofibromatosis type II, Turcot B and MEN1 syndromes.

Surgery followed by radiation therapy is the treatment for most pediatric ependymomas. Chemotherapy can be used in infants to avoid the adverse effects of radiotherapy, in supratentorial lesions, and in high-risk patients. While the overall and progression-free survival of patients with near-complete excision with surgical intervention is quite good, these rates are considerably lower for patients in whom a near-complete resection cannot be achieved. An attempt is made to treat recurrent cases with repeated surgeries, radiotherapy, and chemotherapy; however, approximately 90% of these WHO grade II and III patients are lost.

KEYWORDS: Childhood brain tumor, Ependymoma, Treatment

Ahmet Tolgay AKINCI : 0000-0002-9937-076X Osman ŞİMŞEK : 0000-0002-8716-5187

GİRİŞ

Ependimomalar, merkezi sinir sisteminin (MSS) nadir görülen tümörleridir. Geleneksel olarak beynin ventrikülleri ve omuriliğin merkezi kanalında yerleşim gösteren ependimal hücrelerden kaynaklandığına inanılır. Tüm birincil MSS tümörlerinin %2'sinden azını oluştururlar (24). Bu tümörler hayatın herhangi bir anında ortaya çıkabilmesine rağmen, görülme sıklığının 0-4 ve 55-59 yaşları arasında iki tepe noktası vardır (59).

Pediatrik ve yetişkin hastalar arasında; yerleşim yeri, tedavi seçenekleri ve klinik sonuçlar açısından belirgin farklılıklar vardır. Yetişkinlerde, ependimal neoplazilerin çoğunluğu (%46) spinal bölgede teşhis edilirken, arka çukurda %35'i ve supratentorialde %19'u yer alır (58), toplamda MSS tümörlerinin %4'ünü oluşturur (50). Çocukluk çağında MSS tümörlerinin %10'nu oluşturan oranı ile üçüncü sıklıkta görülen bu patolojilerin, %90'nı kranial bölgede %10'nu ise spinal bölgede yer alır (8,15,60) ve erkek / kadın oranı 1,77'dir (46). Çocuklarda supratentorial tümörlerin yaklaşık %10-15'ini ve arka çukur tümörlerinin %20-30'unu oluştururlar.

Her yaşta ortaya çıkabilirler; bununla birlikte, posterior kranial çukur ependimomaları çoğunlukla çocuklarda (zirve insidans: 4-6 yaş) ve sıklıkla da bebeklerde (%25-40) görülür (55). Ependimoma teşhisi konulan tüm çocuk yaş gruplarında 5 yıllık genel sağkalım oranı %72,7'dir (38). Genel sağkalım; tümörün konumu, rezeksiyon oranı, yaş, cinsiyet, telomeraz reaktivasyonu, 1q kazancı ve moleküler alt gruplama gibi faktörlerden etkilenmektedir (1,16,40,62,63).

KLİNİK BELİRTİ ve BULGULAR

Çocuklukta ependimomaya bağlı belirtiler, ependimomanın yerine göre değişir. Çoğu çocuk, kafa içi basıncının artmasıyla (KİBA) özgün olmayan belirtiler ile başvurur. KİBA nedeniyle sabah baş ağrıları, kusma ve letarji oluşur. Baş ağrısı, kusma ile hafifleyen ve gün içinde yavaş yavaş azalan tipte bir ağrıdır. Bebeklerde huzursuzluk, iştahsızlık, gelişimsel gecikme veya gerileme görülebilir. Okul çağındaki çocuklar daha çok belirsiz, aralıklı baş ağrıları ve yorgunluktan şikâyet ederler. Düşen okul başarısı ve kişilik değişiklikleri sergileyebilirler.

KİBA'ya bağlı tek veya çift taraflı abducens sinir tutulumuna bağlı göz küresi hareket kısıtlılığı sıktır. Bebeklerde, bozulmuş yukarı bakış ile her iki gözde zorla aşağı doğru sapma, diğer bir ifadeyle "batan güneş" işareti görülebilir. Açık kranial sütürlü bebeklerde baş çevresi ölçümü makrosefaliyi ortaya çıkarabilir. KİBA'ya bağlı göz dibi muayenesinde papil ödem görülebilir. Bebeklerde ise tek bulgu optik solukluk olabilir.

Supratentorial lezyonlar, nöbetler ve fokal serebral defisitler ile ilişkili olabilir. Arka çukur tümörleri sıklıkla kusmanın da eşlik ettiği serebellar disfonksiyon ile ilişkili olarak denge ve yürüme bozuklukları yanı sıra diplopi, fasiyal sinir zayıflığı, kulak çınlaması, baş dönmesi, işitme kaybı gibi alt kranial sinir bulgularına neden olabilir.

Arka çukur tümörlerinde gövde stabilitesi, üst ekstremite koordinasyonu ve yürüyüşte lokalize kusurlar görülebilir. Bu bölgedeki tümörler Luschka'nın foraminasından pontoserebeller bölgeye büyüyerek alt kranial sinirlerin (özellikle VI, VII, VIII, IX ve X) işlevini bozabilir. Beyin sapına tümör basısı veya invazyonu nedeni ile tek taraflı veya iki taraflı göz küresi hareketlerinde kısıtlanma (bakış felci) görülebilir. Omurilik tümörleri, etkilenen bölgede ağrı, mesane ve/veya bağırsak kontrolü kaybı gibi omurilik sıkışması gibi belirtilere neden olabilir. Her bir lokalizasyon için epidemiyolojik, klinik, genetik bulgular ve tedavi seçenekleri Tablo I'de gösterildiği gibi özetlenebilir (60).

Tablo I: Lokalizasyonuna Göre Pediatrik Ependimomlar (60)

Yerleşim	Ortalama yaş	Klinik	Genetik	Tedavi
Supratentorial	7,8	Baş ağrısı Nöbet	• RELA füzyon • YAP1 füzyon	• Ventrikül ile ilişki yok ise TYE yeterli olabilir • TYE sonrası 2. kez cerrahi yapılabilir • 2. kez cerrahi öncesi kemoterapi yapılabilir • Vetrikül ile ilişkili tümörlerde lokal RT
İnfratentorial	5	Ataksi Bulantı Kusma	• 2 alt grup: (A) PFA-CIMP + hipermetile edilmiş ve kötü prognoz taşıyor (B) PFB-CIMP- • 1q kazanç daha agresif fenotipe karşılık gelir	• TYE uygula, gerekirse 2. kez cerrahi • Lokal RT • 2. kez cerrahi öncesi kemoterapi yapılabilir
Spinal	12	Skolyoz Hemiparezi Duysal kayıp	CIMP+ • NF2 dahil, Kr 22'deki genlerin aşağı düzenlenmesi	• TYE cerrahisi • RT düşün

***TYE:** Tama yakın eksizyon, **RT:** Radyoterapi.*

GÖRÜNTÜLEME

Olgularda kapsamlı bir öykü ve fizik muayenenin ardından beynin manyetik rezonans görüntülemesi (MRG) yapılmalıdır, ancak acil durumlarda bilgisayarlı tomografi (BT) genellikle önce yapılan tetkik olur. Kranial BT, supratentorial lezyonlarda genellikle kistik alanlar ve yer yer kalsifikasyonlarla birlikte izodens veya hipodens lezyon gösterecektir (60). Başlangıç MRG değerlendirmeleri kontrastlı ve kontrastsız beyin ve omurga görüntülemesini içermelidir.

Supratentorial ependimomalar, en yaygın olarak periventriküler heterojen kitleler olarak görünürler, ancak bunlar aynı zamanda serebral hemisferlerde daha derin veya intraventriküler olarak da ortaya çıkabilir. İnfratentorial lezyonlar en sık 4. ventrikül tabanından ortaya çıkar ve ventrikülün üst tarafında genişlemeye neden olur.

Spinal ependimomalar genellikle iyi sınırlandırılır, omuriliğin genişlemesine neden olur, intratümöral kistlere sahip olabilir, ancak nadir olarak kalsifikasyonlar da görülebilir. Kontrastlanma heterojendir ve ependimomaların sadece küçük bir yüzdesinde intratümöral kanama saptanır. Ependimomalar için optimal kontrastlı ve kontrastsız MRG, genellikle metastazları değerlendirmek için omurganın bir MRG'sini de içermelidir.

MRG'de kitleler solid olabilir veya kist ve mural nodül oluşumuna sahip olabilir, bu da pilositik astrositom, ganglioglioma ve pleomorfik ksantoastrositomun ayırıcı tanıda düşünülmesini gerektirir. Ependimomalar genellikle T1 ağırlıklı sekanslarda izo-hipointens, T2 ağırlıklı ve FLAIR (fluid-attenuated inversion recovery) sekanslarda ise izo-hiperintens lezyonlar olarak izlenirler (65). Lezyonlar ayrıca, T2 ağırlıklı gradyan eko sekanslarında, kan ürünleri veya kireçlenmelerin paramanyetik etkisine ikincil olarak "blooming" düşük sinyal yoğunluğu gösterebilir. Gadolinyum uygulaması subependimoma, ventrikül içi lezyonlar gibi alt tiplerde daha yoğun boyanma gösterebilmesine karşın, ependimomaların çoğu heterojen bir boyanma gösterir (23).

Çocukluk çağının kötü huylu bir embriyonal tümörü olan medülloblastomu, arka çukur ependimomalarından ayırt etmek zor olabilir, ancak ependimomalar genellikle Luschka ve / veya Magendie foramenleri boyunca uzantılara sahipken, medulloblastoma nadiren dördüncü ventrikül foraminasından çıkar (5,65). Difüzyon ağırlıklı görüntüleme sıklıkla solid kısımlarda sınırlı difüzyonu ortaya koyar ve bu da tümörün yoğun hücreselliğinin bir yansımasıdır (65). Subependimomlar iyi sınırlandırılmış, sıklıkla 2 cm'den küçük ve en sık lateral veya 4. ventrikülden kaynaklı lezyonlardır (60). İntramedüller spinal ependimomalar genellikle nodüler kontrastlanma yanı sıra çevreleyen kistler ve hidrosiringomiyeli gösterir ve kord genişlemesinine neden olurlar (2).

PATOLOJİK SINIFLANDIRMA

İmmünohistokimyasal olarak ependimomalar, derece ve alt tiplere göre çeşitli boyamalar sergileyebilir, ancak genellikle glial fibriller asidik protein, S100 ve vimentin için yaygın olarak pozitiftirler. Sitokeratin gibi epitelyal belirteçler ve sinaptofizin gibi nöral belirteçler negatiftir. Ependimomalar, EMA ve CD99 için pozitif olabilir, ancak en yaygın olarak membranöz veya nokta benzeri bir şekilde olabilir. Nadiren beyne veya spinal korda yayılırlar. Beyin omurilik sıvısının sitopatolojik incelemesi, cerrahi girişime bağlı yanlış pozitif sonuçlarından kaçınmak için, en az ameliyattan 10 gün sonra lomber ponksiyonla gerçekleştirilir (60).

Ependimomalar histolojik ve biyolojik özelliklerine göre Dünya Sağlık Örgütünce (DSÖ) 2016 yılında yeniden sınıflandırıldı.

Subependimomalar (DSÖ derece I) genellikle dördüncü veya lateral ventrikül komşuluğunda intrakranal olarak bulunur ve nadiren spinal alanda teşhis edilirler (23). Sıklıkla erkeklerde olmak üzere yetişkin yaş grubunda görülürler (53). Makroskopik olarak, subependimomlar, iyi sınırlandırıldıkları ve infiltratif olarak büyümedikleri için çevreleyen beyin parankiminden kolayca ayırt edilebilirler. Mikroskobik düzeyde, subependomlar, genellikle yüksek nükleer yoğunluklu bölgeler veya yoğun fibriler stroma tarafından bozulan nodüler bir yapı gösterirler. Bazen psödorozet veya kist oluşumu görülebilir. Proliferatif aktivitenin göstergesi olan mitotik hücreler yalnızca çok az sayıda olguda bulunur (51).

Miksopapiller ependimomalar (DSÖ derece I) da esas olarak yetişkin hastalarda ortaya çıkar ve omurilikte, ağırlıklı olarak konus medüllaris, kauda ekina veya filum terminale bölgesinde saptanırlar (33). Pediatrik hastalarda, miksopapiller ependimoma, sakrokoksigeal bölgede ekstramedüller yumuşak dokularda da bulunabilir ve davranışları omurilikte ortaya çıkan tümörlere göre daha sessiz olabilir (7). Miksopapiller ependimomalar histopatolojik olarak, miksoid dejenerasyon ve hiyalinize kan damarları gösteren alanları kapsayan papiller yapılar ile karakterizedir (61). İyi huylu olmalarına rağmen miksopapiller ependimomalar, pediatrik hastalarda nispeten yüksek bir yayılma oranı gösterebilir ve bu da hastaların uzun süreli takibini gerekli kılar (11).

DSÖ derece II ependimomalar "klasik" ependimomalar olarak adlandırılır ve perivasküler psödorosetler ile patognomonik gerçek ependimal rozetler gösterebilir. Bu genel özelliklerin dışında, papiller, şeffaf hücreli veya tanisitik ependimoma olarak adlandırılan farklı histolojik varyantlar ayırt edilebilir. Histolojik olarak psödopalizan nekroz, mikrovasküler proliferasyon, artmış hücresellik ve bol mitotik aktivite gösteren lezyonlar ise anaplastik ependimomalar (DSÖ derece III) olarak tanımlanır (44).

"Ependimoma, RELA füzyon pozitif" moleküler varyantı, çocuklarda ve genç yetişkinlerde DSÖ derece II ve III supratentoryel ependimomalarının alt grubu olarak tanımlanarak eklenmiştir. Bu tümörler, kromozom 11q kolu üzerindeki lokal bir kromotripsis olayından kaynaklanan RELA ve C11orf 95 genleri arasında bir füzyon barındırır ve L1CAM ekspresyonu ile diğer ependimomalardan kolayca ayırt edilebilir (30).

Moleküler sınıflandırma yaklaşımı ile ependimal tümörler, merkezi sinir sisteminin her anatomik bölümünde (supratentoryel, arka çukur ve spinal) üç ayrı gruba ayrılmaktadır (Tablo II) (40).

GENETİK

Ependimomalar genellikle sporadik olarak ortaya çıkar, ancak bazı kalıtsal sendromlar ile de birliktelik gösterirler. Ependimo-

Tablo II: Moleküler Ependimom Sınıflandırması (40)

Lokalizasyon	Moleküler alt grup	DSÖ derece	Yaş grubu	Sağkalım
Supratentorial (ST)	ST-SE • Subependimoma • Dengeli genom	I	Yetişkin	İyi
	ST-EPN-YAP1 • (Anaplastik) Ependimoma • YAP1-füzyon	II/III	Bebek Çocuk	İyi
	ST-EPN- RELA • (Anaplastik) Ependimoma • Kromotripsis; RELA füzyon	II/III	Bebek Çocuk Yetişkin	Kötü
Arka çukur (AÇ)	AÇ-SE • Subependimoma • Dengeli genom	I	Yetişkin	İyi
	AÇ-EPN-A • (Anaplastik) Ependimoma • Dengeli genom	II/III	Bebek Çocuk	Kötü
	AÇ-EPN-B • (Anaplastik) Ependimoma • Kromozomal dengesizlik	II/III	Çocuk Yetişkin	İyi
Spinal (SP)	SP-SE • Subependimoma • 6q silinme	I	Yetişkin	İyi
	SP-MPE • Miksopapiller ependimoma • Kromozomal dengesizlik	I	Yetişkin	İyi
	SP-EPN • (Anaplastik) Ependimoma • NF2 mutasyonu	II/III	Yetişkin	İyi

EPN: *Ependimom,* ***MPE:*** *Miksopapillar ependimom,* ***MVP:*** *Mikrovasküler proliferasyon.*

ma için en yaygın kalıtsal yatkınlık klasik olarak 22q12.2 kromozomunda bulunan nörofibromatozis tip II (NF2) geni tarafından kodlanan merlin tümör baskılayıcı proteinin ekspresyon kaybından kaynaklanan NF2 olgularıdır. Ependimomalar, nadiren kromozom 2p21'deki MSH2 mutasyonunun neden olduğu kolon polipleri ile merkezi sinir sistemi tümörlerinin birlikteliğinin olduğu Turcot B Sendromu ve kromozom 11q13.6'daki MEN1 mutasyonunun neden olduğu endokrin neoplaziler ile karakterize MEN1 sendromunda da görülür.

Pediatrik olgularda, genellikle supratentorial ve spinal ependimomalar, diğer malignitelerde tanımlanan CpG metilatör fenotipine (CIMP) benzer şekilde hipermetile profillere sahiptir (48). Bununla birlikte, genel olarak arka çukur ependimomaları çok düşük bir mutasyon oranı sergiler ve DNA metilasyon modelleri onları 2 farklı alt gruba ayırır. Arka çukur grubu A (PFA-CIMP +) tümörleri, grup B (PFB-CIMP-) ependimomalarına kıyasla promoter bölgelerindeki CpG-adalarının önemli ölçüde artmış metilasyonunu sergiler ve A grubu olgular daha kötü prognoz gösterirler (35).

Radyal glial hücrelerin ependimomaların kök hücreleri gibi davrandığının keşfi, klinik olarak farklı moleküler alt grupların farklı hücre popülasyonlarından ortaya çıktığını desteklemektedir (56). Supratentorial ependimomaların klinik olarak ve gen ekspresyonu ile diğer lokasyonlardakilerden farklı olduğu gösterildiğinden, tüm genom ve RNA sekanslaması yapılarak yeni bir füzyon, C11orf95-RELA (v-rel avian retiküloendotelyosis viral onkogen homolog A) izole edildi (42). İlginç bir şekilde, C11orf95-RELA, MEN1 sendromlu hastalarda bulunan anormal alanı içeren 11q12.1-11q13.3'te bulunur. Kalan subependimal olmayan supratentorial ependimomaların çoğu, YAP1 füzyonları sergiler ve daha az agresif bir hastalıkla ilişkilendirilebilir.

Pediatrik ependimomaların %60'ında görülen kromozomal değişiklikler, yetişkin ependimomalara göre çok daha az sıklıktadır. Çocuklarda tümör başına ortalama 3,8 olan genomik anormallikler, yetişkinlerde 7,5'tir. Pediatrik ependimomalarda en yaygın kromozom kazancı olguların yaklaşık %20'sinde meydana gelen 1q olup, diğer etkilenen kromozomlar ise 7 ve 9 olarak bildirilmiştir (26). Pediatrik ependimomada en sık görülen kromozomal kayıp ise olguların %73'ünde meydana gelen 22. kromozomda kayıptır (34). Diğer kromozomal kayıplar arasında 1p, 3, 6, 6q, 9p, 13q ve 17 bulunur (26). Çocukluk dönemi ependimomaları ayrıca kromozom 1, 11 ve 22'yi içeren translokasyonlara sahip olabilir (34). Moleküler bulgular Tablo III'te özetlenmiştir (60).

Tablo III: Pediatrik Ependimomda Moleküler Bulgular (60)

Genel	Kromozomlar Genler Sinyal Metilasyon	1q (20%), 7, 9 66 kazancı 22 (73%), 1p, 3, 6/6q, 9p, 13q, 17 kaybı C22ORF2, CBX7, RAC2, Rb, CDKN2A, CDK11, SNX9, SYNJ2 Silinmesi/İnaktivasyonu GAC1, ARHGEF5, hTERT, c-myc, NOTCH1, NOTCH4, ERBB1-4, DUSP12 aşırı ekspresyonu veya kazancı Ink4a/Arf, NOTCH, WNT/b-catenin HIC-1, DAPK, RASSF1A hipermetilasyonu
Supratentorial	Genler Sinyal	C11orf95-RELA füzyon, YAP1 füzyonları, NEFL aşırı eksresyonu CDKN2A silinmesi NF-kB yolağı
İnfratentorial	Genler Metilasyon	ERBB4 aşırı eksresyonu Hipermetilasyon (PFA-CIMPþ altgrubu)
Spinal	Genler Sinyal Metilasyon	HOXB5, PLA2G5, ITIH2 aşırı ekspresyonu veya kazancı NF2 azalmış ekspresyonu JNK yolağının aşağı regülasyonu Hipermetilasyon

YÖNETİM ve TEDAVİ

Cerrahi girişim ve takiben radyasyon tedavisi, intrakranial pediatrik ependimomaların çoğu için temel tedavidir. Cerrahi girişim ile tama yakın ekzisyon sağlanan hastaların genel sağkalımı %67-93 ve progresyonsuz sağkalım %51-82 iken tama yakın eksizyon yapılamayan hastalarda takip eden radyoterapiye rağmen bu oranlar sırasıyla %22-52 ve %0-41'dir (13,20,36,37,43,45,47,49). Tama yakın eksizyon sıklıkla dördüncü ventrikül içi tümör olgularında olmak üzere yalnızca %42-70'inde mümkündür, diğer bölgelerdeki infiltre tümörlerin agresif bir şekilde eksizyon girişimlerinde ciddi morbiditede ortaya çıkabilir (21,36,45,49,54). Nüks, olguların %80'inde lokal olarak ortaya çıkar, izole uzak nüks %3-9 oranında ortaya çıkabilir ve daha yüksek tümör derecesi ile ilişkilendirilebilir (36,47).

Tamamen çıkarılamayan dördüncü ventrikül ependimomalarında ilave kemoterapiden önce ve sonra ikinci cerrahi girişimin yararlı olduğu gösterilmiştir (12). Omurilik ependimomalarında tama yakın ekzisyon ve tama yakın olmayan eksizyonlar çok yüksek genel sağ kalım oranları gösterirken, progresyonsuz sağkalım ilk grup için %84 iken ikinci grup için sadece % 57'dir (4). DSÖ derece I olmasına rağmen, miksopapiller ependimomalar pediatrik olgularda yüksek nüks insidansı gösterebilmektedir (4). Genel olarak, ayrı ayrı bölgelerdeki lezyonlara sahip omurilik ependimomaları, çoklu omurga ameliyatlarıyla ilişkili morbiditeyi önlemek için radyoterapi ile tedavi edilebilir (60). Ventriküler sistemle ilişkili olmayan DSÖ derece II supratentorial ependimoma olgularında da tek başına cerrahi yeterli olabilmektedir (3,22,41). Bu tümörler de düşük bir lokal nüks insidansı mevcut olup, nüks eden olgularda ikinci cerrahi ve radyoterapi ile iyi sonuçlar alınabilmektedir.

Radyoterapi genellikle 12 aylıktan büyük, tümörün yayılmadığı, DSÖ derece III ve tamamen çıkarılamayan DSÖ derece II ependimomalı çocuklarda eksizyonu takiben endikedir (40,64). Tümör hacmi artı 1 cm marjına yüksek doz radyasyon (54-59,4 Gy) verildiğinde lokal kontrol daha iyi olmaktadır (36). Radyasyonun 3 yaşına kadar ertelenmesinin nüks oranını artırdığı gösterilmiştir (15,24,28,40). Bununla birlikte, tamamen rezeke edilen arka çukur grup B ve supratentorial YAP1 füzyon-pozitif ependimomaların rekürrens potansiyeli düşüktür ve radyoterapi gerekmeyebilir (15,39,40). Proton ışın tedavisi, özellikle tam rezeksiyonun elde edilemeyeceği bebeklerde lateral yerleşimli arka çukur tümörleri için ümit verici bir tedavi seçeneği olarak bildirilmiş (31,32), bununla birlikte, daha fazla değerlendirme gerektiren radyasyon nekrozu ile uyumlu beyin sapı görüntüleme değişiklikleri ile ilgili endişeler ortaya çıkmıştır (19,27). Kraniospinal ışınlama, nöroaksis yayılması için düşünülmeli, fakat uzun vadeli etkinliği ve hayatta kalma üzerindeki etkisi net olmayıp 3 yaş üstü çocuklarda bir seçenek olarak akılda bulundurulmalıdır (29).

Son zamanlarda, tekrarlayan ependimoma olgularının yönetiminde, hayatta kalmayı iyileştirdiği için yeniden ışınlama kavramı gündeme gelmiştir (6,10,29). Bununla birlikte, yeniden ışınlamanın çocuklarda birincil radyoterapiye kıyasla çok daha büyük bir bilişsel etkilenme riski taşıdığı kabul edilmelidir (15).

Ependimomada kemoterapi etkinliği 5 yılda %59 ila %71 arasında değişen orta derecede sağkalım oranları ile kanıtlanmamış ve tartışmalıdır (14,17,18,25,57). Kemoterapi, 1 yaşından küçük bebeklerde radyasyon toksisitesini önlemek veya geciktirmek için radyasyondan önce veya ikinci cerrahi girişimden önce yüksek riskli hastalarda düşünülebilir (52). Klasik olarak nüksler yeniden ameliyat ve kemoterapi ile tedavi edilir. Bazı çalışmalarda, sitotoksik ajanlar olan siklofosfamid, vinkristin, sisplatin ve etoposide yanıt alınan hasta alt gruplarının radyoterapiye ihtiyaç duyulmayabileceği öne sürmüştür (9,17). Bununla birlikte, kemoterapi ile tedavi edilen supratentorial tümörlerde %86'lık progresyonsuz sağkalım sağlanırken, infratentorial tümörlerin progresyonsuz sağkalımı sadece %27'dir (57). 3 yaşın altında ve metastatik ependimomalı olgularda yüksek doz metotreksat, vinkristin, cisplatin, siklofosfamid ve vinblastin kullanımı sonrasında, topotekan ve siklofosfamid ile kuvvetlendirme yapılıp, sonrasında 6 aylık oral siklofosfamid, topotekan ve erlotinib koruma amaçlı tedavi olarak önerilmektedir (60).

Spinal ependimomalar çocuklarda çok nadirdir. Bunlar genellikle, tedavi seçeneğinin maksimum güvenli rezeksiyon olduğu DSÖ derece I miksopapiller ependimomalardır. Küçük çocuklarda radyasyondan genellikle kaçınılmasına rağmen, nispeten yüksek yayılma riski göz önüne alındığında bu alt tipte düşünülmelidir (11).

Tablo IV'te özetlendiği gibi, nüksün ardından genellikle tekrarlayan ameliyatlar, radyoterapi ve kemoterapi ile tedavi edilmeye çalışılsalar da, özellikle DSÖ derece II ve III hastaların yaklaşık % 90 kadarı kaybedilmektedir (8).

Örnek Olgular

Olgu 1. Supratentoryal

Nöbet geçirme sonrası değerlendirilen 9 yaşında erkek hastanın öyküsünde 1 yıl önce supratentorial lezyon nedeniyle opere edildiği ve tanısının berrak hücreli anaplastik ependimom olarak geldiği öğrenildi. Postop verilen kemoterapiye rağmen, yapılan kontrol MRG tetkikinde cerrahi alanda nüks kitle saptandı ve yeniden opere edildi. Kemoterapisine devam edilen hastaya ait ikinci cerrahi girişim öncesi ve postop 6. yıl kontrol MRG görüntüleri Şekil 1'de özetlendi.

Tablo IV: DSÖ Beyin Tümörleri Sınıflandırmasının 2016 Güncellemesine Göre Çocukluk ve Yetişkin Ependimomunda Mevcut Tedavi Stratejileri, Prognostik Faktörler ve Sağkalım (8)

Moleküler tip	Yaş/cins	Yerleşim	Histopatoloji	Genetik	Tedavi	Prognoz/Yaşam beklentisi
SP-SE Spinal subependimoma	Yetişkin Kadın = Erkek	Servikal kord	DSÖ derece I	6q silinme	Mümkün ise total eksizyon	İyi 10 yıl: % 100
SP-MPE Spinal miksopapillar ependimoma	Yetişkin ve genç yetişkin Kadın = Erkek	Konus, filum ve Kauda equina	DSÖ derece I	Kromozomal değişkenlik	Mümkün ise total eksizyon, Nüks durumunda radioterapi (çocuklarda radyoterapiden kaçın)	İyi 5 yıl: % 100 Çocuklarda kötü
SP-EPN Spinal klasik ependimoma	Adölesan ve genç yetişkin Erkek > Kadın	Spinal kord içinde	DSÖ derece II veya III	Kromozomal değişkenlik Sıklıkla NF-2 mutasyon	Mümkün ise total eksizyon (Total eksizyon mümkün değilse ek radyoterapi)	İyi 5-yıl: % 100 PFS: % 50-80
PF-SE İnfratentorial subependimoma	Yetişkin Erkek > Kadın	Arka çukur	DSÖ derece I	Dengeli	Mümkün ise total eksizyon	İyi 5 yıl: % 100
PF-EPN-A İnfratentorial ependimoma tip A	Bebek/Çocuk Erkek > Kadın	Arka çukur	DSÖ derece II veya III	Dengeli CIMP +	Cerrahi + radyoterapi Olası kemoterapi	Kötü 5 yıl ve 10 yıl: % 68 ve % 56
PF-EPN-B İnfratentorial ependimoma tip B	Çocuk/yetişkin Kadın > Erkek	Arka çukur	DSÖ derece II veya III	Kromozomal değişkenlik CIMP -	Mümkün ise total eksizyon (Total eksizyon mümkün değilse ek radyoterapi)	Orta 5 yıl ve 10 yıl: % 100 ve % 88
ST-SE Supratentorial subependimoma	Yetişkin Kadın > Erkek	İntraventriküler	DSÖ derece I	Dengeli	Cerrahi BOS yayılımı var ise Radyoterapi	İyi 10 yıl: % 100
ST-EPN-RELA Supratentorial ependimoma RELA +	Bebek/çocuk, yetişkin Erkek > Kadın	Supratentorial	DSÖ derece II veya III	Chr11orf95-RELA füzyon Kromozom 11 sapmalar Kromotripsis	Cerrahi + radyoterapi + olası Kemoterapi	Kötü 5 yıl ve 10 yıl: % 75 ve % 49
ST-EPN-YAP1 Supratentorial ependimoma YAP1 +	Bebek/çocuk Kadın > Erkek	Supratentorial	DSÖ derece II veya III	Kromozom 11 sapmalar YAP1 füzyon	Mümkün ise total eksizyon (Total eksizyon mümkün değilse ek radyoterapi)	İyi 5 yıl: % 100

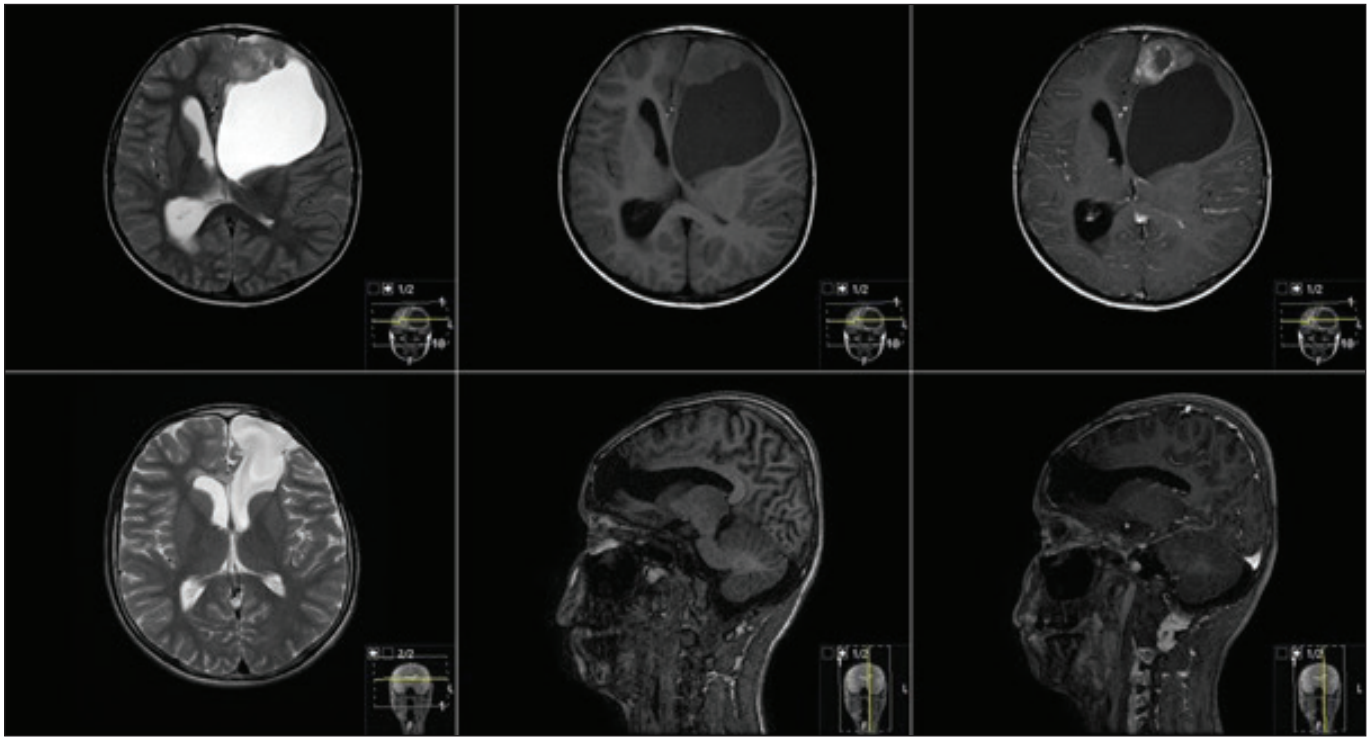

Şekil 1: Supratentorial ependimom preop ve postop MRG görüntüleri (Olgu 1).

Şekil 2: Arka çukur ependimom preop ve postop MRG görüntüleri (Olgu 2).

Olgu 2. Arka çukur

Bulantı, kusma, iştahsızlık ve uykuya meyil şikayetleri ile başvuran 2 yıl 5 aylık kız hastanın yakınmalarının 18 gündür sürdüğü öğrenildi. Yapılan MRG sonrasında arka çukur lezyonu saptanması üzerine hasta opere edildi. Patoloji sonucu anaplastik ependimom olarak raporlandı. Hastaya ait preop ve postop MRG görüntüleri Şekil 2'de özetlendi. Ameliyata ait görüntü Şekil 3'te gösterildi. Ek olarak kemoterapi de verilen hastanın postop 9. ay takibinde yakınması ve nörolojik defisiti yoktu.

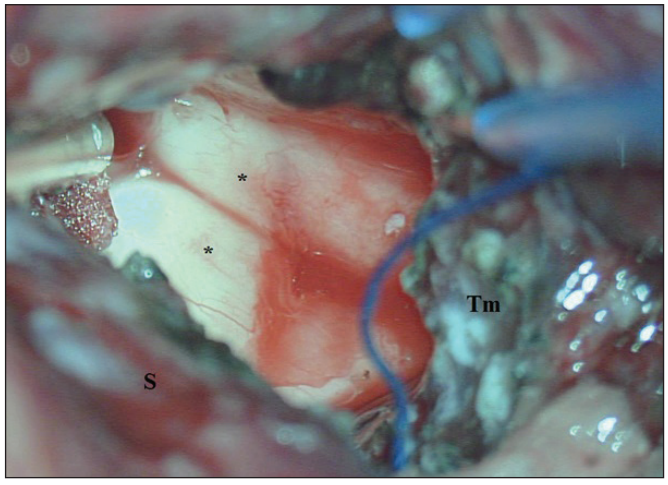

Şekil 3: Arka çukur ependimom cerrahi görüntü. **S:** Serebellum, **Tm:** Tümör, ***:** Colliculus facialis (Olgu 2).

Olgu 3. Spinal

16 yaşında erkek, 2-3 aydır olan boyun ve belde ağrı, bacaklarda hissizlik şikayetlerine son zamanlarda yürüme güçlüğü de eklenmesi üzerine yapılan MRG sonrasında tüm spinal alanda yaygın intramedüller ve ekstra medüller yayılım gösteren lezyonlar (Şekil 4) ve kranyal alana da seeding metastazlar izlendi (Şekil 5). Hastaya iki gün ara ile iki aşamalı olarak operasyon yapılarak belirgin bası etkisi gösteren kitleler eksize edildi (Şekil 6). Patolojisi anaplastik ependimom olarak raporlanan hastaya tüm nöral aksa radyoterapi uygulandı ve kemoterapi verildi. Postop MRG görüntüleri Şekil 7'de özetlendi. Hastaya 20. ayda alt torakal bölgeye yönelik olarak ek dekopresif cerrahi yapıldı ve ikinci seans radyoterapi verildi. 24. ay takibinde yakınması ve nörolojik defisiti yoktu.

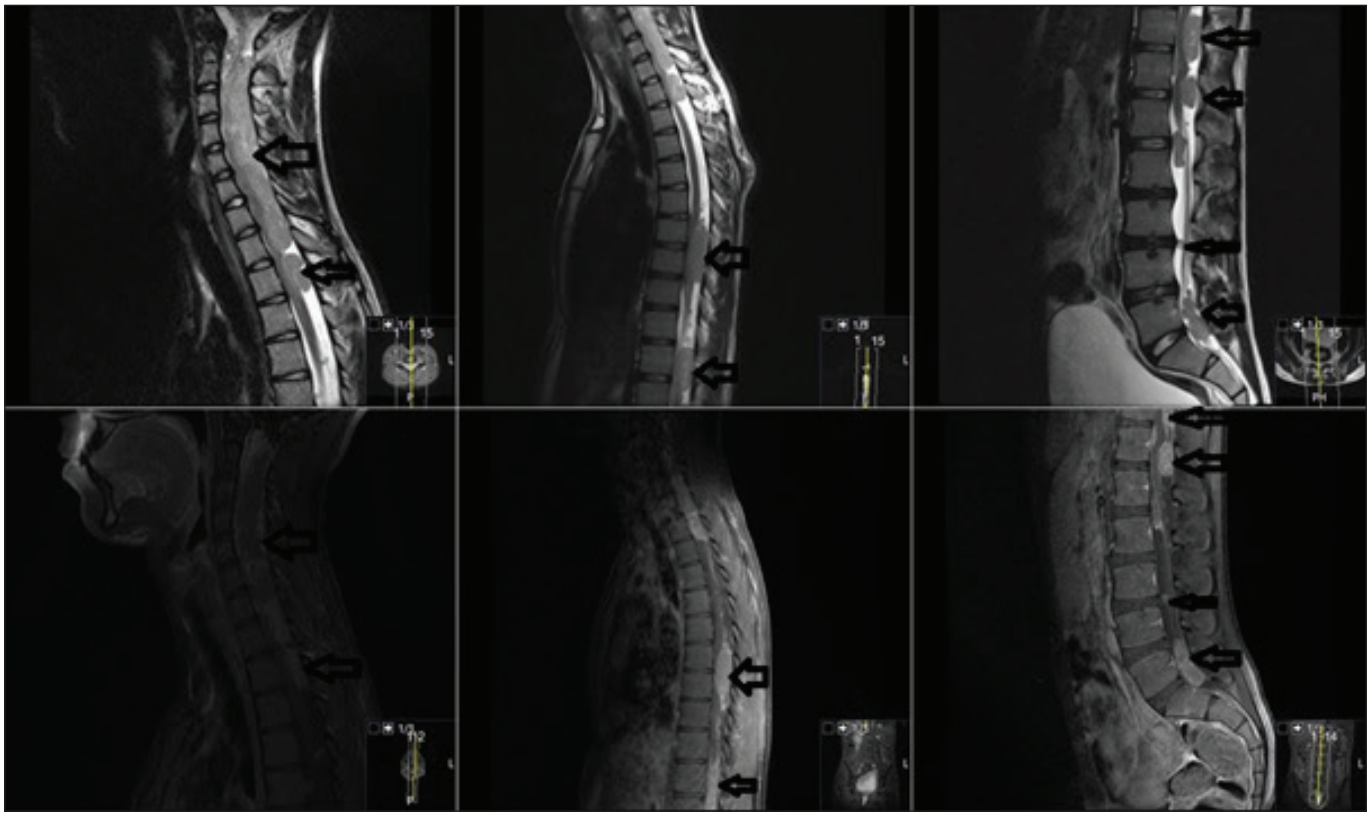

Şekil 4: Spinal ependimom preop MRG görüntüleri (Olgu 3).

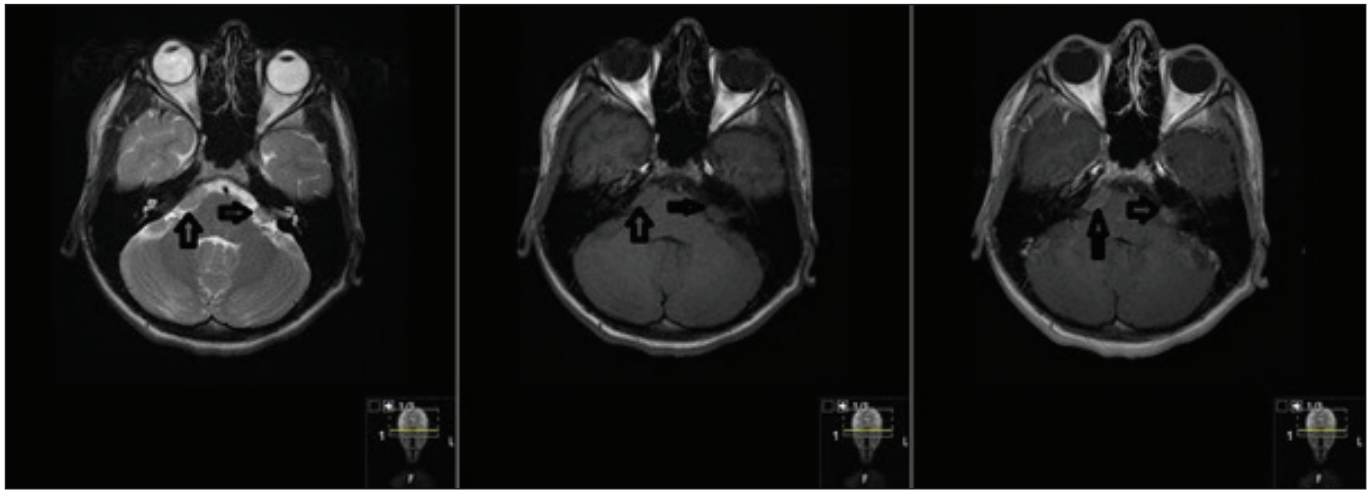

Şekil 5: Spinal ependimom kranial seeding metastaz MRG görüntüleri. ↑,→: Seeding metastazlar (Olgu 3).

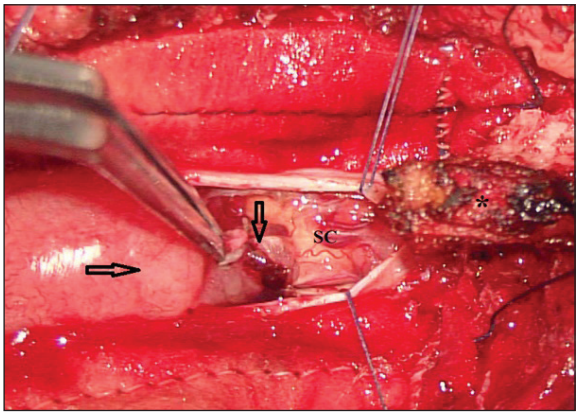

Şekil 6: Spinal ependimom cerrahi görüntü (Olgu 3).
SC: Spinal kord, →: Tümörün ekstramedüller kısmı,
↓: Tümörün intramedüller kısmı, ***:** Spinöz proçes.

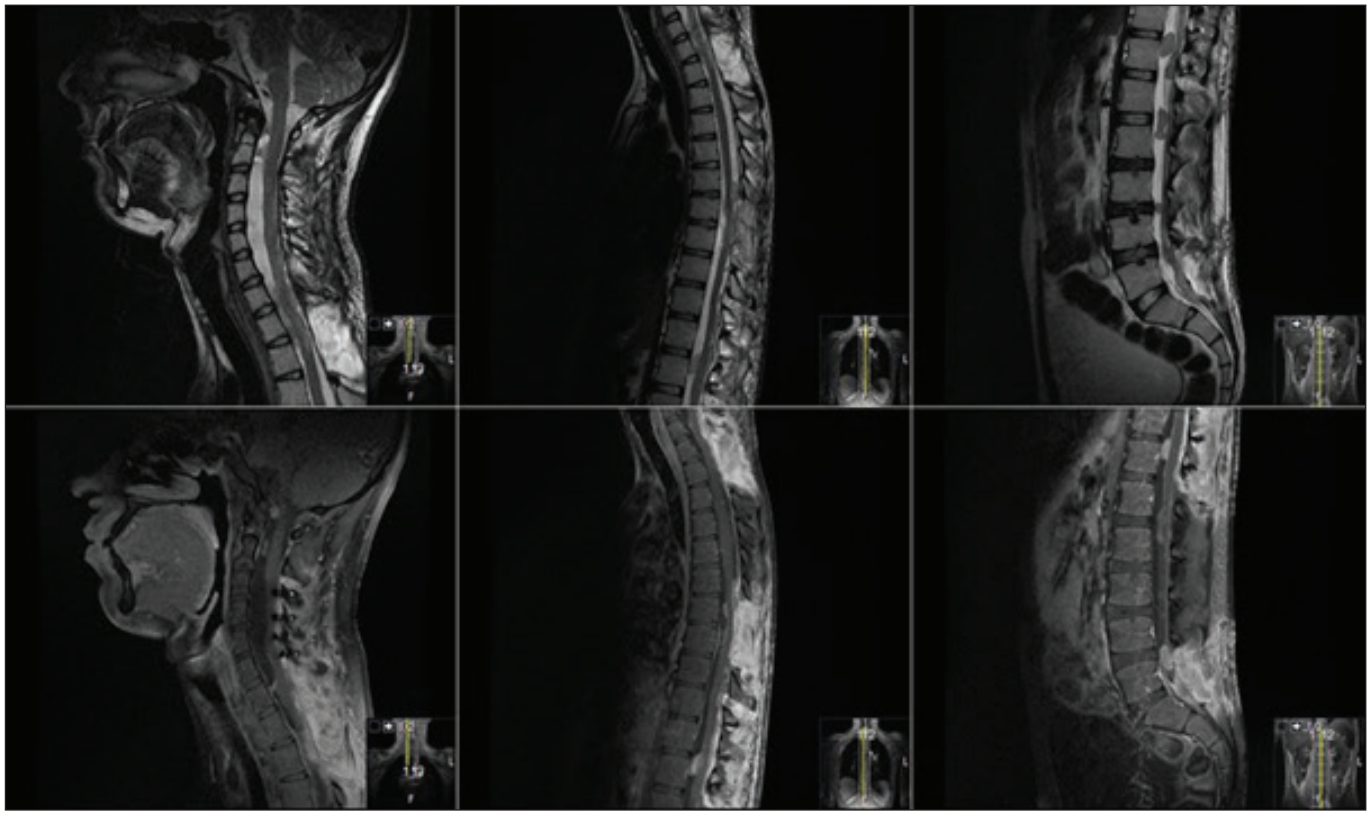

Şekil 7: Spinal ependimom postop MRG görüntüleri (Olgu 3).

KAYNAKLAR

1. Araki A, Chocholous M, Gojo J, Dorfer C, Czech T, Heinzl H, Dieckmann K, Ambros IM, Ambros PF, Slavc I, Haberler C: Chromosome 1q gain and tenascin-C expression are candidate markers to define different risk groups in pediatric posterior fossa ependymoma. Acta Neuropathologica Communications 4:88, 2016
2. Auguste KI, Gupta N: Pediatric intramedullary spinal cord tumors. Neurosurgery Clinics of North America 17:51-61, 2006
3. Awaad YM, Allen JC, Miller DC, Schneider SJ, Wisoff J, Epstein FJ: Deferring adjuvant therapy for totally resected intracranial ependymoma. Pediatric Neurology 14:216-219, 1996
4. Benesch M, Weber-Mzell D, Gerber NU, Hoff K von, Deinlein F, Krauss J, Warmuth-Metz M, Kortmann RD, Pietsch T, Driever PH, Quehenberger F, Urban C, Rutkowski S: Ependymoma of the spinal cord in children and adolescents: A retrospective series from the HIT database. J Neurosurg Pediatr 6:137-144, 2010
5. Blaser SI, Harwood-Nash DC: Neuroradiology of pediatric posterior fossa medulloblastoma. J Neuro-oncol 29:23-34, 1996
6. Bouffet E, Hawkins CE, Ballourah W, Taylor MD, Bartels UK, Schoenhoff N, Tsangaris E, Huang A, Kulkarni A, Mabbot DJ, Laperriere N, Tabori U: Survival benefit for pediatric patients with recurrent ependymoma treated with reirradiation. International Journal of Radiation Oncology, Biology, Physics 83:1541-1548, 2012
7. Cimino PJ, Agarwal A, Dehner LP: Myxopapillary ependymoma in children: A study of 11 cases and a comparison with the adult experience. Pediatric Blood & Cancer 61:1969-1971, 2014
8. Delgado-López PD, Corrales-García EM, Alonso-García E, García-Leal R, González-Rodrigálvarez R, Araus-Galdós E, Martín-Alonso J: Central nervous system ependymoma: clinical implications of the new molecular classification, treatment guidelines and controversial issues. Clinical & Translational Oncology 21:1450-1463, 2019
9. Duffner PK, Horowitz ME, Krischer JP, Friedman HS, Burger PC, Cohen ME, Sanford RA, Mulhern RK, James HE, Freeman CR: Postoperative chemotherapy and delayed radiation in children less than three years of age with malignant brain tumors. New England Journal of Medicine 328:1725-1731, 1993
10. Eaton BR, Chowdhry V, Weaver K, Liu L, Ebb D, Macdonald SM, Tarbell NJ, Yock TI: Use of proton therapy for re-irradiation in pediatric intracranial ependymoma. Radiotherapy and Oncology 116:301-308, 2015
11. Fassett DR, Pingree J, Kestle JRW: The high incidence of tumor dissemination in myxopapillary ependymoma in pediatric patients. Report of five cases and review of the literature. Journal of Neurosurgery 102:59-64, 2005
12. Foreman NK, Love S, Gill SS, Coakham HB: Second-look surgery for incompletely resected fourth ventricle ependymomas: Technical case report. Neurosurgery 40:856-860; discussion 860, 1997
13. Foreman NK, Love S, Thorne R: Intracranial ependymomas: Analysis of prognostic factors in a population-based series. Pediatric Neurosurgery 24:119-125, 1996
14. Garvin JH, Selch MT, Holmes E, Berger MS, Finlay JL, Flannery A, Goldwein JW, Packer RJ, Rorke-Adams LB, Shiminski-Maher T, Sposto R, Stanley P, Tannous R, Pollack IF: Phase II study of pre-irradiation chemotherapy for childhood intracranial ependymoma. Children's Cancer Group protocol 9942: A report from the Children's Oncology Group. Pediatric Blood & Cancer 59:1183-1189, 2012
15. Gerstner ER, Pajtler KW: Ependymoma. Seminars in Neurology 38:104-111, 2018
16. Gojo J, Lötsch D, Spiegl-Kreinecker S, Pajtler KW, Neumayer K, Korbel P, Araki A, Brandstetter A, Mohr T, Hovestadt V, Chavez L, Kirchhofer D, Ricken G, Stefanits H, Korshunov A, Pfister SM, Dieckmann K, Azizi AA, Czech T, Filipits M, Kool M, Peyrl A, Slavc I, Berger W, Haberler C: Telomerase activation in posterior fossa group A ependymomas is associated with dismal prognosis and chromosome 1q gain. Neuro-oncology 19:1183-1194, 2017
17. Grill J, Le Deley MC, Gambarelli D, Raquin MA, Couanet D, Pierre-Kahn A, Habrand JL, Doz F, Frappaz D, Gentet JC, Edan C, Chastagner P, Kalifa C: Postoperative chemotherapy without irradiation for ependymoma in children under 5 years of age: A multicenter trial of the French Society of Pediatric Oncology. Journal of Clinical Oncology 19:1288-1296, 2001
18. Grundy RG, Wilne SA, Weston CL, Robinson K, Lashford LS, Ironside J, Cox T, Chong WK, Campbell RHA, Bailey CC, Gattamaneni R, Picton S, Thorpe N, Mallucci C, English MW, Punt JAG, Walker DA, Ellison DW, Machin D: Primary postoperative chemotherapy without radiotherapy for intracranial ependymoma in children: The UKCCSG/SIOP prospective study. Lancet Oncology 8:696-705, 2007
19. Gunther JR, Sato M, Chintagumpala M, Ketonen L, Jones JY, Allen PK, Paulino AC, Okcu MF, Su JM, Weinberg J, Boehling NS, Khatua S, Adesina A, Dauser R, Whitehead WE, Mahajan A: Imaging changes in pediatric intracranial ependymoma patients treated with proton beam radiation therapy compared to intensity modulated radiation therapy. International Journal of Radiation Oncology, Biology, Physics 93:54-63, 2015
20. Healey EA, Barnes PD, Kupsky WJ, Scott RM, Sallan SE, Black PM, Tarbell NJ: The prognostic significance of postoperative residual tumor in ependymoma. Neurosurgery 28:666-671; discussion 671-672, 1991
21. Horn B, Heideman R, Geyer R, Pollack I, Packer R, Goldwein J, Tomita T, Schomberg P, Ater J, Luchtman-Jones L, Rivlin K, Lamborn K, Prados M, Bollen A, Berger M, Dahl G, McNeil E, Patterson K, Shaw D, Kubalik M, Russo C: A multi-institutional retrospective study of intracranial ependymoma in children: Identification of risk factors. Journal of Pediatric Hematology/Oncology 21:203-211, 1999
22. Hukin J, Epstein F, Lefton D, Allen J: Treatment of intracranial ependymoma by surgery alone. Pediatric Neurosurgery 29:40-45, 1998
23. Jain A, Amin AG, Jain P, Burger P, Jallo GI, Lim M, Bettegowda C: Subependymoma: Clinical features and surgical outcomes. Neurological Research 34:677-684, 2012

24. Jung TY, Jung S, Kook H, Baek HJ: Treatment decisions of World Health Organization Grade II and III ependymomas in molecular era. J Korean Neurosurg Soc 61:312-318, 2018
25. Khatua S, Ramaswamy V, Bouffet E: Current therapy and the evolving molecular landscape of paediatric ependymoma. European Journal of Cancer (Oxford, England: 1990) 70:34–41, 2017
26. Kilday JP, Rahman R, Dyer S, Ridley L, Lowe J, Coyle B, Grundy R: Pediatric ependymoma: Biological perspectives. Molecular Cancer Research MCR 7:765-786, 2009
27. Kralik SF, Ho CY, Finke W, Buchsbaum JC, Haskins CP, Shih CS: Radiation necrosis in pediatric patients with brain tumors treated with proton radiotherapy. AJNR American Journal of Neuroradiology 36:1572-1578, 2015
28. Laviv Y, Germano IM, Mahadevan A, Kasper EM: Surgery for posterior fossa ependymomas in adults. Journal of Neurosurgical Sciences 62:63-70, 2018
29. Lobón MJ, Bautista F, Riet F, Dhermain F, Canale S, Dufour C, Blauwblomme T, Zerah M, Beccaria K, Saint-Rose C, Puget S, Carrie C, Lartigau E, Bondiau PY, Valteau-Couanet D, Grill J, Bolle S: Re-irradiation of recurrent pediatric ependymoma: Modalities and outcomes: A twenty-year survey. Springer Plus 5:879, 2016
30. Louis DN, Perry A, Reifenberger G, Deimling A von, Figarella-Branger D, Cavenee WK, Ohgaki H, Wiestler OD, Kleihues P, Ellison DW: The 2016 World Health Organization Classification of tumors of the central nervous system: A summary. Acta Neuropathologica 131:803-820, 2016
31. Macdonald SM, Safai S, Trofimov A, Wolfgang J, Fullerton B, Yeap BY, Bortfeld T, Tarbell NJ, Yock T: Proton radiotherapy for childhood ependymoma: Initial clinical outcomes and dose comparisons. International Journal of Radiation Oncology, Biology, Physics 71:979-986, 2008
32. Macdonald SM, Sethi R, Lavally B, Yeap BY, Marcus KJ, Caruso P, Pulsifer M, Huang M, Ebb D, Tarbell NJ, Yock TI: Proton radiotherapy for pediatric central nervous system ependymoma: Clinical outcomes for 70 patients. Neuro Oncol 15:1552-1559, 2013
33. Mack SC, Agnihotri S, Bertrand KC, Wang X, Shih DJ, Witt H, Hill N, Zayne K, Barszczyk M, Ramaswamy V, Remke M, Thompson Y, Ryzhova M, Massimi L, Grajkowska W, Lach B, Gupta N, Weiss WA, Guha A, Hawkins C, Croul S, Rutka JT, Pfister SM, Korshunov A, Pekmezci M, Tihan T, Philips JJ, Jabado N, Zadeh G, Taylor MD: Spinal myxopapillary ependymomas demonstrate a warburg phenotype. Clin Cancer Res 21:3750-3758, 2015
34. Mack SC, Taylor MD: The genetic and epigenetic basis of ependymoma. Childs Nerv Syst 25:1195-1201, 2009
35. Mack SC, Witt H, Piro RM, Gu L, Zuyderduyn S, Stütz AM, Wang X, Gallo M, Garzia L, Zayne K, Zhang X, Ramaswamy V, Jäger N, Jones DTW, Sill M, Pugh TJ, Ryzhova M, Wani KM, Shih DJH, Head R, Remke M, Bailey SD, Zichner T, Faria CC, Barszczyk M, Stark S, Seker-Cin H, Hutter S, Johann P, Bender S, Hovestadt V, Tzaridis T, Dubuc AM, Northcott PA, Peacock J, Bertrand KC, Agnihotri S, Cavalli FMG, Clarke I, Nethery-Brokx K, Creasy CL, Verma SK, Koster J, Wu X, Yao Y, Milde T, Sin-Chan P, Zuccaro J, Lau L, Pereira S, Castelo-Branco P, Hirst M, Marra MA, Roberts SS, Fults D, Massimi L, Cho YJ, van Meter T, Grajkowska W, Lach B, Kulozik AE, Deimling A von, Witt O, Scherer SW, Fan X, Muraszko KM, Kool M, Pomeroy SL, Gupta N, Phillips J, Huang A, Tabori U, Hawkins C, Malkin D, Kongkham PN, Weiss WA, Jabado N, Rutka JT, Bouffet E, Korbel JO, Lupien M, Aldape KD, Bader GD, Eils R, Lichter P, Dirks PB, Pfister SM, Korshunov A, Taylor MD: Epigenomic alterations define lethal CIMP-positive ependymomas of infancy. Nature 506:445-450, 2014
36. Merchant TE, Li C, Xiong X, Kun LE, Boop FA, Sanford RA: Conformal radiotherapy after surgery for paediatric ependymoma: A prospective study. Lancet Oncology 10:258-266, 2009
37. Nazar GB, Hoffman HJ, Becker LE, Jenkin D, Humphreys RP, Hendrick EB: Infratentorial ependymomas in childhood: Prognostic factors and treatment. J Neurosurg 72:408-417, 1990
38. Ostrom QT, Blank PM de, Kruchko C, Petersen CM, Liao P, Finlay JL, Stearns DS, Wolff JE, Wolinsky Y, Letterio JJ, Barnholtz-Sloan JS: Alex's Lemonade Stand Foundation Infant and Childhood Primary Brain and Central Nervous System Tumors Diagnosed in the United States in 2007-2011. Neuro Oncol 16 Suppl 10: x1-x36, 2015
39. Pajtler KW, Mack SC, Ramaswamy V, Smith CA, Witt H, Smith A, Hansford JR, Hoff K von, Wright KD, Hwang E, Frappaz D, Kanemura Y, Massimino M, Faure-Conter C, Modena P, Tabori U, Warren KE, Holland EC, Ichimura K, Giangaspero F, Castel D, Deimling A von, Kool M, Dirks PB, Grundy RG, Foreman NK, Gajjar A, Korshunov A, Finlay J, Gilbertson RJ, Ellison DW, Aldape KD, Merchant TE, Bouffet E, Pfister SM, Taylor MD: The current consensus on the clinical management of intracranial ependymoma and its distinct molecular variants. Acta Neuropathologica 133:5-12, 2017
40. Pajtler KW, Witt H, Sill M, Jones DTW, Hovestadt V, Kratochwil F, Wani K, Tatevossian R, Punchihewa C, Johann P, Reimand J, Warnatz HJ, Ryzhova M, Mack S, Ramaswamy V, Capper D, Schweizer L, Sieber L, Wittmann A, Huang Z, van Sluis P, Volckmann R, Koster J, Versteeg R, Fults D, Toledano H, Avigad S, Hoffman LM, Donson AM, Foreman N, Hewer E, Zitterbart K, Gilbert M, Armstrong TS, Gupta N, Allen JC, Karajannis MA, Zagzag D, Hasselblatt M, Kulozik AE, Witt O, Collins VP, Hoff K von, Rutkowski S, Pietsch T, Bader G, Yaspo ML, Deimling A von, Lichter P, Taylor MD, Gilbertson R, Ellison DW, Aldape K, Korshunov A, Kool M, Pfister SM: Molecular classification of ependymal tumors across all CNS compartments, histopathological grades, and age groups. Cancer Cell 27:728-743, 2015
41. Palma L, Celli P, Mariottini A, Zalaffi A, Schettini G: The importance of surgery in supratentorial ependymomas. Long-term survival in a series of 23 cases. Childs Nerv Syst 16: 170-175, 2000
42. Parker M, Mohankumar KM, Punchihewa C, Weinlich R, Dalton JD, Li Y, Lee R, Tatevossian RG, Phoenix TN, Thiruvenkatam R, White E, Tang B, Orisme W, Gupta K, Rusch M, Chen X, Li Y, Nagahawhatte P, Hedlund E, Finkelstein D, Wu G, Shurtleff S, Easton J, Boggs K, Yergeau D, Vadodaria B, Mulder HL, Becksfort J, Becksford J, Gupta P, Huether R, Ma J, Song G, Gajjar A, Merchant T, Boop F, Smith AA, Ding L, Lu C, Ochoa K, Zhao D, Fulton RS, Fulton LL, Mardis ER, Wilson RK, Downing JR, Green DR, Zhang J, Ellison DW, Gilbertson RJ: C11 or f95-RELA fusions drive oncogenic NF-κB signalling in ependymoma. Nature 506:451-455, 2014

43. Perilongo G, Massimino M, Sotti G, Belfontali T, Masiero L, Rigobello L, Garrè L, Carli M, Lombardi F, Solero C, Sainati L, Canale V, del Prever AB, Giangaspero F, Andreussi L, Mazza C, Madon E: Analyses of prognostic factors in a retrospective review of 92 children with ependymoma: Italian Pediatric Neuro-Oncology Group. Med Pediatr Oncol 29:79-85, 1997
44. Pfister S, Hartmann C, Korshunov A: Histology and molecular pathology of pediatric brain tumors. Journal of Child Neurology 24:1375-1386, 2009
45. Pollack IF, Gerszten PC, Martinez AJ, Lo KH, Shultz B, Albright AL, Janosky J, Deutsch M: Intracranial ependymomas of childhood: Long-term outcome and prognostic factors. Neurosurgery 37:655-666; discussion 666-667, 1995
46. Purdy E, Johnston DL, Bartels U, Fryer C, Carret A-S, Crooks B, Eisenstat DD, Lafay-Cousin L, Larouche V, Wilson B, Zelcer S, Silva M, Bouffet E, Keene D, Strother DR: Ependymoma in children under the age of 3 years: A report from the Canadian Pediatric Brain Tumour Consortium. Journal of Neuro-oncology 117:359–364, 2014
47. Robertson PL, Zeltzer PM, Boyett JM, Rorke LB, Allen JC, Geyer JR, Stanley P, Li H, Albright AL, McGuire-Cullen P, Finlay JL, Stevens KR, Milstein JM, Packer RJ, Wisoff J: Survival and prognostic factors following radiation therapy and chemotherapy for ependymomas in children: A report of the Children's Cancer Group. J Neurosurg 88:695-703, 1998
48. Rogers HA, Kilday JP, Mayne C, Ward J, Adamowicz-Brice M, Schwalbe EC, Clifford SC, Coyle B, Grundy RG: Supratentorial and spinal pediatric ependymomas display a hypermethylated phenotype which includes the loss of tumor suppressor genes involved in the control of cell growth and death. Acta Neuropathologica 123:711-725, 2012
49. Rousseau P, Habrand JL, Sarrazin D, Kalifa C, Terrier-Lacombe MJ, Rekacewicz C, Rey A: Treatment of intracranial ependymomas of children: review of a 15-year experience. International Journal of Radiation Oncology, Biology, Physics 28:381-386, 1994
50. Rudà R, Gilbert M, Soffietti R: Ependymomas of the adult: Molecular biology and treatment. Current Opinion in Neurology 21:754-761, 2008
51. Rushing EJ, Cooper PB, Quezado M, Begnami M, Crespo A, Smirniotopoulos JG, Ecklund J, Olsen C, Santi M: Subependymoma revisited: Clinicopathological evaluation of 83 cases. Journal of Neuro-Oncology 85:297-305, 2007
52. Sartor EA, Wen PY: Adjuvant treatments for ependymomas. Journal of Neurosurgical Sciences 62:71-77, 2018
53. Scheithauer BW: Symptomatic subependymoma. Report of 21 cases with review of the literature. Journal of Neurosurgery 49:689-696, 1978
54. Sutton LN, Goldwein J, Perilongo G, Lang B, Schut L, Rorke L, Packer R: Prognostic factors in childhood ependymomas. Pediatric Neurosurgery 16:57-65, 1990
55. Tamburrini G, D'Ercole M, Pettorini BL, Caldarelli M, Massimi L, Di Rocco C: Survival following treatment for intracranial ependymoma: A review. Childs Nerv Syst 25:1303-1312, 2009
56. Taylor MD, Poppleton H, Fuller C, Su X, Liu Y, Jensen P, Magdaleno S, Dalton J, Calabrese C, Board J, Macdonald T, Rutka J, Guha A, Gajjar A, Curran T, Gilbertson RJ: Radial glia cells are candidate stem cells of ependymoma. Cancer Cell 8:323-335, 2005
57. Venkatramani R, Ji L, Lasky J, Haley K, Judkins A, Zhou S, Sposto R, Olshefski R, Garvin J, Tekautz T, Kennedy G, Rassekh SR, Moore T, Gardner S, Allen J, Shore R, Moertel C, Atlas M, Dhall G, Finlay J: Outcome of infants and young children with newly diagnosed ependymoma treated on the "Head Start" III prospective clinical trial. Journal of Neuro-oncology 113:285-291, 2013
58. Vera-Bolanos E, Aldape K, Yuan Y, Wu J, Wani K, Necesito-Reyes MJ, Colman H, Dhall G, Lieberman FS, Metellus P, Mikkelsen T, Omuro A, Partap S, Prados M, Robins HI, Soffietti R, Wu J, Gilbert MR, Armstrong TS: Clinical course and progression-free survival of adult intracranial and spinal ependymoma patients. Neuro-oncology 17:440-447, 2015
59. Villano JL, Parker CK, Dolecek TA: Descriptive epidemiology of ependymal tumours in the United States. British Journal of Cancer 108:2367-2371, 2013
60. Vitanza NA, Partap S: Pediatric ependymoma. Journal of Child Neurology 31:1354-1366, 2016
61. Wang H, Zhang S, Rehman SK, Zhang Z, Li W, Makki MS, Zhou X: Clinicopathological features of myxopapillary ependymoma. Journal of Clinical Neuroscience 21:569-573, 2014
62. Wani K, Armstrong TS, Vera-Bolanos E, Raghunathan A, Ellison D, Gilbertson R, Vaillant B, Goldman S, Packer RJ, Fouladi M, Pollack I, Mikkelsen T, Prados M, Omuro A, Soffietti R, Ledoux A, Wilson C, Long L, Gilbert MR, Aldape K: A prognostic gene expression signature in infratentorial ependymoma. Acta Neuropathologica 123:727-738, 2012
63. Witt H, Mack SC, Ryzhova M, Bender S, Sill M, Isserlin R, Benner A, Hielscher T, Milde T, Remke M, Jones DTW, Northcott PA, Garzia L, Bertrand KC, Wittmann A, Yao Y, Roberts SS, Massimi L, van Meter T, Weiss WA, Gupta N, Grajkowska W, Lach B, Cho Y-J, Deimling A von, Kulozik AE, Witt O, Bader GD, Hawkins CE, Tabori U, Guha A, Rutka JT, Lichter P, Korshunov A, Taylor MD, Pfister SM: Delineation of two clinically and molecularly distinct subgroups of posterior fossa ependymoma. Cancer Cell 20:143-157, 2011
64. Wu J, Armstrong TS, Gilbert MR: Biology and management of ependymomas. Neuro-oncology 18:902-913, 2016
65. Yuh EL, Barkovich AJ, Gupta N: Imaging of ependymomas: MRI and CT. Childs Nerv Syst 25:1203-1213, 2009