Turkiye Parazitol Derg 2021;45(2):95-100
DOI: 10.4274/tpd.galenos.2021.14622

Yerli Bir Kala-Azar Hastasından İzole Edilen *Leishmania donovani/L. infantum* Hibridinin Karakterizasyonu: *In vivo* Modele Ait Ön Bulgular

Characterisation of the Leishmania donovani/L. infantum Hybrid Isolated from an Autochothonous Kala-Azar Patient: Preliminary Results of an In Vivo Model

Özgür Kurt[1], Nesteren Mansur Özen[2], Elif Merve Aydın[2], Deniz Ece Kaya[3], Cavit Kerem Kayhan[4], Sinem Öktem Okullu[1], Ümit İnce[4,5], Fadile Yıldız Zeyrek[6]

[1]Acıbadem Mehmet Ali Aydınlar Üniversitesi Tıp Fakültesi, Tıbbi Mikrobiyoloji Anabilim Dalı, İstanbul, Türkiye
[2]Acıbadem Mehmet Ali Aydınlar Üniversitesi Sağlık Bilimleri Enstitüsü, Medikal Biyoteknoloji Anabilim Dalı, İstanbul, Türkiye
[3]Acıbadem Mehmet Ali Aydınlar Üniversitesi Sağlık Bilimleri Enstitüsü, Biyoistatistik ve Biyoinformatik Anabilim Dalı, İstanbul, Türkiye
[4]Acıbadem Sağlık Grubu, Maslak Hastanesi, Patoloji Kliniği, İstanbul, Türkiye
[5]Acıbadem Mehmet Ali Aydınlar Üniversitesi Tıp Fakültesi, Tıbbi Patoloji Anabilim Dalı, İstanbul, Türkiye
[6]Harran Üniversitesi Tıp Fakültesi, Tıbbi Mikrobiyoloji Anabilim Dalı, Şanlıurfa, Türkiye

Cite this article as: Kurt Ö, Mansur Özen N, Aydın EM, Kaya DE, Kayhan CK, Öktem Okullu S, İnce Ü, Yıldız Zeyrek F. Characterisation of the *Leishmania donovani/L. infantum* Hybrid Isolated from an Autochothonous Kala-Azar Patient: Preliminary Results of an *In vivo* Model. Turkiye Parazitol Derg 2021;45(2):95-100.

ÖZ

Amaç: Bu çalışmada, Manisa'da tedavi gören bir viseral leishmaniasis hastasından izole edilen ve *Leishmania*'lara özgü *ITS-1, hsp70* ve *cpb* gen bölgelerine yönelik analizlerle *Leishmania donovani/L. infantum* hibridi olduğu gösterilen etkenin karakterizasyonuna yönelik *in vivo* deneyler sunulmakta olup, ilk sonuçlar *L. donovani* ve *L. infantu*m'un referans suşlarıyla karşılaştırılmaktadır.
Yöntemler: Çalışma için, 25-30 gr ağırlığında dişi Balb/C fareler ile (her biri 16'şar fare içeren) üç farklı çalışma grubu (ÇG) ve 8 fareden oluşan bir kontrol grubu oluşturulmuştur. Sıvı azottaki referans *L. donovani* (MHOM/IN/1980/DD8), *L. infantum* (MHOM/TN/1980/IP1) suşlarla *L. donovani/L. infantum* hibridi (MHOM/TR/2014/CBVL-LI/LD) çözdürülüp kültive edilmiş ve 25 °C'de inkübe edilmiştir. Üç suşa ait $1x10^8$/mL promastigot, 15 (mikrolitre; µL) dozda ÇG'deki farelerin kuyruk venlerine uygulanmıştır. Fareler sakrifiye edildikten sonra çıkarılan karaciğer ve dalak dokuları immünolojik, immünohistokimyasal ve patolojik testler için saklanmıştır.
Bulgular: Farelerin karaciğer ve dalak dokularında enfeksiyon varlığı, hem özgül ELISA testiyle hem de NNN besiyerinde karaciğer ve dalak dokularından *Leishmania* promastigotlarının üretilmesiyle gösterilmiştir. Bununla birlikte, karaciğer ve dalaklardan hazırlanan "touch biyopsi" yaymaları incelendiğinde, hiçbir grupta *Leishmania* amastigotlarına rastlanmamıştır. Ayrıca VL'ye bağlı doku hasarını saptamak için yapılan immünohistokimyasal boyamalarda (IL-9, CD-117, anti-MBP, CD163, CD4, CD8 ve CD31) hiçbir grupta doku hasarına yönelik bir bulgu elde edilmemiştir.
Sonuç: Edinilen sonuçlar, hibrid Leishmania ve referans *L. donovani* ve *L. infantum* suşlarının ÇG'deki Balb/C farelerinin karaciğer ve dalaklarına ulaştığını, ancak patolojik bir etki oluşmadığını göstermektedir. Bununla birlikte, bu üç *Leishmania* izolatının, başka bir çalışma için aynı tür farelerin deri altlarına uygulandığında deride lezyon oluşturduğu belirlenmiştir. Projeye ait deneyler tamamlanıp sonuçların elde edilmesinin ardından bu çalışmada sunulan bulgular yeniden değerlendirilecektir.
Anahtar Kelimeler: *Leishmania* sp., hibrid, Kala-Azar, Türkiye, deney hayvanı modeli

ABSTRACT

Objective: In the present study, preliminary outcomes of the *in vivo* assessment of a *Leishmania donovani/L. infantum* hybrid isolated from a hospitalised patient with visceral leishmaniasis in Manisa and identified through analysis of the *Leishmania*-specific *ITS-1*, *hsp70* and *cpb* gene regions are presented in comparison with reference strains of *L. donovani* and *L. infantum*.

Geliş Tarihi/Received: 08.02.2021 **Kabul Tarihi/Accepted:** 20.04.2021

Yazar Adresi/Address for Correspondence: Özgür Kurt, Acıbadem Mehmet Ali Aydınlar Üniversitesi Tıp Fakültesi, Tıbbi Mikrobiyoloji Anabilim Dalı, İstanbul, Türkiye
Tel/Phone: +90 532 686 10 88 **E-Posta/E-mail:** ozgur.kurt@acibadem.edu.tr **ORCID ID:** orcid.org/0000-0001-5575-588X

©Telif hakkı 2021 Türkiye Parazitoloji Derneği - Makale metnine www.turkiyeparazitolderg.org web sayfasından ulaşılabilir.
©Copyright 2021 Turkish Society for Parasitology - Available online at www.turkiyeparazitolderg.org

Türkiye PARAZİTOLOJİ Dergisi

Methods: Three different study groups [(SG); n=16 mice each] and a control group (n=8 mice) were established with female Balb/C mice weighing 25-30 g. Reference *L. donovani* (MHOM/IN/1980/DD8), reference *L. infantum* (MHOM/TN/1980/IP1) and a *L. donovani/L. infantum* hybrid (MHOM/TR/2014/CBVL-LI/LD), stored in liquid nitrogen, were thawed, cultured and incubated at 25 °C. A 15-µL dose of $1x10^8$/mL promastigotes of three strains was applied to the tail veins of mice in the SG. After the mice were sacrificed, the liver and spleen tissues were removed and stored for immunological, immunohistochemical and pathological analyses.

Results: The presence of infection in the liver and spleen tissues of mice was detected both by a specific enzyme-linked immunosorbent assay test and from the recovery of *Leishmania* promastigotes from liver and spleen tissues in NNN medium. However, *Leishmania* amastigotes were not observed in the touch biopsy smears of livers or spleens in either of the SGs. In addition, no evidence of tissue damage was identified in the SGs after immunohistochemical staining (with antibodies against IL-9, CD-117, MBP, CD163, CD4, CD8 and CD31).

Conclusion: The obtained results show that hybrid *Leishmania* and reference *L. donovani* and *L. infantum* strains reached the liver and spleens of Balb/C mice in SGs but were of no pathological consequence. Yet, these three *Leishmania* isolates caused skin lesions when applied subcutaneously in Balb/C mice in another study. The findings presented in this study will be reassessed upon completion of the project, once the final results are obtained.

Keywords: *Leishmania* sp., hybrid, Kala-Azar, Turkey, animal model

GİRİŞ

İnsanlara Eski Dünya'da *Phlebotomus* sp., Yeni Dünya'da ise *Lutzomyia* sp. cinsi dişi yakarcaların ısırmasıyla bulaşan ve *Leishmania* cinsi kamçılı protozoonların neden olduğu leishmaniasis, klinikte kendini deri (kutanöz), iç organ (viseral) veya deri ve mukoza (mukokutanöz) tutulumuyla gösteren paraziter bir hastalıktır (1). Kala-Azar ya da diğer adıyla viseral leishmaniasis (VL) hastalarında karaciğer ve dalağın yoğun parazit tutulumu nedeniyle büyüdüğü, ayrıca çeşitli semptom ve bulgular ortaya çıktığı, tanı ve tedavinin geciktiği olgularda klinik tablonun ağırlaşıp ölümle sonuçlanabildiği gözlenebilmektedir (1,2). Nitekim Dünya Sağlık Örgütü leishmaniasis'i, iç organ tutulumunda ölümcül olabilmesi ve tüm dünyada yaygın enfeksiyona neden olup geniş kitleleri risk altında tutması nedeniyle öncelikli enfeksiyonlar arasında saymaktadır (3). Ülkemizin de içinde yer aldığı Eski Dünya olarak tanımlanan bölgelerde VL *L. donovani* ve *L. infantum* türleriyle ortaya çıkmaktadır (4,5). Son yıllarda dünyanın farklı bölgelerinde yürütülen çalışmalarda, *Leishmania* türlerinin vektörlerinin dağılımındaki coğrafi değişikliklere ve değişen doğa koşullarına uyum için kendi aralarında genetik madde alışverişi yapabildikleri gösterilmiştir (6-8). Örneğin, *L. infantum/L. major* hibridlerinin yaşam döngülerini doğada yaygın bulunan ve insan enfeksiyonlarına sık yol açan *Phlebotomus papatasi*'de tamamlayabildiği, oysa *L. infantum*'un tek başına *P. papatasi*'ye yerleşemediği gözlenirken *L. braziliensis/L. peruviana* hibridlerinin doğaya daha iyi uyum sağladığı ve sağkalım oranlarının arttığı bildirilmiştir (9-11). Hibridleşen *Leishmania*'ların yeni vektörlere ulaşmasıyla daha yaygın coğrafyalarda insan enfeksiyonlarına yol açabileceği gibi, insanlarda tedaviye dirençli, deriden iç organlara yayılım gösterebilen ağır klinik tablolar oluşmasından da endişe edilmektedir (9). Nitekim son yıllarda, dünyada ve ülkemizde hibrid *Leishmania* izolatları vektörlerden olduğu kadar hastalardan da izole edilmeye başlanmıştır (7,11-13). Bu nedenle, özellikle klinik olgulardan izole edilen ve hibrid olduğu saptanan *Leishmania* türlerinin ayrıntılı moleküler, genomik ve proteomik araştırmalarla karakterize edilmesi, epidemiyolojik açıdan toplum sağlığı açısından taşıdıkları riskin ortaya konulabilmesi için önem taşımaktadır.

Leishmaniasis ile ilgili çalışmalarda farklı hayvan modelleri üzerinde enfeksiyonun klinik etkileri değerlendirilebilmekte, patogenez, immün cevap ve tedavi yanıtı konularında çalışmalar yürütülebilmektedir. *Leishmania* parazitlerinin canlı dokulardaki patojen etkilerinin Balb/C fareler gibi deney hayvanı modellerinde oluşturduğu histopatolojik değişikliklerle izlenmesinin, klinik tablonun ciddiyetini tahmin etmede yararlı olduğu bildirilmektedir (14,15). Leishmaniasis sonrası parazitlerin konak dokusundaki yerleşimi ve neden oldukları histopatolojik değişimler farklı çalışmalarda immünohistokimyasal yöntemler kullanılarak gösterilmiştir. Karaciğer ve dalak dokularındaki amastigotların boyanması ile doku yoğunlukları, karaciğerde parazite karşı gelişen granulomların oluşumu, genişlikleri, bazı yüzey proteinlerinin boyanması ile de hücre tiplerinin analizi mümkün olabilmektedir (15). Ayrıca, farklı *Leishmania* türleriyle oluşan enfeksiyona bağlı yapısal değişiklikler de (örneğin, dalak dokusundaki damarlaşma veya bozunmalar) bu yöntemle incelenebilmektedir (16). Nitekim, Balb/C farelerde enfeksiyonun başlangıcından 4. haftaya kadar olan sürede karaciğerde parazit artışı görülüp sonraki günlerde azalmaktayken dalak dokusunda ise parazit varlığının 4. haftadan sonra da uzun bir süre devam ettiği gözlenmiştir. Ayrıca, Balb/C farelerde parazite özgü dalak CD4+ T ve CD8+ T-hücrelerini içeren hücresel immün yanıt ve karaciğerdeki granülom oluşumu ile viseral enfeksiyonun kontrol altına alındığı belirlenmiştir (17-19).

Fare modelinde enfeksiyona bağlı organlardaki patolojik değişikliklerin tanımlanıp sınıflandırılmasında hematoksilen-eozin boyalı doku kesitlerinin puanlanmasının mümkün olduğu bildirilmektedir (15). Karaciğerdeki yapısal değişiklikler; lezyonda granülom oluşumu, bölgeye göç eden immün hücreler ve dokunun bozunması üzerinden; dalaktaki yapısal değişiklikler ise lenfoid atropi olması veya lenfoid reaktivite düzeyi üzerinden 0-3 aralığında derecelendirilebilmektedir (20).

Ülkemizde bir VL hastasından izole edilen ve yapılan ileri testlerle *L.donovani/L.infantum* hibridi olduğu belirlenen parazitin geniş çaplı karakterizasyonunun amaçlandığı bir TÜBİTAK projesi kapsamındaki bu çalışmada; *L. donovani/L. infantum* hibridinin *L. donovani* ve *L. infantum* referans suşlarıyla karşılaştırıldığı *in vivo* testler ve bunlarla ilişkili patolojik ve immünohistokimyasal incelemelerin sonuçları sunulmaktadır.

YÖNTEMLER

Olgu

Çalışma, Manisa'da yaşayan, 28 yaşındaki bir erkek hastadan izole edilen ve yapılan gerçek zamanlı polimeraz zincir reaksiyonu sonrası erime eğrisi analizlerinde oluşan çift eğri sonrası *Leishmania donovani/L. infantum* hibridi olduğu tespit edilen "MHOM/TR/2014/CBVL-LI/LD" kodlu suş ile yürütülmüştür. Aile sağlığı merkezine üşüme titreme, yüksek ateş, gece terlemesi, halsizlik ve kas ağrısı yakınmalarıyla başvuran ve üst solunum

yolu enfeksiyonuna yönelik tedavi verilen hastanın 1 hafta sonra yüksek ateşinin geçmemesi üzerine hastaneye yatırılması kararlaştırılmıştır. Burada yapılan incelemelerde hastada hepatosplenomegali (bilgisayarlı tomografide dalak 18,5 cm, karaciğer 18 cm) ve pansitopeni (lökosit 2,600/mm^3; hemoglobin 9,7 g/dL; trombosit 62.000/mm^3) geliştiği belirlenmiştir. Hastanın kemik iliği ve lenf bezi aspirasyon sıvılarından hazırlanan Giemsa ile boyalı preparatlarda *Leishmania* amastigotları saptanmış, NNN besiyerine ekilen aspirasyon sıvılarında da 6. günden itibaren *Leishmania* promastigotları görülmüştür. Bunun üzerine hastaya tedavi başlanmış ve kültürde çoğaltılan *Leishmania*'lar sıvı azotta -196 °C'ye kaldırılmıştır.

Kültür

Hibrid suş (MHOM/TR/2014/CBVL-LI/LD), karşılaştırma amacıyla kullanılacak referans *Leishmania donovani* (MHOM/IN/1980/DD8) ve *L. infantum*'un suşu (MHOM/TN/1980/IP-1) ile birlikte sıvı azottan çıkarılarak tarif edildiği şekilde çözdürülmüş (21) ve NNN besiyerine ekilmiştir. Üreme ilk olarak burada gerçekleştikten sonra kültürler çok sayıda promastigot eldesi için %10 fetal buzağı serumu içeren Rosswell Park Memorial Institute-1,640 besiyerine aktarılmıştır. Bu besiyerine ayrıca %1 penisilin-streptomisin (penisilin, 10,000 units/mL-streptomisin, 10 mg/mL) ve %0,2 gentamisin (gentamicin, 50 mg/mL) eklenmiştir. Ekim sonrası kültürler 25 °C'lik etüvde inkübe edilmiştir.

Çalışma Gruplarının Oluşturulması

In vivo VL modeli oluşturabilmek için, etik kurul onayı sonrası (ACU-HADYEK 2018/09) Acıbadem Mehmet Ali Aydınlar Üniversitesi Deney Hayvanları Araştırma Merkezi'nde dişi, 5-7 haftalık ve 20-25 gr ağırlığında toplam 56 Balb/C fare ile çalışma yapılmıştır. Bu farelerin (*Leishmania infantum* grubu, *Leishmania donovani* grubu ve *L. infantum/L. donovani* hibrid grubunda 16'şar fare olmak üzere) toplam 48'i çalışma gruplarında, 8'i ise kontrol grubuna alınmış, deneylerin sonuna kadar *ad libitum* beslenmişlerdir.

Farelerin Enfekte Edilmesi

Kültürde çoğaltılmış üç farklı suşa ait *Leishmania* promastigotları, son konsantrasyon 1x10^8 promastigot/mL olacak şekilde hazırlanmış ve çalışma gruplarındaki farelerin kuyruk venlerine 15 µL uygulanmıştır. Tüm fareler enjeksiyon sonrası VL'ye bağlı beklenen olası değişiklikler (örneğin; kilo kaybı, tüylerde dökülme, hareketlerde yavaşlama) yönünden izlenmiştir. Ayrıca, enfeksiyonun farelerde yerleştiğini gösterebilmek amacıyla çalışmanın 21. günü farelerden kan alınıp 4 °C ve 3,000 RPM'de 10 dakika santrifüjlenmiş ve özgün *Leishmania* IgG ELISA kiti (Qualitative Mouse *Leishmania* antibody IgG ELISA Kit, MyBioSourceTM) ile araştırılmıştır.

Farelerin Sakrifiye Edilmesi

Enfeksiyonun 21. günü alınan kan örneklerinden yapılan ELISA testiyle farelerin enfekte olduğu tespit edildikten sonra tüm farelerin yarısı enfeksiyonun karaciğerde en yüksek seviyeye ulaştığı 30. günde ve daha sonra 60. günde karbonmonoksit koklatma yöntemiyle sakrifiye edilmiştir (14,15). Sakrifikasyondan hemen önce farelerin kalplerinden 0,1 mL kan alınıp saklanmış, sakrifikasyon sonrası ise tüm farelerin dalak ve karaciğerleri diseke edilerek proje kapsamındaki diğer testler için (immünohistokimya, DNA ve RNA izolasyonu ve akışlı sitometri çalışmaları) kullanılmak üzere parçalanarak ayrılmıştır. Çalışma grubundaki farelerin karaciğer ve dalaklarında parazit varlığını göstermek için, bu organlardan ayrıca örnekler alınarak NNN besiyerine ekilmiş ve besiyerleri 25 °C'lik etüvde inkübe edilmiştir.

İmmünohistokimya Çalışmaları İçin Dokuların Alınması

İmmünohistokimya çalışmalarında kullanılmak için çalışmanın 30. ve 60. günlerinde sakrifiye edilen toplam 56 farenin her birinden 20 mg dalak doku parçası ve 35 mg karaciğer doku parçası, %10 formol içeren steril biyopsi kapları içerisine konulmuştur.

İmmünohistokimyasal Analizlerin Yapılması

Sakrifiye edilen farelerin karaciğer ve dalaklarından "touch biopsy" ile yaymalar hazırlanmış, enfeksiyona bağlı patolojik değişikliklerin gruplarda karşılaştırmalı tespiti için immünohistokimyasal boyalarla boyanması gerçekleştirilip histopatolojik incelemeler yapılmıştır. Her bir farenin karaciğer ve dalak dokularından alınan örnekler rutin histopatolojik inceleme için hazırlanmış, rutin hematoksilen eozin boyası uygulanarak değerlendirilmiştir.

Karaciğer ve dalakta oluşan yapısal değişikliklerin değerlendirilmesinde, önceki bir makalede (15) kullanılan ve Tablo 1'de gösterilen puanlama dikkate alınmıştır.

Dokularda VL'ye bağlı oluşan hasarın derecesini ve niteliklerini ortaya koyabilmek ve fibrozis gelişimi yönünden değerlendirmek için histokimyasal olarak masson trikrom boyası; immünohistokimyasal olarak interlökin-9; enflamatuvar hücre tiplerinden mast hücrelerine yönelik CD117, eozinofiller için anti-MBP, monosit-makrofajlar için CD163, T lenfositler için CD4 ve CD8, endotel hücreleri için CD31 uygulanmıştır.

Tablo 1. Karaciğer ve dalakta oluşan yapısal değişikliklere ait puanlama

Organ	Yapısal değişiklik	Puan
Karaciğer	Karaciğerde lezyon olmaması	0
	İmmün hücrelerin bölgeye göç edip enflamasyona neden olması	1-3*
Dalak	Lenfoid atrofi olması	0
	Lenfoid reaktivite varlığı	1-3*

*İncelenen mikroskop sahasındaki immün hücrelerin karaciğer ve dalak hücreleri üzerindeki tutulum yoğunluğuna göre aşağıdaki puanlama planlanmıştır
1 puan: Hafif tutulum (%1-20)
2 puan: Orta tutulum (%20-50)
3 puan: İleri tutulum (>%50)

İstatistiksel Analiz

Çalışma kapsamında sonuçların yorumlanması için istatistiksel analiz gerekmediğinden herhangi bir yönteme başvurulmamıştır.

Etik Kurul Onayı

Bu çalışma, Acıbadem Mehmet Ali Aydınlar Üniversitesi Deney Hayvanları Etik Kurulu'nun 18.01.2018 tarihli ve HDK 2018/09 nolu kararı uyarınca etik açıdan uygun bulunmuştur. Çalışma için hasta önceden bilgilendirilmiş ve onayı alınmıştır.

BULGULAR

Yapılan patolojik incelemelerde; hibrid suş, *L. infantum* ya da *L. donovani* ile enfekte farelerin hiçbirinde dalak ya da

karaciğerinde makroskopik bir patolojiye (örneğin, boyutlarda genişleme) rastlanmadığı bildirilmiştir. "touch biopsy" sonrası yapılan mikroskobik incelemelerde de, karaciğerde ya da dalakta hematoksilen-eozin boyama sonrası *Leishmania* amastigotlarına yine hiçbir grupta rastlanılmamıştır (Şekil 1).

Masson trikrom boyası ile yapılan incelemelerde, hibrid suş, *L. infantum* ya da *L. donovani* ile enfekte farelerin hiçbirinin dalak ya da karaciğer dokularında fibrozis gelişimi yönünden herhangi bir bulgu gözlenmemiştir. İç organ tutulumunu göstermek amacıyla yapılan immünohistokimyasal testlerle de deney grubundaki farelerin hiçbirinde patoloji yönünden anlamlı bir boyanmaya rastlanılmamış, tüm değerlendirmelerde puanlama sıfır olarak belirtilmiştir (Şekil 2-4).

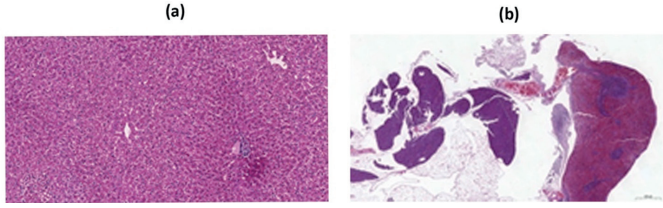

Şekil 1. *L. donovani/L.infantum* hibridiyle enfekte edilen deney hayvanlarının karaciğer (a) ve dalak (b) kesitleri (Hematoksilen eozin boyası)

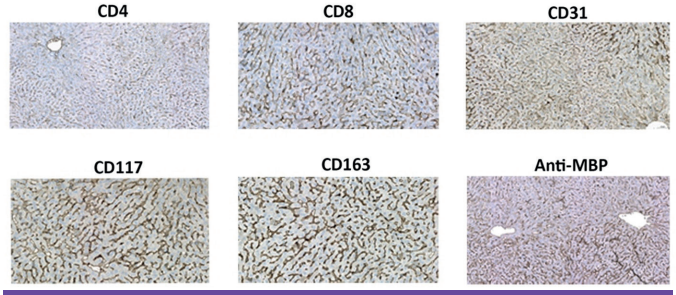

Şekil 2. *L. donovani/L.infantum* hibridiyle enfekte edilen deney hayvanlarının karaciğer dokularında yapılan immünohistokimyasal testlerin sonuçları

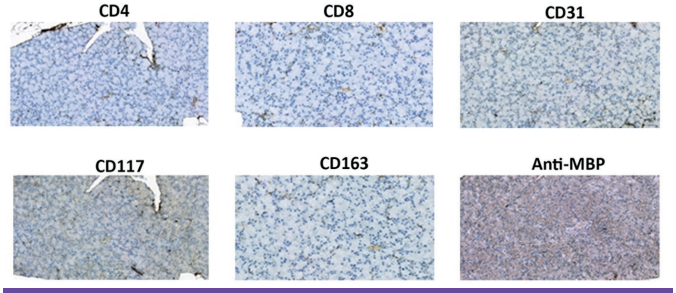

Şekil 3. *L. donovani/L.infantum* hibridiyle enfekte edilen farelerin dalak dokularında yapılan immünohistokimyasal testlerin sonuçları

TARTIŞMA

Leishmaniasis, ülkemizin de içinde olduğu tropikal ve subtropikal iklim kuşağındaki ülkelerde önemli halk sağlığı sorunlarından biri olmaya devam etmektedir. Değişen çevre koşullarına uyum sürecinde *Leishmania* türleri arasında genetik madde alışverişine bağlı hibrid türler oluştuğu dünyanın farklı bölgelerinden

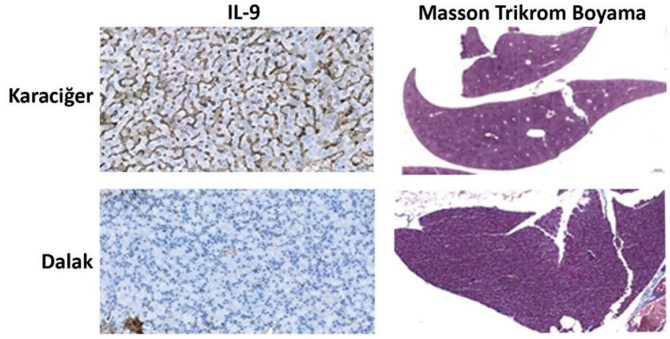

Şekil 4. *L. donovani/L.infantum* hibridiyle enfekte edilen deney hayvanlarının karaciğer ve dalak dokularında IL-9 testi ve Masson trikrom boyama bulguları

bildirilmektedir (6,7). Hibrid türlerin tanı yöntemleriyle saptanamayan ve/veya tedaviye yanıt vermeyen ağır klinik tablolara yol açma riski nedeniyle saptanıp araştırılmalıdır (3,9).

VL büyük oranda *L. donovani* ve *L. infantum*'un etken olduğu ve hastalara etkin tedavi uygulanmadığında ölümcül olabilen bir enfeksiyondur. Tüm dünyada görülen olguların %90'ının Bangladeş, Brezilya, Hindistan, Nepal ve Sudan'da görüldüğü bildirilmekte, ülkemizde de halk sağlığını tehdit edecek salgınlara yol açabileceği belirtilmektedir (1-3). Enfeksiyon sırasında *Leishmania* amastigotlarının dalak ve karaciğerden başlayarak iç organların mononükleer fagositer hücrelerine yayıldığı gözlenmektedir (22).

Hastalarda VL patogenezi ve oluşan immün yanıt ile ilgili çok sayıda bilinmeyen nokta bulunmaktadır. Bu yöndeki araştırmalar için deney hayvanı modelleri oluşturulmakta, bunun için kolayca sağlanabilen fareler sıklıkla tercih edilmektedir (8,23). Ayrıca, aynı türden olan fareler genetik olarak özdeş olduklarından farelerle çalışarak nesiller boyu genetik veri toplayıp belirli bir fenotipe yönelik karakterizasyon yapmak da mümkün olabilmektedir (8). Yine de VL çalışmaları için geliştirilmiş farklı hayvan modelleri olmakla birlikte, bunların hiçbirinin insandaki enfeksiyonu başarıyla taklit edebildiği söylenememektedir; deney hayvanları ile oluşturulan modellerden alınacak sonuçların insanlarda ortaya çıkan klinik tabloyla uyumlu olmayabileceği de unutulmamalıdır (4,24).

Deney hayvanlarında VL modeli oluşturmanın hayvanın cinsine, genetik alt yapısına, verilen parazit miktarın ve uygulama yoluna bağlı olabileceği belirtilmektedir (1,3). Balb/C farelerde VL modeli oluştururken organa özgü bir immün yanıt oluştuğu bildirilmektedir (8,17). Enfeksiyonun ilk haftalarında parazitler karaciğerde hızla çoğalmakta, 4. haftadan sonra geliştiği bildirilen yardımcı T-hücre (Th1) cevabına bağlı olarak karaciğerdeki parazitlerin ortadan kalktığı ve re-enfeksiyona direnç geliştiği gözlenebilmektedir (8,25). Karaciğerdeki enfeksiyon sınırlılık gösterirken dalakta çok daha uzun süre kaldığı ve splenomegalinin devam ettiği tespit edilmiştir (26). Balb/C farelerde VL enfeksiyonu sırasında parazit yükü kontrol altında tutulmakla birlikte paraziteminin 8. haftada zirveye çıktığı bildirilmektedir (4). Araştırmacılar, Balb/C farelerin VL'ye ait subklinik tabloların araştırılması, enfeksiyon sırasındaki immünopatolojik değişikliklerin izlenmesi ve aşı çalışmaları için uygun olduğunu belirtmektedir (4,8). Biz de, gerek deney hayvanı laboratuvarımızda kullanabileceğimiz en uygun model olarak, gerekse immün cevabı kolayca izleyebilmek amacıyla bu çalışmada Balb/C fareler ile çalışmayı tercih ettik.

Çalışma öncesi hedefimiz, *L. donovani* ve/veya *L. infantum* ile enfekte edilmiş farelerde en azından 30. gün karaciğer ve dalaktan hazırlanan yayma preparatlarda ve/veya immünohistokimyasal analizlerde patolojik değişiklikler görmekti. Çalışmanın 60. günü karaciğerdeki patolojinin ortadan kalkmış olabileceğini, ancak dalakta süreceğini tahmin ediyorduk. Nitekim başta, çalışma gruplarındaki farelere kuyruk veninden enjekte edilen *Leishmania* promastigotlarının dalak ve karaciğere ulaştığı, gerek ELISA testiyle gerekse sakrifiye edilen hayvanlardan alınan karaciğer ve dalak dokularının kültüre eklenmesi sonrası 5. günden sonra mikroskopta görülen *Leishmania* promastigotlarıyla gösterilmişti. Bununla birlikte, deneyin 30. ve 60. günlerinde sakrifiye edilen çalışma grubundan hiçbir farede karaciğer ya da dalakta immünohistokimyasal bir patolojiye rastlanılmadı. Çalışma gruplarındaki farelere ait enjeksiyon sonrası gözlem notlarımızda da herhangi bir anormallik (örneğin; kilo kaybı, hareketlilikte azalma, tüy dökülmesi) kaydedilmemişti. Bu durum, farelerin *Leishmania*'lara karşı etkin bir Th-1 yanıtı geliştirmediğini, karaciğer ve dalakta enfeksiyonun ya hiç gelişmediğini ya da gelişip 30. günden önce iyileştiğini düşündürmektedir. Bu çalışmada kullanılan *Leishmania* suşlarıyla benzer özelliklerdeki Balb/C farelerin tümünde deri altına uygulanan aynı dozda promastigotlarla kutanöz leishmaniasis'e ait deri lezyonu oluştuğu gözlenmiştir (Kurt Ö, yayınlanmamış veri). Ayrıca, önceki çalışmalarda benzer doz ve yolla Balb/C farelerde *L. donovani* ile VL modeli oluşturulduğu da bilinmektedir (4,5,8). Üstelik yüksek doz *Leishmania* promastigotlarının farelere damar yoluyla verilmesiyle dalak ve karaciğerde uzun süreli tutulum sağlandığı da belirtilmiştir (15). İmmün cevaba yönelik deneyler tamamlandığında, karaciğer ve dalaktaki sitokin ve antikor düzeyleri üzerinden, çalışmaya ait tüm veriler birlikte tekrar değerlendirilecektir.

SONUÇ

Ülkemizde ilk kez klinikte yatan bir VL hastasından izole edilen *L. donovani/L.infantum* hibridinin karakterizasyonuna yönelik kapsamlı bir projeye ait bu ilk çalışmada, deney modeli olan Balb/C farelerde *Leishmania* suşlarının karaciğer ve dalağa ulaşabildiği ancak oluşan enfeksiyonun patolojik değişikliklere yol açmadığı gözlenmiştir. Hibrid suşun farelerde oluşturduğu immün yanıtın ölçümüne yönelik ayrıntılı testlerin tamamlanması sonrası sonuçlar daha geniş bir açıdan değerlendirilecektir.

*Etik

Etik Kurul Onayı: Bu çalışma, Acıbadem Mehmet Ali Aydınlar Üniversitesi Deney Hayvanları Etik Kurulu'nun 18.01.2018 tarihli ve HDK 2018/09 no'lu kararı uyarınca etik açıdan uygun bulunmuştur.

Hasta Onayı: Çalışma için hasta önceden bilgilendirilmiş ve onayı alınmıştır.

Hakem Değerlendirmesi: Editörler kurulu ve editörler kurulu dışında olan kişiler tarafından değerlendirilmiştir.

* * Yazarlık Katkıları

Konsept: Ö.K., Ü.İ., F.Y.Z., Dizayn: Ö.K., S.Ö.O., F.Y.Z., Veri Toplanma veya İşleme: D.E.K., S.Ö.O., E.M.A., N.M.Ö., C.K.K., Analiz veya Yorumlama: S.Ö.O., Ü.İ., Ö.K., Literatür Arama: D.E.K., S.Ö.O., M.A., N.M.Ö., Yazan: Ö.K., S.Ö.O.

Çıkar Çatışması: Yazarlar tarafından çıkar çatışması bildirilmemiştir.

Finansal Destek: Bu çalışma, TÜBİTAK tarafından desteklenen, 118S352 numaralı "Türkiye'de yerli bir viseral leishmaniasis olgusunda ilk kez tanımlanan *Leishmania donovani/L. infantum* hibridinin ayrıntılı genomik ve proteomik karakterizasyonu ile *in vivo* koşullardaki patojen etkilerinin ve oluşturduğu immün yanıtın fare modelinde *L. donovani* ve *L. infantum*'un referans suşlarıyla karşılaştırmalı analizi" isimli 1001 projesinden üretilmiş bir çalışmadır.

KAYNAKLAR

1. Özbel Y, Özensoy Töz S. Tıbbi Parazit Hastalıkları: Leishmaniosis, 2007. İzmir: Meta Basım Matbaacılık Hizmetleri.
2. Ok UZ, Balcioğlu IC, Taylan Ozkan A, Ozensoy S, Ozbel Y. Leishmaniasis in Turkey. Acta Trop 2002; 84: 43-8.
3. Burza S, Croft SL, Boelaert M. Leishmaniasis. Lancet 2018; 392: 951-70.
4. Loeuillet C, Bañuls AL, Hide M. Study of Leishmania pathogenesis in mice: experimental considerations. Parasit Vectors 2016; 9: 144.
5. Özbilgin A, Harman M, Karakuş M, Bart A, Töz S, Kurt Ö, et al. Leishmaniasis in Turkey: Visceral and cutaneous leishmaniasis caused by Leishmania donovani in Turkey. Acta Trop 2017; 173: 90-6.
6. Miles MA, Yeo M, Mauricio IL. Genetics. Leishmania exploit sex. Science 2009; 324: 187-9.
7. Conceição-Silva F, Morgado FN. *Leishmania* Spp-Host Interaction: There Is Always an Onset, but Is There an End? Front Cell Infect Microbiol 2019; 9: 330.
8. Loría-Cervera EN, Andrade-Narváez FJ. Animal models for the study of leishmaniasis immunology. Rev Inst Med Trop Sao Paulo 2014; 56: 1-11.
9. Volf P, Sadlova J. Sex in Leishmania. Science 2009; 324: 1644.
10. Ravel C, Cortes S, Pratlong F, Morio F, Dedet JP, Campino L. First report of genetic hybrids between two very divergent Leishmania species: Leishmania infantum and Leishmania major. Int J Parasitol 2006; 36: 1383-8.
11. Nolder D, Roncal N, Davies CR, Llanos-Cuentas A, Miles MA. Multiple hybrid genotypes of *Leishmania (viannia)* in a focus of mucocutaneous Leishmaniasis. Am J Trop Med Hyg 2007; 76: 573-8.
12. Garin YJ, Sulahian A, Pratlong F, Meneceur P, Gangneux JP, Prina E, et al. Virulence of *Leishmania infantum* is expressed as a clonal and dominant phenotype in experimental infections. Infect Immun 2001; 69: 7365-73.
13. Eroglu F, Koltas IS, Alabaz D, Uzun S, Karakas M. Clinical manifestations and genetic variation of *Leishmania infantum* and *Leishmania tropica* in Southern Turkey. Exp Parasitol 2015; 154: 67-74.
14. Nieto A, Domínguez-Bernal G, Orden JA, De La Fuente R, Madrid-Elena N, Carrión J. Mechanisms of resistance and susceptibility to experimental visceral leishmaniosis: BALB/c mouse versus Syrian hamster model. Vet Res 2011; 42: 39.
15. Carrión J, Nieto A, Iborra S, Iniesta V, Soto M, Folgueira C, et al. Immunohistological features of visceral leishmaniasis in BALB/c mice. Parasite Immunol 2006; 28: 173-83.
16. Yurdakul P, Dalton J, Beattie L, Brown N, Erguven S, Maroof A, et al. Compartment-specific remodeling of splenic micro-architecture during experimental visceral leishmaniasis. Am J Pathol 2011; 179: 23-9.
17. Wilson ME, Jeronimo SM, Pearson RD. Immunopathogenesis of infection with the visceralizing Leishmania species. Microb Pathog 2005; 38: 147-60.
18. Loría-Cervera EN, Sosa-Bibiano EI, Van Wynsberghe NR, Andrade-Narváez FJ. Finding a model for the study of *Leishmania (Leishmania)* mexicana infection: The Yucatan Deer mouse (*Peromyscus yucatanicus*) as a suitable option. Acta Trop 2018; 187: 158-64.