Turkiye Parazitol Derg 2021;45(4):262-7
DOI: 10.4274/tpd.galenos.2021.22931

Çorum'da Histopatolojik Olarak *Echinococcus* Tanısı Almış, Formalinle Fikse Parafine Gömülü Doku Örneklerinin Değerlendirilmesi

Evaluation of Formalin-fixed Paraffin-embedded Tissue Samples Diagnosed by Histopathology as Echinococcus in Çorum

Yılmaz Baş[1], Yunus Emre Beyhan[2], Havva Hande Keser Şahin[1], Tuğba Özçerezci[1], Dursun Karasartova[3], Ayşe Semra Güreser[3], Güven Güney[1], Ayşegül Taylan Özkan[3],[4]
[1]Hitit Üniversitesi Tıp Fakültesi, Tıbbi Patoloji Anabilim Dalı, Çorum, Türkiye
[2]Van Yüzüncü Yıl Üniversitesi Tıp Fakültesi, Tıbbi Parazitoloji Anabilim Dalı, Van, Türkiye
[3]Hitit Üniversitesi Tıp Fakültesi, Tıbbi Mikrobiyoloji Anabilim Dalı, Çorum, Türkiye
[4]TOBB Ekonomi ve Teknoloji Üniversitesi Tıp Fakültesi, Tıbbi Mikrobiyoloji Anabilim Dalı, Ankara, Türkiye

Cite this article as: Baş Y, Beyhan YE, Keser Şahin HH, Özçerezci T, Karasartova D, Güreser AS, Güney G, Taylan Özkan A. Evaluation of Formalin-fixed Paraffin-embedded Tissue Samples Diagnosed by Histopathology as *Echinococcus* in Çorum. Turkiye Parazitol Derg 2021;45(4):262-7.

ÖZ

Amaç: Bu çalışmada, hidatik kist olgularına ait formalinle fikse parafine gömülü (FFPG) doku örneklerinde *Echinococcus* spp. varlığının tespit edilmesi ve FFPG örneklerde DNA izolasyon problemlerinin tartışılması amaçlanmıştır.
Yöntemler: Hidatik kist tanısı almış 47 olguya ait FFPG örnekleri çalışmaya alındı. Olguların demografik özellikleri araştırıldı. Örneklerden mikrotom kesitleri alındı ve deparafinizasyon, DNA ekstraksiyonu, polimeraz zincir reaksiyonu (PZR) ve jel agaroz elektroforez işlemleri uygulandı.
Bulgular: Olguların %55,3'ü kadın, %45,7'si erkekti. Ortalama yaş 45,47 idi. Olguların %68,1'i karaciğer, %17,0'ı akciğer, %12,8'i batın içi ve %2,1'i beyin yerleşimliydi. FFPG kist örneklerinin sadece 11'inde (%23,4) DNA elde edildi. PZR ürünlerinde çoğalma saptanamadı. On bir olguda DNA tespit edildi.
Sonuç: Formalin FPG kesitlerinde skoleks/germinal membran olmaması, yoğun enflamatuvar hücre reaksiyonu, fibrozis ve stromal/parankimal doku varlığı, formaldehit etkisine bağlı DNA hasarı, uzun süreli arşivleme ve elde edilen DNA miktarının yetersizliği PZR'de DNA çoğalmasını engelleyen faktörler olarak düşünülmüştür.
Anahtar Kelimeler: Kist hidatik, *Echinococcus*, insan, PZR

ABSTRACT

Objective: This study aimed to detect the presence of *Echinococcus* spp. in formalin-fixed paraffin-embedded (FFPG) samples of hydatid cyst cases and to discuss the DNA isolation problems in FFPG samples.
Methods: FFPG samples of 47 cases diagnosed with hydatid cyst were included in this study. Demographic characteristics of the cases were investigated. Microtome sections were taken from the samples and deparaffinization, DNA extraction, polymerase chain reaction (PCR), and gel agarose electrophoresis procedures were performed.
Results: Of the cases, 55.3% were female, whereas 45.7% were male. Average age was 45.47 and 68.1% of the cases were located in the liver, 17.0% in the lung, 12.8% in the abdomen, and 2.1% in the brain. DNA was obtained in only 11 (23.4%) of the FFPG cyst samples and no proliferation was detected in the PCR products of any of the sample.
Conclusion: The scolex/germinal membrane' absence in the FFPG sections, intense inflammatory cell reaction, presence of fibrosis and stromal/parenchymal tissue, DNA damage due to formaldehyde action, long-term archiving, and insufficient amount of DNA obtained were considered as factors preventing DNA replication in PCR.
Keywords: Hydatid cyst, *Echinococcus*, human, PCR

Geliş Tarihi/Received: 05.07.2021 **Kabul Tarihi/Accepted:** 31.07.2021

Yazar Adresi/Address for Correspondence: Yılmaz Baş, Hitit Üniversitesi Tıp Fakültesi, Tıbbi Patoloji Anabilim Dalı, Çorum, Türkiye
Tel/Phone: +90 533 643 70 16 **E-Posta/E-mail:** yilbas@yahoo.com **ORCID ID:** orcid.org/0000-0002-4229-8568

©Copyright 2021 Turkish Society for Parasitology - Available online at www.turkiyeparazitolderg.org
©Telif hakkı 2021 Türkiye Parazitoloji Derneği - Makale metnine www.turkiyeparazitolderg.org web sayfasından ulaşılabilir.

Türkiye PARAZİTOLOJİ Dergisi

GİRİŞ

Taeniidae ailesine ait küçük bir sestod olan *Echinococcus granulosus* ve *Echinococcus multilocularis*'in sebep olduğu kistik ve alveolar ekinokokkoz insanlarda oldukça yaygın görülmesine rağmen, *Echinococcus oligarthrus* ve *Echinococcus vogeli*'ye bağlı hastalıklar daha çok Orta ve Güney Amerika ile sınırlıdır (1-7). *Echinococcus* türleri insanlarda ciddi ve hatta ölümcül olabilen hastalık oluşturabilirken, hayvanlarda da çeşitli organ ve dokularda yapısal ve fonksiyonel bozukluklar oluşturarak ekonomik kayıplara neden olmaktadır (2,4).

Etiyolojisi bulunduğumuz yüzyıla kadar belirsiz kalan bu parazite dönük morfolojik çalışmalar, taksonomik revizyonlar, suş tanımlaması ve moleküler çalışmalar aşamalı olarak cins içindeki çeşitliliğini anlamamızı sağlamıştır (1-5). Mitokondriyal DNA sekansları neticesinde *E. granulosus*'un on farklı genetik yapısı (G1-10 genotipleri) tanımlanmıştır (1-6). *Echinococcus* suş ve türlerinin moleküler olarak tanımlanmasında hem taze hem de formalin fikse parafine gömülü (FFPG) örneklerden yararlanılmaktadır (1-11).

E. granulosus'un etkeni olduğu kist hidatik hastalığı ülkemizde de endemiktir (2,4,5,9,10). Moleküler çalışmalar Türkiye'deki insanlarda ve hayvanlarda *E. granulosus* sensu stricto'nun (G1-G3) baskın ve en yaygın suş olduğu göstermektedir (2,4,5,9,10,12-15). İnsanlarda en yüksek kist hidatik prevalansının koyun yetiştiriciliği yapılan toplumlarda bulunması nedeniyle köpek-koyun döngüsü ve *E. granulosus*'un koyun suşu halk sağlığı açısından oldukça önemlidir (2,4,5) ancak bu kapsamda daha önce Çorum ve yöresinde yapılmış bir araştırma bulunmamaktadır.

Bu çalışmanın amacı, Çorum ilinde cerrahi operasyon ile insanlardan elde edilen, FFPG kist örneklerini retrospektif olarak değerlendirmek, *Echinococcus* spp. varlığını moleküler olarak tespit etmek ve FFPG arşiv örneklerinde karşılaşılan DNA izolasyon problemlerini tartışmaktır.

YÖNTEMLER

Örneklerin Seçimi

Bu çalışmada, 01.01.2011 ve 01.12.2018 yılları arasında Hitit Üniversitesi Tıp Fakültesi Tıbbi Patoloji Anabilim Dalı'nda histopatolojik olarak "kist hidatik" tanısı almış 47 hastanın biyopsi raporları ve FFPG arşiv preparatları retrospektif olarak değerlendirildi. Eksize edilmiş dokuların mikroskopik incelemesinde (PAS pozitif lamine tabakalar ve/veya protoskleklerin ve/veya kanca parçalarının saptanması) 47 hastanın tamamının kistik ekinokokkoz ile enfekte olduğu belirlendi. Etik kurul onayı Hitit Üniversitesi Tıp Fakültesi Klinik Araştırmalar Etik Kurulu'ndan alındı (2018-21).

Deparafinizasyon

FFPG örneklerin çapraz kontaminasyonunu önlemek için ayrı mikrotom bıçakları kullanıldı, mikrotom aleti ve çevresindeki yüzey her kesitten sonra RNAase ZAP ile temizlendi ve daha sonra damıtılmış suyla yıkanarak kurulandı. Çalışma tezgahı, reaktiflerin ve numunelerin hazırlanacağı yüzey plastikle desteklenmiş emici laboratuvar tezgah örtüleri ile kaplandı.

Her olgu için FFPG bloklarından iki adet 10 mikrometre kalınlıkta en az 20 adet seri kesit hazırlandı. Kesitler 1,5 mL'lik mikrotüplere yerleştirildi ve 1 mL'lik ksilen ile 37 °C'de 3 kez 10 dakika süreyle deparafinize edildi. Daha sonra alkol ile muamele edilen (sırası ile %100'lük, %90'lık, %80'lik, %70'lik, %60'lık ve %50'lik) örnekler 1,500 rpm'de 5 dakika santrifüj edilerek süpernatan çıkarıldı ve bu işlem bir kez tekrarlandı. Elde edilen örnekler 1 mL H_2O içerisinde 4 °C'de saklandı ve bistürü yardımı ile cam petri üzerinde mekanik parçalandı ve üzerine 400 µL ATL Buffer ve 60 µL proteinaz K eklenip 56 °C'de 48 saat boyunca inkübasyona bırakıldı. Her 8 saatte bir 10 µL proteinaz K eklenip karıştırıldı, 48 saat tamamlanınca 90 °C'de 1 saat inkübe edildi, ardından 200 µL Buffer AL ve 200 µL etanol eklendi. Tüplere aktarılan örnekler 6,000 rpm'de santrifüjlendi. 500 µL Buffer AW1 (yıkama tamponu) eklenip 6,000 rpm'de tekrar santrifüj yapılıp filtreden sızan sıvı atıldı, bu işlem 500 µL Buffer AW2 (yıkama tamponu) eklenip tekrarlandı. Membranı tam kurutmak için ilaveten 3 dk 14.000 rpm'de santrifüjlenip sızan sıvı atıldı, filtreli tüpe 80 µL AE ayrıştırma solüsyonu (10 mM Tris CI, 0,5 mM EDTA, pH 9,0) konulup 1 dakika oda ısısında bekletildi, 8,000 rpm'de santrifüjlenerek DNA ekstraksiyon işlemi tamamlandı. Mikrosantrifüj tüpünde kalan DNA miktarı spektrofotometrede ölçüldü ve %1,5 etidyum bromid eklenerek hazırlanan agaroza 10 µL yüklenerek, 110 voltta 45 dakika olacak şekilde elektroforez işlemine tabi tutularak görüntülendi.

Polimeraz Zincir Reaksiyonu

Polimeraz zincir reaksiyonu (PZR) için özetle Tablo 1'de gösterilen primer çiftleri kullanıldı ve reaksiyon karışımı Tablo 2'deki gibi hazırlandı (2,4,5). Örnek sayısına göre (n=47) hazırlanan karışımdan PZR tüplerine 45 µL olacak şekilde paylaştırıldı, daha sonra karışıma 5'er µL DNA örneği konulup, reaksiyon için ısı döngü cihazına yerleştirildi (2,5).

%1,5 etidyum bromid eklenerek hazırlanan agaroza PZR'de çoğaltılan DNA örneklerinden 10 µL ve standart bir DNA

Tablo 1. *E. granulosus* ve *E. multilocularis* PZR analizi için kullanılan primer çiftleri

E. granulosus
JB3 TTTTTTGGGCATCCTGAGGTTTAT
JB4.5 TAAAGAAAGAACATAATGAAAATG
Cest4 GTTTTTGTGTGTTACATTAATAAGGGTG
Cest5 GCGGTGTGTACMTGAGCTAAAC

E. multilocularis
EM-H15 CCATATTACAACAATATTCCTATC
EM-H17 GTGAGTGATTCTTGTTAGGGGAAG
Cest1 TGCTGATTTGTTAAAGTTAGTGATC
Cest2 CATAAATCAATGGAAACAACAACAAG

PZR: Polimeraz zincir reaksiyon

Tablo 2. *E. granulosus* ve *E. multilocularis* PZR analizinde kullanılan karışımındaki malzemeler

Malzeme	Miktar
10 X Buffer	10 mM
25 Mm $MgCl_2$	2,5 mM
MixdNTP	200 mM
Primer forward	20 pmol
Primer reverse	20 pmol
Taq DNA polimeraz	1,5 unit
Su	28,6 µL
DNA örneği	5 µL

merdiveni (Bio-Rad) yüklenerek, 110 voltta 45 dakika olacak şekilde elektroforez işlemine tabi tutuldu.

İstatistiksel Analiz

Çalışmanın tüm istatistiksel analizi IBM SPSS Statistics for Windows, Version 26.0 (IBM Corp.; Armonk, NY, USA) kullanılarak yapıldı. Verilerin betimsel istatistik değerleri incelendi. Bu kapsamda frekans, ortalama, standart sapma değerlerine bakıldı. Grupların homojen dağılıp dağılmadığını tespit etmek için normalite testi yapıldı. Homojen dağılım göstermeyen gruplarda ise bağımsız kategorik değişkenler Pearson ki-kare testi ve Fisher'in kesin ki-kare testi ile karşılaştırıldı, $p<0,05$ anlamlı olarak kabul edildi.

BULGULAR

Histolojik Bulgular

Hitit Üniversitesi Tıp Fakültesi Tıbbi Patoloji Anabilim Dalı Arşivi'nin 01.01.2011 ve 01.12.2018 tarihleri arasında retrospektif olarak incelenmesiyle "kist hidatik" tanısı almış 47 hastaya ait FFPG örnekleri çalışmaya dahil edilmiştir (Tablo 3).

Olgulara ait FFPG bloklardan elde edilen kesitler tekrar hematoksilen & eozin (H&E) ile boyanarak incelenmiştir. Mikroskopik incelemede bazı örneklerin kist duvarlarının dış kısmının aselüler laminer tabakadan ve iç kısmının da germinal tabakadan oluştuğu görülmüştür (Şekil 1). Yerleştiği organa ait stromal veya parankimal doku ile çevrili laminer tabaka ve fibrozis alanları belirlenmiştir (Şekil 2). Bazı olgularda kist duvarı fibrohiyalinize, dejenere olmuş ve germinal tabakası kaybolmuş (Şekil 3) iken olguların bazılarında ise fokal alanlarda kız kistleri (Şekil 4) saptanmıştır.

İncelenen Olguların Genel Özellikleri ve Dağılımları

"Kist hidatik" tanısı almış 47 hastanın 26'sı (%55,3) kadın, 21'i (%44,7) erkektir. Olguların 5'i (%10,6) çocukluk çağındadır. Olguların yaşları dokuz ila 82 arasında olup ortalama yaş 45,47'dir (Tablo 3).

Karaciğer tutulumu olan olgu sayısı 32 (%68,1), akciğer sekiz (%17,0), batın içi altı (%12,8) ve beyin birdir (%2,1). Kist çapları olguların beşinde (%10,6) <5 cm, 29'unda (%61,7) 5-10 cm arasında ve 13'ünde (%27,7) >10 cm'dir. Olguların 28'inde (%59,6) multipl, 19'unda (%40,4) tek lezyon bulunmaktadır.

H&E boyalı histolojik kesitlerin %14,9'unda (7/47) skoleks mevcuttu. On dokuz (%40,43) olguya ait FFPG blokları beş yıldan daha uzun süre arşivde tutulan kist hidatik örneklerini içermekteydi.

Agaroz Jel Elektroforez ve PZR Sonuçları

İncelenen 47 örneğin sadece 11'inde (%23,4) DNA bantları görüntülendi (Şekil 5). DNA tespit edilen 11 olguda skoleks bulunan yedi (%63,6) ve bulunmayan dört (%36,4) olgudan oluşan iki grup Fisher'in kesin ki-kare testi ile karşılaştırıldı ve gruplar arasındaki fark istatistiksel olarak anlamlı bulundu ($p=0,00$). DNA tespit edilen olgularda cinsiyete, lezyonların lokalizasyonlarına, yıllara, lezyonların tek/multipl olmasına, boyutlarına, hastaların yaşlarına göre istatistiksel olarak anlamlı bir fark bulunmadı (Tablo 3).

Parazite özgü DNA elde edilmesi ve PZR için farklı iki merkezde (Van Yüzüncü Yıl Üniversitesi Tıp Fakültesi, Tıbbi Parazitoloji Anabilim Dalı ve Fırat Üniversitesi Tıp Fakültesi Tıbbi Parazitoloji Anabilim Dalı) farklı primer çiftleri kullanılarak analizler tekrarlandı ancak PZR ürünlerinde çoğalma olmadı.

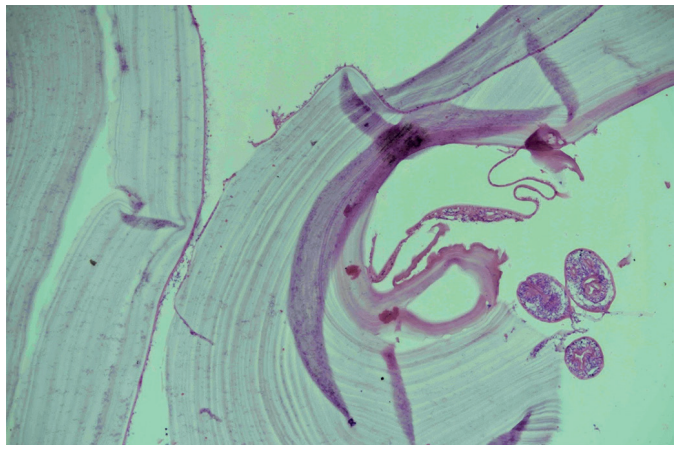

Şekil 1. Laminar tabakası, germinal tabakası ve skoleksleri izlenen bir kist hidatik olgusuna ait histolojik kesit (H&E, x10)
H&E: Hematoksilen & eozin

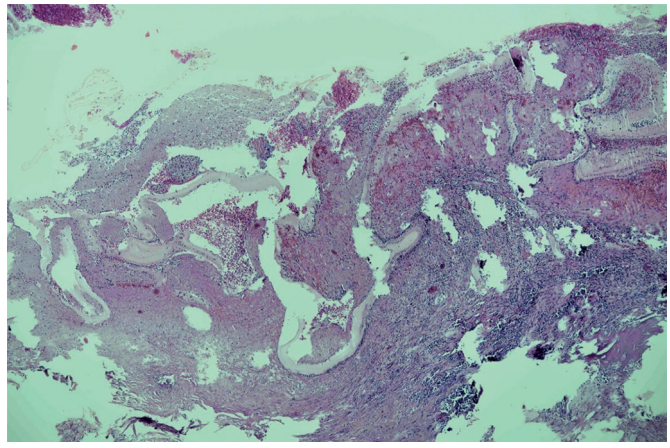

Şekil 2. Akciğer yerleşimli bir olguya ait histolojik kesitte ince laminar tabaka yapıları ve çevresinde yoğun mononükleer iltihabi hücre reaksiyonu (H&E, x10)
H&E: Hematoksilen & eozin

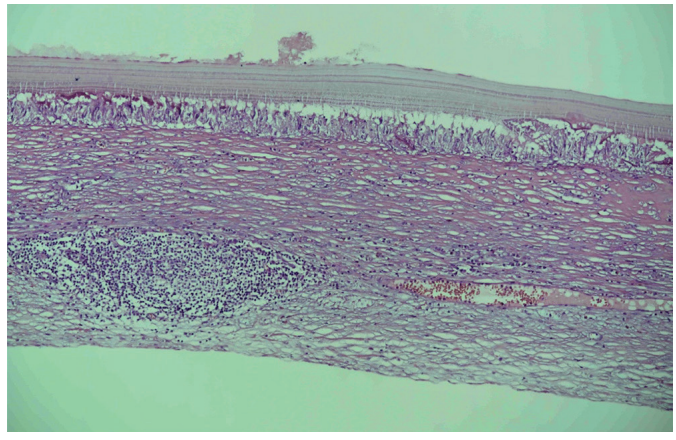

Şekil 3. Laminar tabaka ile devamlılık gösteren fibrohyalinize olmuş kist duvarında belirgin lenfosit ve makrofaj reaksiyonu (H&E, x4)
H&E: Hematoksilen & eozin

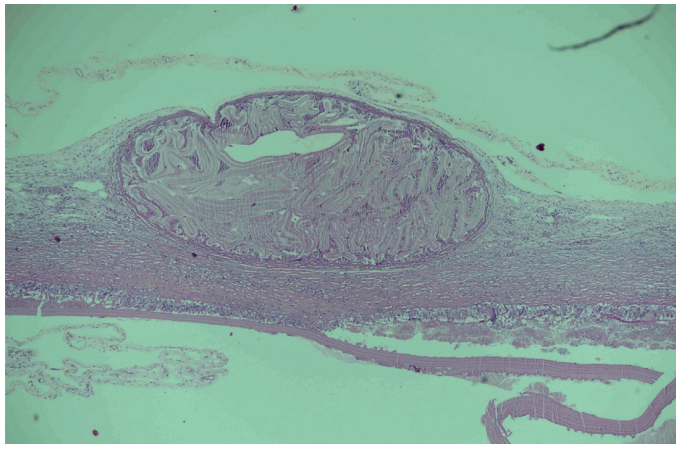

Şekil 4. Fibrohyalinize olmuş kist duvarında kız kisti (H&E, x4)
H&E: Hematoksilen & eozin

Tablo 3. Kırk yedi olguya ait formol fikse parafine gömülü örneklerin DNA varlığına göre çeşitli parametrelere dağılım

		DNA	n*	p**
	Var	Yok		
Cinsiyet				
E	3	18	21	0,300[a]
K	8	18	26	
Yaş (9-82)	11	36	47	0,524[b]
Lokalizasyon				
Karaciğer	7	25	32	0,828[b]
Akciğer	2	6	8	
Batın	2	4	6	
Beyin	0	1	1	
Yıl				
2011-2014 2015-2018	3 8	16 20	19 28	0,485[a]
Lezyon sayısı				
Multipl	7	21	28	1,00[a]
Tek	4	15	19	
Skoleks olan Skoleks olmayan	7 4	0 36	7 40	0,000[a]

*Olgu sayısı, **p<0,05 anlamlı kabul edilmiştir.
[a]Fisher'in kesin ki-kare testi, [b]Pearson ki-kare testi

TARTIŞMA

Az gelişmiş ve gelişmekte olan ülkelerde yaygın olarak tespit edilen kistik ekinokokkoz ülkemizde ve dünyada ekonomik kayıplara neden olan önemli bir halk sağlığı sorunudur (2,4,5,16). *E. granulosus*'un koyun suşu (G1 genotipi) dünya çapında en yaygındır. Birçok çalışma, G1'in Türkiye'de baskın izolat olduğunu, insan ve hayvan kistik ekinokokkozunda ana ajan olduğunu göstermiştir (2,4,5,9,12-14,17). Çorum ilindeki ekinokok suşları/türleri ise belirsizdir.

Kistik ekinokokkoz prevalansının Türkiye'de yaşla birlikte giderek artmaktadır (18). Güreser ve ark.'nın (19) Çorum ilini kapsayan bir çalışmasında olguların %75'i 40 yaş üzerindedir. Beyhan ve ark.'nın (2) Van Bölgesi'ni içeren çalışmasında yaş aralığı 15-44'tür. Çalışmamızda ortalama yaş 45,47 idi.

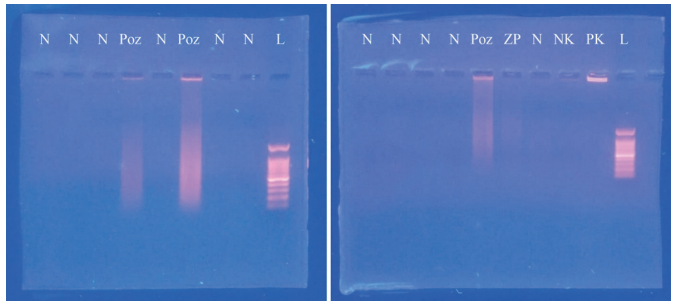

Şekil 5. DNA'nın agaroz jel elektroforez ile görüntülenmesi
N: Negatif, Poz: Pozitif, L: DNA merdiveni, ZP: Zayıf pozitif, NK: Negatif kontrol, PK: Pozitif kontrol

Epidemiyolojik verilerin incelendiği Yazar ve ark. (20) çalışmasında Karadeniz Bölgesi'ndeki 428 olgunun %71,9'u kadın, %28,1'i erkek olarak ve İç Anadolu Bölgesi'nde 13 ili kapsayan Yılmaz ve Babür (21) çalışmasında kadın %56 ve erkek %44 olarak bulunmuştur. Güreser ve ark. (19) çalışmasında 148'i kadın 105'i erkek seropozitif hastaların 31'inde (%96,9) karaciğer tutulumu, bu hastaların ikisinde (%6,3) aynı zamanda akciğer tutulumu olduğu belirlenmiş, bir hastada (%3,1) ise karaciğer tutulumu olmadan sadece intraperitoneal tutulum rapor edilmiştir. Çalışmamızda hastaların 26'sı (%55,3) kadın, 21'i (%44,7) erkekti ve karaciğer yerleşimli %68, akciğer %17, batın içinde %13 ve beyin %0,2 oranında gözlendi.

DNA analizlerini içeren birçok kriter *Echinococcus* organizmalarını karakterize etmek için kullanılmıştır (13). Direkt olarak parazit genomunu inceleyen DNA esaslı yöntemler ile genetik varyasyon mitokondriyal veya nükleer genomda araştırılabilir (2,5,13). Çalışmamızda saklanması ve taşıması kolay olan FFPG örnekleri ekinokok gibi bulaşıcı hastalıklar, kanser hastalıkları ve moleküler/genetik çalışmalar için temel bir kaynak oluşturmaktadır (1,4,5,12-14,22,23).

Simsek ve ark. (23) çalışmasında, *E. granulosus*'a özgü DNA'yı 70 FFPG doku örneğinin 29'unda (%41,4) çoğaltılabilmiş ve 41'inde (%58,6) DNA tespit edilememiştir. Schneider ve ark. (1) insan FFPG örneklerde *Echinococcus* genotipleri/türlerine ilişkin çalışmasında, PZR amplifikasyonu toplam blokların %85'inde başarılı olmuştur. Ülkemizde PZR amplifikasyonu Simsek ve ark. (23) çalışmasında %41,6 (29/70), Kurt ve ark. (4) çalışmasında ise %82,6 (19/23) oranına başarılı olmuştur. Retrospektif olan çalışmamızda FFPG hidatik kist örneklerinden yalnızca 11'inde DNA saptanmıştır. Çalışmamızda hem DNA izolasyonu hem de PZR adımlarında negatif sonuçların üstesinden gelmek için toplam 47 örnek farklı primer çiftleri (Tablo 1) kullanılarak farklı iki merkezde iki kez analiz edilmiş fakat başarılı olunamamıştır.

FFPG örneklerinden elde edilen DNA'lar ile yapılan moleküler testler genellikle problemli olmaktadır (1,4,22,24). FFPG örneklerinde DNA elde edilememesinin olası nedenleri vardır. Kist örneklerinde germinal merkez tabakasının yeterli olmaması, yeterli protoskoleks içermemesi, formaldehit kaynaklı DNA hasarları, dokuları sert ve mekanik kesme nedeniyle DNA'nın bozulması başlıca nedenler olarak açıklanmaktadır (1,2,4,5,12-14,22,24,25). Çalışmamızda, dokular 20 mikron kalınlığında ve mikrotom cihazı kullanılarak kesilmiştir. DNA tespit edilen olgularda skoleks bulunan ve bulunmayan iki grup karşılaştırıldığında gruplar arasındaki fark istatistiksel olarak anlamlı bulunmuştur

(p=0,00). Çalışmamızda kullandığımız arşiv örneklerinin yeterli oranda skoleks ve/veya germinal membran içermemesi ile birlikte kist duvarı çevresinde yaygın fibrozis, enflamatuvar reaksiyon ve stromal veya parankimal doku varlığı (Şekil 2-4) *Echinococcus* spp. izolasyonunda olumsuz rol oynayan faktörler olarak düşünülmüştür.

Özellikle, DNA'nın fragmantasyonu, PZR amplifikasyonunda mevcut amplifiye edilebilir kalıpların miktarını önemli ölçüde azaltan en sık DNA hasar şeklidir (1,4,5,22,24,25). Uzun DNA fragmanlarının (200/300 bp'den uzun) amplifiye edilmesinde formaldehit fiksasyonu olumsuz bir etkiye sahiptir (26). Formaldehit DNA bazlarının imino grupları ile reaksiyona girerek DNA'yı çapraz bağlar. Formaldehit kaynaklı DNA çapraz bağları çift sarmallı DNA'nın stabilitesini azaltır ve bu da DNA'nın kısmi denatürasyonuna neden olur (22,26). Formaldehit ayrıca DNA'da "abazik" alanlar oluşturur. Tamponlanmamış formaldehit fiksasyonu, çoğaltılabilir DNA kalıplarının miktarını önemli ölçüde azaltmakta, abazik bölgeler sekans artefaktlarına ve sekans analizinde problemlere yol açmaktadır (22). Tek bir bazda dahi hasar, polimeraz uzamasını bloke ederse bir kalıbı etkili bir şekilde yok edebilmektedir. Bununla birlikte, özellikle hasarın kalıplar arasında rastgele dağılması veya farklı olması nedeniyle formaldehit fiksasyonunun neden olduğu hasar tiplerini karakterize etmek de zordur (24). Urasil lezyonları da FFPG dokuların DNA'sındaki ana dizi artefaktları olarak tanımlanmıştır. Formaldehit fiksasyon süresi ve fiksatif seçimi, ekstrakte edilen DNA'nın kalitesini önemli ölçüde etkilemektedir. PZR'nin beş yılı geçmemiş FFPG örneklerde daha duyarlı olduğu belirtilmektedir (1). Taze formaldehitle fikse dokulardan alınan DNA ile karşılaştırıldığında, daha uzun süre formaldehitle fikse dokulardan alınan DNA başarı oranının azaldığı gösterilmiştir. Arşiv bloklarında DNA fragmantasyonunun sürekli olarak meydana gelebildiği anlaşılmıştır (27). Negatif sonuçların bir başka nedeni, kist dokularının germinal/laminer tabakalarının yüksek polisakkarit içeriği ile PZR'yi inhibisyonu olabileceğidir. Fakat inhibitörlerin çıkarılması için önerilen yöntemler FFPG dokularına uygulanamamıştır (1). Çalışmamızda kullanılan FFPG örnekleri patoloji arşivinden elde edilmiştir. Beş yıldan uzun süredir bekleyen FFPG örnek sayısı 19'dur (%40). Bu örneklerde fiksasyon süresi, sıcaklık ve çeşitli fiksatiflerin kullanımı için geriye dönük kontrolü ise imkansızdı. Kısa bir fragmanı çoğaltmak için primerler kullanmamıza rağmen DNA izolasyonu gerçekleşmemiştir.

Kist hidatikde, suş ve tür tayininde, herhangi bir fiksatife konulmadan canlı kist sıvısı ve germinal tabaka içeren kist duvarı örnekleri tercih edilen materyallerdir (2,11). Beyhan ve ark. (2) çalışmasında ameliyatta elde edilen kistler parazitoloji laboratuvarına hemen transfer edilmiş ve DNA ekstraksiyonuna kadar -20 °C'de dondurularak korunmuştur. Erdoğan (28), Hamamcı (29), Gökpınar (30) ve ark. çalışmalarında taze kist sıvısındaki protoskolekslerden genomik DNA izolasyonunun ve PZR aşamalarının sorunsuz olarak yapıldığı belirtilmektedir. Quach ve ark. (24) çalışmasında taze dokudan elde edilen DNA'da, ölçülebilir DNA hasarının olmadığı görülmüştür.

SONUÇ

Çalışmamızda Çorum ilinde histopatolojik olarak pozitif bulunan 46 örneğin 11'inde (%23) *Echinococcus* spp.'ye ait DNA bantları görüntülenerek tanıları konfirme edilmiş oldu. Ancak muhtemelen örneklerin arşiv FFPG olması ve uzun süre formaldehitte kalmasına bağlı olarak DNA saptanan örneklerde iki farklı merkezde çalışılmasına karşın PZR ve genotiplendirme başarılı olamadı. Bu kapsamda ileride ekinokokkozla ilgili moleküler çalışma yapmayı planlayan araştırıcıların tercihen taze örneklerden çalışması ve bu mümkün değilse formaldehitte uzun süre bekletmeden, germinal merkezleri ile birlikte skolekslerini koruyarak saklanması önerilir. Çorum'daki *Echinococcus* suşlarının operasyon sonrası taze olarak alınan kistlerden daha geniş kapsamlı bir çalışmayla değerlendirilmesi planlanmaktadır.

*Etik

Etik Kurul Onayı: Hitit Üniversitesi Tıp Fakültesi Klinik Araştırmalar Etik Kurulu'ndan alındı (2018-21).

Hasta Onayı: Retrospektif plananlanan bir çalışma olduğu için alınmamıştır.

Hakem Değerlendirmesi: Editörler kurulundaki kişiler tarafından değerlendirilmiştir.

* Yazarlık Katkıları

Konsept: Y.B., A.T.Ö., Dizayn: Y.B., Y.E.B., T.Ö., Veri Toplanma veya İşleme: Y.B., Y.E.B, H.H.K.Ş, Analiz veya Yorumlama: Y.E.B., Y.B., A.T.Ö., H.H.K.Ş., Literatür Araması: A.S.G., D.K., G.G., T.Ö., Yazan: Y.B., A.T.Ö.

Çıkar Çatışması: Yazarlar herhangi bir çıkar çatışması bildirmemişlerdir.

Finansal Destek: Hitit Üniversitesi Bilimsel Araştırmalar Projesi tarafından desteklenmiştir (proje no: TIP19001.18.002).

KAYNAKLAR

1. Schneider R, Gollackner B, Edel B, Schmid K, Wrba F, Tucek G, et al. Development of a new PCR protocol for the detection of species and genotypes (strains) of *Echinococcus* in formalin-fixed, paraffin-embedded tissues. Int J Parasitol 2008; 38: 1065-71.
2. Beyhan YE, Çobanoğlu U, Çelik S, Yılmaz H, Halidi AG. Molecular characterization of human lung and liver cystic echinococcosis isolates in Van Province, Turkey. Acta Trop 2020; 206: 105451.
3. Eckert J, Schantz PM, Gasser RB, Torgerson PR, Bessonov AS, Movsessian SO, et al. Geographic Distribution and Prevalence. In: Eckert J, Gemmell MA, Meslin F. -X, Pawlowski ZS (Eds.). WHO/OIE Manual on Echinococcosis in Humans and Animals: a Public Health Problem of Global Concern. Paris: World Organisation for Animal Health; 2001; 101-43.
4. Kurt A, Avcioglu H, Guven E, Balkaya I, Oral A, Kirman R, et al. Molecular characterization of *Echinococcus multilocularis* and *Echinococcus granulosus* from cysts and formalin-fixed paraffin-embedded tissue samples of human isolates in Northeastern Turkey. Vector Borne Zoonotic Dis 2020; 20: 593-602.
5. Örsten S, Çiftçi T, Azizova A, Yüce G, Uysal A, İmamoğlu Ç, et al. Investigation of the relationship between CE cyst characteristics and genetic diversity of *Echinococcus granulosus sensu lato* in humans from Turkey. Parasitology 2020; 147: 1712-7.
6. Alvarez Rojas CA, Romig T, Lightowlers MW. Echinococcus granulosus sensu lato genotypes infecting humans--review of current knowledge. Int J Parasitol 2014; 44: 9-18.
7. Nakao M, Lavikainen A, Yanagida T, Ito A. Phylogenetic systematics of the genus *Echinococcus (Cestoda: Taeniidae).* Int J Parasitol 2013; 43: 1017-29.
8. Thompson RCA, McManus DP. Aetiology: Parasites and Life-Cycles. In: Eckert J, Gemmell MA, Meslin F. -X, Pawlowski ZS (Eds.). WHO/OIE Manual on *Echinococcosis* in Humans and Animals: a Public Health Problem of Global Concern. Paris: World Organisation for Animal Health; 2001; 1-19.

9. Utük AE, Sımşek S, Köroğlu E. *Echinococcus* cinsinin moleküler genetik karakterizasyonu [Molecular genetic characterization of genus *Echinococcus*.]. Turkiye Parazitol Derg 2005; 29: 171-6.

10. Eroğlu F, Genç A, Koltaş İS. Adana ilindeki *Echinoccus granulosus* izolatlarının PCR-RFLP yöntemi ile genotiplendirilmesi. Zirve Tıp Derg 2016; 1: 22-5.

11. Mansourian S, Sadjjadi SM, Hosseini SV, Barzin Z, Mehrabani D, Tanideh N, et al. Evaluation of different chemical agents on the germinative layer of sheep hydatid cyst after implantation to peritoneal cavity of BALB/c. J Invest Surg 2009; 22: 183-7.

12. Ergin S, Saribas S, Yuksel P, Zengin K, Midilli K, Adas G, et al. Genotypic characterisation of *Echinococcus granulosus* isolated from human in Turkey. Afr J Microbiol Res 2010; 4: 551-5.

13. Akyol ÇV. *Echinococcus* Türlerinin Epidemiyolojisi. "Echinococcosis" N Altıntaş, R Tınar ve A Çoker (Editörler). Ege Üniversitesi Matbaası. Bornova, İzmir: 2004; 259-83.

14. Eryıldız C. *Echinococcus granulosus* İzolatlarının Genotiplendirilmesi. Doktora Tezi. T.C. Trakya Üniversitesi Tıp Fakültesi Tıbbi Mikrobiyoloji Anabilim Dalı. Edirne: 2010.

15. Snábel V, Altintas N, D'Amelio S, Nakao M, Romig T, Yolasigmaz A, et al. Cystic echinococcosis in Turkey: genetic variability and first record of the pig strain (G7) in the country. Parasitol Res 2009; 105: 145-54.

16. Moro P, Schantz PM. *Echinococcosis*: a review. Int J Infect Dis. 2009; 13: 125-33.

17. Eryıldız C, Sakru N. Molecular Characterization of Human and Animal Isolates of *Echinococcus granulosus* in the Thrace Region, Turkey. Balkan Med J 2012; 29: 261-7.

18. Tamarozzi F, Akhan O, Cretu CM, Vutova K, Akinci D, Chipeva R, et al. Prevalence of abdominal cystic echinococcosis in rural Bulgaria, Romania, and Turkey: a cross-sectional, ultrasound-based, population study from the HERACLES project. Lancet Infect Dis 2018; 18: 769-78.

19. Güreser AS, Özcan O, Özünel L, Boyacıoğlu Zİ, Taylan Özkan A. Çorum'da kistik *Ekinokokkoz* ön tanısı ile başvuran hastaların radyolojik, biyokimyasal ve serolojik analizlerinin değerlendirilmesi. Mikrobiyoloji Bülteni 2015; 49: 231-9.

20. Yazar S, Ozkan AT, Hökelek M, Polat E, Yilmaz H, Ozbilge H, et al. Türkiye'de 2001-2005 Yillari Arasinda Kistik Ekinokokkozis [Cystic echinococcosis in Turkey from 2001-2005]. Turkiye Parazitol Derg 2008; 32: 208-20.

21. Yılmaz GR, Babür C. Ekinokokkosis tanısı. Türk Hij Den Biyol Derg 2007; 64: 35-44.

22. Do H, Dobrovic A. Sequence artifacts in DNA from formalin-fixed tissues: causes and strategies for minimization. Clin Chem 2015; 61: 64-71.

23. Simsek S, Kaplan M, Ozercan IH. A comprehensive molecular survey of *Echinococcus granulosus* in formalin-fixed paraffin-embedded tissues in human isolates in Turkey. Parasitol Res 2011; 109: 411-6.

24. Quach N, Goodman MF, Shibata D. In vitro mutation artifacts after formalin fixation and error prone translesion synthesis during PCR. BMC Clin Pathol 2004; 4: 1.

25. Al-Jawabreh A, Ereqat S, Dumaidi K, Nasereddin A, Al-Jawabreh H, Azmi K, et al. The clinical burden of human cystic echinococcosis in Palestine, 2010-2015. PLoS Negl Trop Dis 2017; 11: e0005717.

26. Siles-Lucas M, Casulli A, Conraths FJ, Müller N. Laboratory Diagnosis of *Echinococcus spp.* in Human Patients and Infected Animals. Adv Parasitol 2017; 96: 159-257.

27. Ludyga N, Grünwald B, Azimzadeh O, Englert S, Höfler H, Tapio S, et al. Nucleic acids from long-term preserved FFPE tissues are suitable for downstream analyses. Virchows Arch 2012; 460: 131-40.

28. Erdoğan E, Özkan B, Mutlu F, Karaca S, Şahin İ. Farklı konaklardan elde edilen *Echinococcus granulosus* izolatlarının moleküler karakterizasyonu [Molecular characterization of *Echinococcus granulosus* isolates obtained from different hosts]. Mikrobiyoloji Bülteni 2017; 51: 79-86.

29. Hamamcı B, Açıkgöz G, Kılıç E, Karaaslan K, Çetinkaya Ü, Durgun Yetim T, et al. Biochemical Analysis of Germinal Membrane and Cyst Fluid by Raman Spectroscopy in Echinococcosis. Turkiye Parazitol Derg 2019; 43: 175-81.

30. Gökpınar S, Değirmenci R, Yıldız K. Genotyping of *Echinococcus granulosus* obtained from cattle slaughtered in Kırıkkale Province. Ankara Univ Vet Fak Derg 2017; 64: 51-4.