Geliş Tarihi / Received: 10.03.2008 • Kabul Tarihi / Accepted: 20.05.2008

Türkiye Çocuk Hast Derg 2009;3(3):34-37
Turkhis J Pediatr Dis 2009;3(3):34-37

SANTRAL ERKEN PUBERTE GELİŞEN BİR 11-BETA HİDROKSİLAZ EKSİKLİĞİ VAKASI

A CASE WITH 11-BETA HYDROXYLASE DEFICIENCY DEVELOPED CENTRAL PRECOCIOUS PUBERTY

Serap SEMİZ, Özmert M.A. ÖZDEMİR, Ayşegül SÖZERİ ÖZDEMİR

Pamukkale Üniversitesi Tıp Fakültesi Çocuk Sağlığı ve Hastalıkları Anabilim Dalı DENİZLİ

Yazışma Adresi
Uzm.Dr. Özmert M.A. ÖZDEMİR
Pamukkale Üniversitesi
Tıp Fakültesi Hastanesi Pediatri AD
Doktorlar cad. no: 42, 20100
DENİZLİ
e-posta :
drozmert@gmail.com

ÖZET

11-β hidroksilaz eksikliği, konjenital adrenal hiperplazinin ikinci sıklıkta görülen nedenidir. Hastalık otozomal resesif geçişlidir. 11-β hidroksilaz eksikliğinde kortizol ve kortikosteron sentezi bozuktur. 11-β hidroksilaz eksikliğinin klasik formunda, kuşkulu genital yapı, postnatal gelişen virilizasyon ve tuz retansiyonu saptanır. Bu makalede; 3 yaşında iken 11-β hidroksilaz eksikliği tanısı konularak hidrokortizon tedavisi başlanan olgunun, takip ve tedavisi sırasında santral erken puberte gelişmesi ilginç ve vurgulanmaya değer bulunmuştur.
Anahtar sözcükler: 11-beta hidroksilaz eksikliği, santral erken puberte.

ABSTRACT

11b-hydroxylase deficiency is the second most common cause of congenital adrenal hyperplasia (CAH). CAH is an autosomal recessive disorder. In 11b-hydroxylase deficiency, synthesis of cortisol and corticosteron are affected. Ambiguous genitalia, postnatal virilization, and salt retantion are present in the classical form of 11b-hydroxylase deficiency. In this article, a 3 year old 11b-hydroxylase deficient patient who was administered hydrocortisone and developed central precocious puberty in the follow up is decided to be interesting and worthy to be presented.
Key words: 11b-hydroxylase deficiency, central precocious puberty

GİRİŞ

Sıklığı 100 000 ile 250 000 doğumda bir olan 11-beta (b) hidroksilaz eksikliği tüm konjenital adrenal hiperplazi (KAH) olgularının %5-8'ini oluşturmaktadır (1,2). Türkiye'de bu oran %13.5-16 olarak bildirilmektedir (3). Hastalık otozomal resesif geçişlidir (1). 11-b hidroksilaz eksikliğinde, 11 deoksikortizol kortizole ve deoksikortikosteron (DOC) kortikosterona yeterli miktarda dönüşemez. Hastalığın klasik ve nonklasik olmak üzere iki formu vardır (2). Kortizol biyosentezinde blokaj sonucu steroid öncü madde birikimi ve bunların da seks hormonu sentezine girmesi, bu hastalıkta hiperandrojenizm bulgularının belirgin bir özellik olarak ortaya çıkmasına neden olmaktadır. Deoksikortikosteron'un mineralokortikoid aktivitesi bu hastaların çoğunda sodyum ve sıvı retansiyonu, hipertansiyon ve plazma renin aktivitesinde baskılanmaya neden olur (2,4). Hastalığın klasik olmayan formunda hipertansiyon görülmez, ancak hiperandrojenizm bulguları vardır (2).

11-b hidroksilaz eksikliği olan erkek olgularda gonadotropin releasing hormon (GnRH) bağımsız (periferik) izoseksüel erken puberte nedeni iken, geç tanı alan veya uygun tedavi edilmeyen olgularda GnRH bağımlı (santral) erken puberteye neden olabilir (5). Bu makalede 3 yaşında iken 11-β hidroksilaz eksikliği tanısı konularak hidrokortizon tedavisi başlanan olgunun, takip ve tedavisi sırasında santral erken puberte gelişmesi ilginç ve vurgulanmaya değer bulunmuştur.

OLGU

Üç yaşında erkek olgu, penisde büyüme, genital bölgede kıllanmada artış, yüzünde sivilcelenme ve hızlı büyüme şikayetleri ile kliniğimize başvurdu. İki yıl önce genital kıllanma ve yüzünde sivilcelenme gözlenen olgunun doğduğunda penisi büyükmüş ancak üzerinde durulmamış. Öyküden anne baba arasında uzak akrabalık olduğu öğrenildi.

Fizik muayenede; genel durumu iyi, yaşına göre iri görünümlü idi. Alında çok sayıda akne, meme başında, dudaklarda ve skrotumda hiperpigmentasyon saptandı. Penis gergin uzunluğu (PGU): 9.0 cm, testis hacmi: bilateral 3 ml, pubik kıllanma P2 düzeyinde idi. Diğer sistem bulguları olağandı. Boy 115 cm (>97p) boy sapması: +4.4, vücut ağırlığı 23 kg (>97p) kilo sapması: +4.5, boy yaşı 6.5 idi. Kalp tepe atımı 96/dk, solunum sayısı 20/dk, kan basıncı 120/80 mmHg (95 p: 110/68) idi (Resim 1,2).

Hastanın laboratuar bulgularında; kemik yaşı 10 (Pyle), rutin biyokimya ve hemogram değerleri normaldi. Bazal 17 OHP: 17 ng/ml (<2 ng/ml), bazal kortizol: 1.2 μg/dl (5-25 μg/dl), bazal DHEA/S: 111 μg/dl (<40 mcg/dl), ACTH: >1250 pg/ml (<60 pg/ml), aldosteron: 50 pg/ml (20-240 pg/ml), testosteron: 170 ng/ml (<20ng/dl), PRA: 20 ng/dl/h (100-650 ng/dl/h), 11 Deoksikortizol: 270 ng/ml (<8ng/ml) idi. Sürrenal, batın ve skrotal ultrasonografi (USG) değerlendirmeleri normal bulundu. Bu klinik ve laboratuar bulgular ile olgu KAH grubundan, 11b hidroksilaz eksikliği olarak değerlendirilip servise yatırıldı.

İzleminde; olguya hidrokortizon (HK) 12 mg/m2/gün iki dozda oral olarak başlandı. Üç ay sonraki ilk kontrolünde ilacını düzenli kullanmadığı öğrenildi ve tekrar doz ayarlaması yapıldı.

İlk muayeneden 7 ay sonra boyda 6 cm uzama tespit edildi. Testis hacmi bilateral 4 ml, PGU 9.5 cm olarak ölçüldü. 11 deoksikortizol 175 ng/ml, ACTH >1250 pg/ml, kortizol 1.1 μg/dl, DHEA/S 171 μg/dl ve testosteron

Resim-1: Aynı yaştaki normal büyüyen çocuğa göre somatik gelişimde hızlanma.

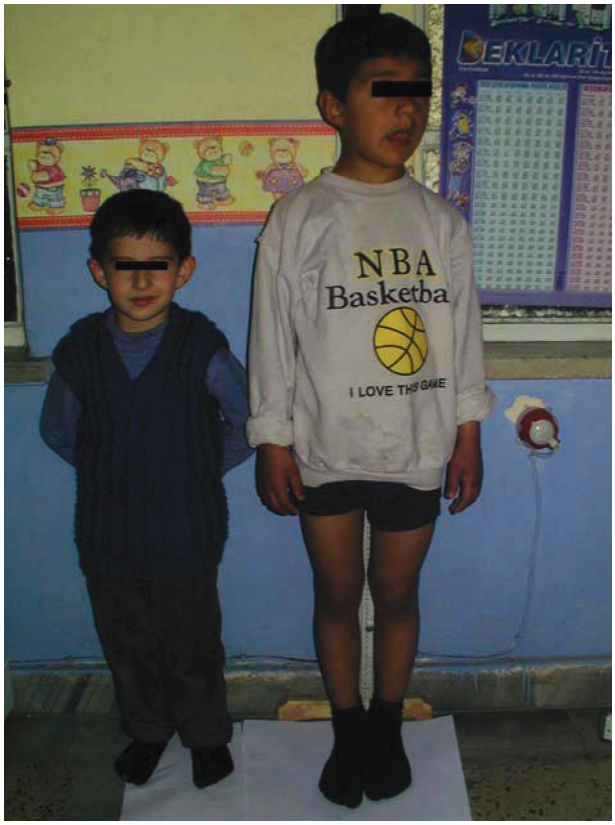

Resim-2: Penisde büyüme ve pubik kıllanmada artış.

düzeyi 100 ng/dl olarak bulundu. Bunun üzerine HK dozu 20 mg/m2/gün'e yükseltildi.

Tedavinin 11. ayında 8 cm boy uzaması, testis hacmi sağda 6 ml, solda 8 ml, PGU 9.5 cm, kan basıncı 110/60 mmHg, kemik yaşı 11 (Pyle), 11 deoksikortizol 34 ng/ml, ACTH 97.3 pg/ml, kortizol 1.21 μg/dl, DHEA/S 91.5 μg/dl ve testosteron düzeyi 90 ng/dl olarak saptandı. Bu fizik muayene bulguları ile olguda santral erken puberte geliştiği düşünüldü ve LHRH (luteinizan hormon releasing hormon) testi yapıldı: Bazal LH: 2.2 mIU/ml (<0.6), bazal FSH: 7.5 mIU/ml bulunurken, pik LH 22.6 mIU/ml, pik FSH 17.2 mIU/ml ve testosteron 320.75 ng/dl bulundu (LH, FSH düzeyleri immünokemiluminometrik ölçüm "ICMA" ile değerlendirildi). Kranial manyetik rezonans görüntüleme (MRG) normaldi. Santral erken puberte saptanan olgunun tedavisine GnRH analoğu (depo leuprolid 3.75 mg), ayda bir kez uygulanacak şekilde eklendi.

TARTIŞMA

11-b hidroksilaz eksikliği otozomal resesif geçişli olup, ilgili enzimin geni kromozom 8q21-q22 de yeralır (3,4,6). 11 deoksikortizolü kortizole, DOC'u kortikosterona çeviren enzim 11b hidroksilazdır (1,3). DOC, aldosterona göre daha az potent bir tuz tutucu steroiddir. Yüksek mineralokortikoid etkisi ile renini ve anjiotensini süprese eder (7). 11-b hidroksilaz eksikliğinde kortizol ve kortikosteron sentezi bozulur. Adrenal korteksde iki tane 11-b hidroksilaz geni saptanmıştır (4). İlki, CYP11B1'dir, P450c11B1 enzimini kodlar, kortizol sentezinde rolü vardır ve zona fasikülatada yer alır. İkincisi, CYP11B2 olup P450c11B2 enzimini kodlar, zona glomerülozada daha çok aldosteron sentezinde rol alır (1,3,4). 11-b hidroksilaz eksikliği vakalarında CYP11B1 geninde çeşitli mutasyonların olduğu gösterilmiştir (4,8,9). Klasik ve non-klasik olarak iki forma ayrılan 11-b hidroksilaz eksikliğinin klasik formunda; kuşkulu genital yapı, postnatal virilizasyon ve tuz retansiyonu vardır. Kanda DOC ve 11 deoksikortizol artışı olur (1,3). Laboratuar sonuçları ile 11-deoksikortizol, 17 OHP ve testosteron yüksekliği saptanan olgumuz 11b hidroksilaz eksikliği tanısı aldı.

Basit virilize formlu KAH tedavisinde glukokortikoid tedavisi ile kortizol sekresyonundaki eksiklik giderilir ve ACTH aşırı üretimi süprese edilmiş olur. Böylece normal büyüme, puberte ve fertilite sağlanmaya çalışılır. Büyümesinin tamamlamamış çocuklarda tedavide hidrokortizon preparatları tercih edilmektedir (7). Kuşkulu genital yapı gösteren kız çocuklarında cinsiyet tespitinden sonra uygun cerrahi onarımlar uygulanır (5).

Klasik KAH'lı olgularda erken dönemde uygun tedavi ile puberte kronolojik yaşa uygun olarak başlayabilir. Bazen de tedavi edilen olgularda gerçek erken puberte görülebilir. Glukokortikoid tedavisinden sonra seks steroid seviyelerinde ani düşüş ve hipotalamik aktivasyona bağlı santral erken puberte gelişebilir. Aşırı adrenal androjenlerin hipotalamo-pituiter aks ile gonadotropin sekresyonunun pubertal paternini engellediği gösterilmiştir. Bu inhibisyonun negatif geri bildirim ile ilişkili olabileceği, glukokortikoid tedavi ile adrenal hormonların süpresyonu sonucu bu inhibisyonun geri dönebileceği belirtilmektedir. Başarı ile tedavi edilen çoğu hasta grubunda; gonadarjı takiben, sekonder seks karakterlerinin normal gözükmesine karşın, kızlarda pubertal gelişimin gecikebileceği belirtilmektedir (5). Olgumuza tedavisinin 11. ayında testis hacminin artması ve yüksek gonadotropin düzeyleri ile santral erken puberte tanısı konuldu.

Erken puberte kızlarda 8 yaşından önce, erkeklerde 9 yaşından önce pubertenin başlamasıdır (10). Erken puberte gonadotropin bağımlı (santral erken puberte, gerçek erken puberte, komplet erken puberte) ve gonadotropin-bağımlı-olmayan (periferik erken puberte, yalancı erken puberte, inkomplet erken puberte) olmak üzere iki ana gruba ayrılmaktadır. Santral erken puberte idiopatik, merkezi sinir sistem patolojileri (neoplazmlar, merkezi sistem anomalileri, postinflamatuar, radyasyon tedavisi ve travma) ve seks steroidleri-

ne uzun süreli maruz kalma sebebiyle olabilir (10,11). Olgumuzda kranial MRG'in normal olması ile organik patolojilerden uzaklaşıldı. Primer tanısı nedeniyle olgudaki santral erken pubertenin 11b hidroksilaz eksikliğine sekonder geliştiği düşünüldü.

Santral erken puberte tedavisinde organik neden varsa nedene yönelik, idiopatik olgularda ise uzun etkili GnRH agonistleri kullanılır. Normalde GnRH pulsatil salınımı ile hipofiz reseptörleri uyarılarak LH ve FSH salınımı olur. Uzun etkili GnRH agonistlerinin kullanımı ile sürekli GnRH uyarımı neticesinde hipofiz bezi GnRH reseptörlerinde "down regülasyon" ve LH ile FSH salınımında azalma olur (10,11). Bu olgularda, ikinci ay ve her altı ayda bir aks GnRH uyarı testi ile denetlenmelidir. Tedavi her iki cins için beklenen puberte başlama yaşına ulaşınca kesilir (11,12). Erken puberteli erkek olgularda önemli problemlerden birisi de bu çocukların erişkin boylarının mümkün olduğunca az etkilenmesinin sağlanmasıdır. Aromataz inhibitörlerinin tedaviye eklenmesi, özellikle bu olgularda epifizyal matürasyonun geciktirilmesi ve erişkin boya ulaşımın sağlanabilmesi açısından faydalıdır (13). Olgumuzda GnRH analoğu uygulanmasını takiben hipotalamus-hipofiz-gonad aksı baskılandı. Pubertal bulgularda gerileme gözlendi.

Halen tedavisi devam etmekte olan olgumuzun, KAH tanısında gecikmeye ilişkin ortaya çıkabilecek farklı sorunların gözden geçirilmesi açısından vurgulanmaya değer olduğunu düşünmekteyiz.

KAYNAKLAR

1. Levine LS, White PC. Disorders of the adrenal glands. In: Behrman RE, Kliegman RM, Jenson HB (eds). Nelson Textbook of Pediatrics. 17th ed. Philadelphia: W.B. Saunders, 2004:1898-1921.

2. Speiser PW. Congenital adrenal hyperplasia. In: Pescovitz OH, Eugster EA (eds). Pediatric Endocrinology: Mechanisms, Manifestations, and Management. 1st ed. Philadelphia: Lippincott Williams and Wilkins, 2004:601-613.

3. Nurçin S. Adrenal (Sürrenal). In: Neyzi O, Ertuğrul T (eds). Pediatri Kitabı. 3. Baskı. İstanbul: Nobel Tıp Kitabevleri, 2002:1256-1277.

4. New MI. Inborn errors of adrenal steroidogenesis. Mol Cell Endocrinol 2003;211: 75-83.

5. New MI, Ghizzoni L. Congenital adrenal hyperplasia. In: Lifshitz F (ed). Pediatric Endocrinology. 4th ed. New York: Macel Dekker, 2003:175-191.

6. Wagner MJ, Ge Y, Siciliano M, Wells DE. A hybrid cell mapping panel for regional localization of probes to human chromosome 8. Genomics 1991;10: 114-125.

7. Miller WL. The adrenal cortex. In: Sperling MA (ed). Pediatric Endocrinology. 2nd ed. Philadelphia: Saunders, 2002:385-438.

8. White PC, Curnow KM, Pascoe L. Disorders of steroid 11beta-hydroxylase isozymes. Endocr Rev. 1994;15:421-438.

9. Geley S, Kapelari K, Johrer K, Peter M, Glatzl J, Vierhapper H, Schwarz S, Helberg A, Sippell WG, White PC, Kofler R. CYP11B1 mutations causing congenital adrenal hyperplasia due to 11beta-hydroxylase deficiency. J Clin Endocrinol Metab. 1996;81: 2896-2901.

10. Garibaldi L. Disorders of pubertal development. In: Behrman RE, Kliegman RM, Jenson HB (eds). Nelson Textbook of Pediatrics. 17th ed. Philadelphia: W.B. Saunders, 2004: 1863-1870.

11. Lee PA. Precocious puberty. In: Pescovitz OH, Eugster EA (eds). Pediatric Endocrinology: Mechanisms, Manifestations, and Management. 1st ed. Philadelphia: Lippincott Williams and Wilkins. 2004:316-333.

12. Lee PA. Puberty and its disorders. In: Lifshitz F (ed). 4th ed. Pediatric Endocrinology. New York: Marcel Dekker. 2003:211-238.

13. de Ronde W. Therapeutic uses of aromatase inhibitors in men. Curr Opin Endocrinol Diabetes Obes 2007;14:235-240.