JOPP Derg 5(1):43-46, 2013
doi:10.5222/JOPP.2013.043

Olgu Sunumu

Overin Nadir Görülen Benign Tümörü: Sklerozan Stromal Tümör Olgusu ve Literatürün Gözden Geçirilmesi

A Rare Benign Tumor of the Ovary: A Case of Sclerosing Stromal Tumor and Review of the Literature

Selma ERDOĞAN DÜZCÜ *, Yılmaz TOSYALI *, Mihriban GÜRBÜZEL *, Ahmet ÇETİN **
** Haseki Eğitim ve Araştırma Hastanesi, Patoloji Bölümü*
*** Haseki Eğitim ve Araştırma Hastanesi, Kadın Hastalıkları ve Doğum Kliniği*

ÖZET

Over kaynaklı sklerozan stromal tümör genellikle otuz yaş altında görülen nadir tümörlerdendir. Solid ve belirgin damarsal yapıdan dolayı malignite düşünülebilmektedir. Olgumuz 17 yaşında anormal uterin kanama yakınması ile başvurmuş, alt karın ultrasonografisinde (USG) heterojen kistik kitle tespit edilmiştir. Bu makalede benign sklerozan stromal tümör olgusunun histopatolojik özellikleri ve ayırıcı tanısı sunulmuştur.

Anahtar kelimeler: *over, sklerozan stromal tümör, inhibin*

SUMMARY

Sclerosing stromal tumor of the ovary is a very rare tumor that usually occurs in patients under thirty years of age. It can be thought as a malignant tumor because of its solid and distinct vascularising pattern. Our patient presented with abnormal uterine bleeding. During the lower abdominal ultrasonographic examination, heterogeneous cystic mass was detected. In this article histopathological features and differential diagnosis of the benign sclerosing stromal tumor were described

Key words: *ovary, sclerosing stromal tumor, inhibin*

GİRİŞ

Sklerozan stromal tümör; ovaryan stromal tümörlerin % 2-6'sını oluşturan, ilk kez 1973'te Chaldvardjian ve Scully tarafından tanımlanan overin nadir görülen benign tümörlerindendir [1,2]. Sklerozan stromal tümörlerin % 80'i 30 yaş altında görülebilmekle birlikte, nadiren çocuklarda da görülebilir [3]. Hastalar en sık pelvik ağrı, âdet düzensizliği ve ele gelen kitle nedeniyle başvurmaktadır [4]. Tümörün makroskopisindeki solid yapılanmalar malign izlenimi verebilmektedir. Bu nedenle gereksiz radikal cerrahi girişimlere neden olmaktadır [1,5,6]. Bu makalede overin seks kord stromal tümörleri içinde farklı bir alt tip olan ve nadir görülen sklerozan stromal tümörlü bir olgunun morfolojik ve histopatolojik özellikleri sunulmuştur.

OLGU

On yedi yaşındaki kadın hasta anormal uterin kanama yakınması ile Haseki Eğitim ve Araştırma Hastanesi Kadın Hastalıkları ve Doğum Kliniği'ne başvurmuştur. Hastanın yapılan laboratuvar tetkiklerinde anemi dışında patolojik bulgu saptanmamıştır. Alt batın USG'de tek taraflı, overle uyumlu bölgede, heterojen kistik kitle tespit edilmiştir. Tümör belirteçleri Ca125:28,2, Ca19.9:10,3, Ca15.3:16,3 olarak normal sınırlardadır. Ancak, hastaya ait hormonal bir değerlendirme mevcut değildir. Bu tet-

Alındığı tarih: 02.05.2012
Kabul tarihi: 25.05.2012
Yazışma adresi: Ass. Selma Erdoğan Düzcü, Haseki Eğitim ve Araştırma Hastanesi, Fatih / İstanbul
e-posta: serdogan715@mynet.com

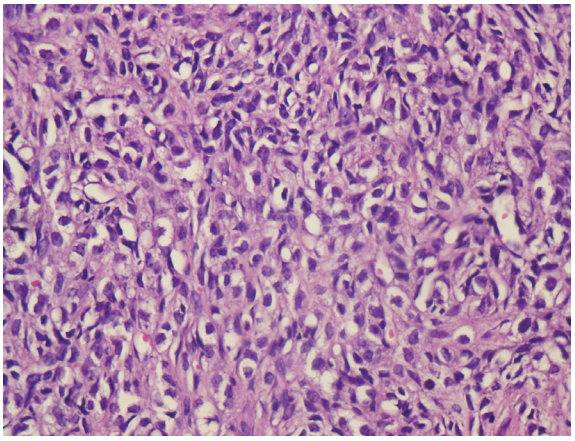

Resim 1. Vakuollü sitoplazmalı hücreler, HEX400.

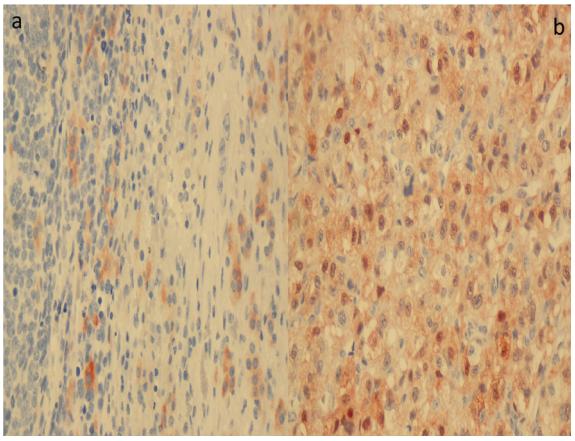

Resim 2. İNHİBİN ile pozitif boyanma X400 (a), KALRETİNİN ile pozitif boyanma X400(b).

kikler sonucunda hastaya over kistektomi ve batın sıvı örneklemesi yapılarak patoloji bölümüne gönderilmiştir. Ameliyat sırasında yapılan frozen inceleme sonucu da benign olarak bildirilmiştir.

Patoloji laboratuvarında incelenen materyal 7.5x7x3.5 cm ölçülerindedir ve dış yüzü düzgündür. Kesiti solid görünümde olup, kirli beyaz ve yer yer sarı renkli alanlar içermektedir. Mikroskopisinde ise hücreden fakir, yoğun kollajenöz veya ödemli stroma ile ayrılan damardan zengin yalancı nodül yapıları görülmüştür. Büyük büyütme ile incelendiğinde hücre alanlarının vakuollü stoplazmalı belirgin çekirdekli yuvarlak-oval şekilli hücreler ile iğsi hücrelerden oluştuğu dikkati çekmiştir. Vakuollu stoplazmalı hücreler, teka hücrelerine benzer özellikler göstermekle birlikte, bazı hücrelerde ise çekirdek ekzantrik yerleşimli olup, taşlı yüzük hücrelerine benzemektedir. Ayrıca yapılan incelemede mitoz görülmemiştir (Resim 1). Yapılan immunohistokimyasal incelemede tümör hücreleri; vimentin, kalretinin, progesteron reseptörü ve inhibin ile pozitif boyanma, SMA ile zayıf pozitif boyanma göstermiştir (Resim 2a, 2b). Östrojen reseptörü, EMA, CK 7, CK 20 ve AFP ile boyanma görülmemiştir. Morfolojik ve immunohistokimyasal profil birlikte değerlendirildiğinde olgu sklerozan stromal tümör olarak değerlendirilmiştir.

TARTIŞMA

Sklerozan stromal tümör overin oldukça nadir görülen, iyi prognozlu, öncelikli tedavisi cerrahi olan benign bir tümörüdür [7]. Sıklıkla tek overde görülebilmekle birlikte, nadiren iki taraflı olarak da görülebilir. Hastaların % 80'inden fazlası ikinci ve üçüncü dekattadır. Literatürde bildirilen en küçük hasta yaşı dörttür [4]. Olgumuz 17 yaşındadır ve tek taraflı over kitlesi mevcuttur.

Stromal sklerozan tümör makroskopik olarak 3-17 cm arasında değişen boyutlarda, iyi sınırlı, yer yer kirli sarı renkte, ödem ve kistik alanların da görüldüğü solid kitle şeklindedir. Literatürde tamamen kistik olan olgu da bildirilmiştir [5,8]. Tümör ödemli ve kollajenöz stroma ile çevrili psödolobül yapısı oluşturan hücresel alanlardan oluşmaktadır. Bu hücresel alanlarda hemanjioperisitom benzeri damardan zengin bölge de görülebilmektedir [7]. Lobül yapıları iki tip hücreden oluşmaktadır; kollajen üreten iğsi hücreler ve Teka hücrelerine benzeyen, lipit içeren, vakuollü, eozinofilik stoplazmalı, küçük koyu çekirdekli, belirgin nukleollu hücreler [2,5,8]. Mitoz görülmemekle birlikte nadiren mitoz görülen olgu tanımlanmıştır [5]. Olgumuzda iki tip hücre paterni görülmekle birlikte mitoz izlenmemiştir. Ki-67 proliferasyon indeksi % 1 civarındadır. İnhibin ve kalretinin immunohistokimyasal boyalarının overin seks kord stromal tümör tanı-

sını desteklemede önemli bir kriter olduğundan söz edilmiştir [1]. Yapılan immunohistokimyasal incelemede inhibin ve kalretininin pozitif olması olgumuzun stromal kaynaklı tümör olduğunu düşündürmüştür.

Sklerozan stromal tümörde en sık görülen semptomlar âdet düzensizliği, pelvik kitle ve pelvik ağrıdır. Ayrıca çoğunlukla hamilelik süresince görülen androjenik hormon aktivitesi izlenebilir. Genellikle östrojen ve progesteron reseptörü negatif olmasına rağmen, izole iğsi hücrelerde SMA pozitiftir [9]. Olgumuzun cerrahi öncesi ve sonrası hormon değerleri elimizde bulunmamakla beraber, progesteron reseptör immunreaktivitesi hormonal bir aktiviteyi düşündürmektedir. Ayrıca Kawaushi ve ark. [10] 12 sklerozan stromal tümör olgusunda iğsi hücrelerde VGF/VEBF pozitifliği izlemiştir.

Sklerozan stromal tümörün ayırıcı tanısı önem taşımaktadır. Makroskopik görünümü nedeniyle malign tümörle karıştırılmasından dolayı daha az girişim yapabilmek için frozen çalışması yararlıdır [4]. Klinik ve histopatolojik olarak fibrom ve tekom ile karışabilir [11]. Stromal sklerozis paterni ve daha erken yaşta görülmesi, bu tümörlerden ayrımında kolaylık sağlar [11].

Sklerozan stromal tümördeki vakuoler stoplazmalı, nadiren ekzantrik yerleşim gösteren nukleuslu hücreler taşlı yüzük hücrelerine benzemektedir. Bu da yanlış Krukenberg tümörü tanısına neden olabilmektedir. Ancak, Krukenberg tümörü sklerozan stromal tümörün aksine 6-7. dekatta görülür ve sıklıkla bilateraldir. Sklerozan stromal tümör vakuolllerde lipit içermesine rağmen, Krukenberg tümörü musin içermektedir [3]. Olgumuzda taşlı yüzük hücrelerine benzer hücreler bulunmaktaydı. Bu tip hücreler taşlı yüzük hücreli tümörde de görülebilmektedir, ancak çekirdekleri benign özellik göstermekte ve müsin içermemektedir.

Masif ovaryen ödemle de ayırıcı tanı yapılmalıdır. Sklerozan stromal tümörün ödemi masif ovaryen ödemin aksine zonaldir ve heterojen bir görünüme sahiptir. Meigs sendromu ovaryen neoplazm, asit ve plevral sıvı ile karakterize olup, benign ovaryen neoplazmlarda görülebilmektedir. Olgumuzda asit izlenmemekle birlikte batın sıvı örneklemesinde yalnızca mezotel hücreleri görülmüştür. Bir makalede ise asit ile birlikte sklerozan stromal tümör olgusu yayınlanmıştır [5].

Sonuç olarak, sklerozan stromal tümör nüks etmeyen, sıklıkla tek taraflı izlenen overin stromasından kaynaklanan benign bir tümördür. Bu tümörün stromal kaynaklı olduğu kalretinin ve inhibin ile desteklenmelidir [1]. Olgumuzun genç yaşta oluşu, makroskopik ve mikroskopik özellikler ile immunohistokimyasal boyalarda görülen reaktifliğin literatür ile uyumluluk gösterdiği görülmüştür.

KAYNAKLAR

1. **Kurt G, İlhan R, Yavuz E, Tuzlalı S, İplikçi A.** Overin sklerozan stromal tümörleri: altı olgu üzerinde morfolojik ve immunhistokimyasal analiz. *Turk J Pathol* 2004;20:66-68.
2. **Tavassoli FA, Fujii S, Mooney E, et al.** Sex cord-stromal tumors In: Tumours of the Breast and Female Genital organs. 5. ed. IARC Press: Lyon; 2003. p. 152-153.
3. **Russell P, Robboy SJ, Prat J.** Ovarian sex cord-stromal and steroid cell tumors.In: Robboy's Pathology of the Female Reproductive Tract, 2nd ed. Churchill Livingstone Elsevier; 2009. p. 703-705. http://dx.doi.org/10.1016/B978-0-443-07477-6.50031-7
4. **Uğuralp S, Güngör A, Sığırcı A, Şamdancı E, Aydın NE.** Overin nadir görülen sklerozan stromal tümörü: olgu sunumu. *Çocuk Cerrahisi Dergisi* 2009;23(2):85-88.
5. **Bildirici K, İlgici D, Peter B.** Over sklerozan stromal tümörü (olgu sunumu). *Çukurova Üniversitesi Tıp Fakültesi Dergisi* 2001; 26(3):147-151.
6. **Kaçar Özkara S, Filinte D.** Çocukluk ve adolesan dönemlerinde görülen over tümörleri: 42 olguda histopatolojik değerlendirme. *Turk J Pathol* 2007;23(3):151-159.

7. **Qureshi A, Raza A, Kayani N.** The morphologic and immunohistoochemical spectrum of 16 cases of sclerosing stromal tumor of the ovary. *Indian J Pathol Microbiol* 2010;53:658-660. http://dx.doi.org/10.4103/0377-4929.72017 PMid:21045387
8. **Young RH, Clement PB.** Sex cord-stromal and steroid cell and germ cell tumors of the ovary.In: Mills S, editor . Sternberg's Diagnostic Surgical Pathology, Volume II. 5th ed. Lippincott Williams and Wilkins; 2010. p. 2315-2316.
9. **Iravanloo G, Nozarian Z, Sarrafpour B, Motahhary P.** Sclerosing stromal tumor of the ovary. *Arch Iranian Med* 2008;11(5):261-262.
10. **Kawauchi S, Tsuji T, Kaku T, et al.** Sclerosing stromal tumors of the ovary: A clinicopathologic, immunohistochemical, ultrastructural and cytogenetic analysis with special reference to its vasculature. *Am J Surg Pathol* 1998;22:83-92 http://dx.doi.org/10.1097/00000478-199801000-00011 PMid:9422320
11. **Şen N, Akbulut M, Çoban Ş, Yıldırım B, Düzcan SE.** Sclerosing stromal stromal tumor of the ovary. *Ege Tıp Dergisi* 2006;45(1):73-75.