Haydarpaşa Numune Eğitim ve Araştırma Hastanesi Tıp Dergisi 2010; 50 (2)

Künt Dalak Travmalarında Karbondioksit Anjiyografisinin Yeri

Aslıhan Semiz Oysu[1], Kyung J. Cho[2], Sinan Sahin[1]

ÖZET

Amaç: Künt dalak yaralanmasında dijital substraksiyon anjiyografi tanı ve tedavide önemli rol oynar. Karbondioksit düşük maliyetli, allerji riski ve bilinen toksisitesi olmayan alternatif bir intravasküler kontrast maddedir. Bu çalışmada künt dalak travması olan olgularda karbondioksit anjiyografisinin etkinliğinin değerlendirilmesi amaçlandı.

Gereç ve Yöntem: Künt dalak travması bulguları saptanarak embolizasyon öncesinde iyotlu kontrast madde ve karbondioksit kullanılarak anjiyografisi yapılmış olan 7 olgunun bulguları retrospektif olarak değerlendirildi.

Bulgular: Yedi olgunun tümünde anjiyografide laserasyon ile uyumlu splenik avasküler alanlar izlendi. İki olguda aktif ekstravazasyon, 3 olguda yıldızlı gökyüzü manzarası, 2 olguda arteriyovenöz şant mevcuttu. Beş olguda kontrast madde ekstravazasyonu saptanmadı. Karbondioksit kullanılarak yapılan anjiyografide bunlara ek olarak 2 olguda daha aktif ekstravazasyon görüldü. Tüm olgularda splenik arter veya dallarına yönelik embolizasyon gerçekleştirildi. Girişim sonrasında olguların tümünde hemodinamik stabilizasyon sağlandı.

Sonuç: Künt dalak travması olan olgularda anjiyografide iyotlu kontrast maddeye ek olarak karbondioksitin de kullanımı ile aktif ekstravazasyonun saptanabilirliği artabilir. Ayrıca ekstravazasyon daha santral enjeksiyonlarda daha erken aşamada lokalize edilerek travma olgularında uygulanacak girişimin hızlanması sağlanabilir.

Anahtar Kelimeler: Künt dalak travması, karbondioksit anjiyografisi, dijital substraksiyon anjiyografi, embolizasyon.

THE ROLE OF CARBONDIOXIDE ANGIOGRAPHY IN BLUNT SPLENIC TRAUMA

ABSTRACT

Purpose: Digital subtraction angiography plays an important role in blunt splenic trauma. Carbondioxide is an alternative intravascular contrast medium with a low cost and no risk of allergy or known toxicity. The purpose of this study is to evaluate the efficacy of carbondioxide angiography in patients with blunt splenic trauma.

Materials and methods: The angiography findings of seven patients with blunt splenic trauma who underwent angiography using iodinated contrast medium and carbondioxide before embolization were retrospectively evaluated.

Results: In all of the seven patients splenic avascular areas consistent with laceration were present. Two patients showed active extravasation of contrast medium, while 3 had ''starry sky'' finding and 2 had arteriovenous shunt. Five patients showed no extravasation of contrast medium. At carbondioxide angiography additional two patients were found to have extravasation. All patients underwent embolization of splenic artery or its branches. All patients were hemodynamically stabilized after the interventions.

1. Dr. Siyami Ersek Hastanesi Göğüs Kalp ve Damar Cerrahisi Eğitim ve Araştırma Hastanesi Radyoloji Kliniği, İstanbul.
2. Michigan Üniversitesi Hastanesi, Radyoloji ABD, Ann Arbor, MI, ABD.

Conclusion: In patients with blunt splenic trauma, use of carbondioxide in addition to iodinated contrast medium at angiography may increase the detection of active extravasation. In addition, extravasation may be localized at more central injections which may quicken the intervention in trauma patients.
Keywords: Blunt splenic trauma, carbondioxide angiography, digital subtraction angiography, embolization.

GİRİŞ

Dalak, künt batın travmalarında en sık yaralanan intra-abdominal organdır. Künt dalak yaralanmasının değerlendirilmesinde bilgisayarlı tomografi (BT) tercih edilen tanısal modalitedir ve tedavi edici bir girişime gereksinimin belirlenmesinde yardımcı olur (1,2). Dijital substraksiyon anjiyografi (DSA) aktif kanamanın gösterilmesinde ve embolizasyona yol göstererek tedavide rol oynar (4,6). DSA'da aktif ekstravazasyonu olan olgularda splenik arter embolizasyonu tercih edilen bir tedavi yöntemidir (3-5).

DSA'da genellikle noniyonik iyotlu kontrast madde kullanımı esastır. Ancak daha önce iyotlu kontrast maddeye karşı ciddi allerjik reaksiyon geliştirmiş olgularda, böbrek hastalarında ve kısa zamanda çok volüm kaybı olan renal yetmezlik riskindeki travma olgularında iyotlu kontrast madde kullanımının riskleri iyi bilinmektedir (7). Karbondioksit (CO2) infradiafragmatik arteriyografi ve tüm venografilerde etkin olarak kullanılabilen düşük maliyetli, allerji riski ve bilinen toksisitesi olmayan bir intravasküler kontrast maddedir (8-10). Düşük viskozitesi nedeniyle aktif kanamanın gösterilmesinde etkin olabilir. Bu çalışmanın amacı künt dalak travması olan olgularda CO2 anjiyografisinin etkinliğinin araştırılmasıdır.

MATERYAL VE METOD

Künt abdominal travma nedeniyle acil servise başvuran ve BT incelemesinde ağır dalak travması bulguları saptanarak dalak embolizasyonu için radyoloji kliniğine gönderilen ve anjiyografilerinde iyotlu kontrast madde ve CO2 kullanılmış olan 7 olgunun DSA bulguları retrospektif olarak değerlendirildi. Splenik arter embolizasyonu öncesinde tüm olguların çölyak ve splenik anjiyogramları yapıldı. Olguların tümünde DSA incelemesinde noniyonik iyotlu kontrast madde ve/veya karbondioksit kullanılarak AP aortogram, selektif çölyak trunkus anjiyografisi ve splenik anjiyogramlar elde edildi.

Karbondioksit enjeksiyonu el ile iki adet tek yönlü valf içeren steril infüzyon torbası (Angiodynamics, Queensbury, NY, ABD) ile gerçekleştirildi. Tüp içerisinde bulunan medikal dereceli CO2 bir mikrofiltreden geçirilerek steril bağlantı kablosu aracılığıyla infüzyon torbasına alındı ve 50 cc'lik steril enjektörle torbadan çekilerek her bir anjiyogram için yaklaşık 20 cc katetere enjekte edildi. CO2 anjiyografileri 5 French uç delikli bir kateter kullanılarak gerçekleştirildi.

BULGULAR

Olguların 4'ü kadın 3'ü erkek olup, yaşları 15 ile 44 arasında değişiyordu. Olguların 5'inde dalak yaralanmasının nedeni motorlu trafik kazası, 1'inde bisiklet kazası ve 1'inde darp idi. Tüm olgularda BT'de perisplenik hematom, hemoperitonyum ve geniş laserasyonlar mevcuttu. Olguların dördünde BT ile ekstravasküler aktif kontrast madde akümülasyonu (''blush'') saptandı. İyotlu kontrast madde kullanılarak yapılan DSA incelemesinde olguların tümünde laserasyon ile uyumlu splenik avasküler alanlar izlendi. 2 olguda aktif ekstravazasyon, 3 olguda yıldızlı gökyüzü manzarası, 2 olguda arteriyovenöz şant izlenirken, 5 olguda aktif hemoraji düşündürecek kontrast madde ekstravazasyonu saptanmadı. Karbondioksit kullanılarak yapılan DSA incelemesinde ek olarak 2 olguda daha aktif ekstravazasyon görüldü. Bu iki olguda karbondioksit enjeksiyonu çölyak trunkustan yapılmış olup, olguların birinde tek, diğerinde ise iki ayrı noktada ekstravazasyon mevcuttu (Resim 1 ve 2). Söz konusu iki olgunun iyotlu kontrast madde ile gerçekleştirilen çölyak trunkus ve selektif splenik arter enjeksiyonlarında kontrast madde ekstravazasyonu görülmedi.

İyotlu kontrast madde ile görülen arteriyovenöz şantların tümü karbondioksit ile de saptanırken, yıldızlı gökyüzü manzarası karbondioksit anjiyografilerinin hiçbirinde görülmedi (Resim 3). Karbondioksit anjiyografisinde dalak parankiminin kontrastlanması tam olarak elde edilemediğinden avasküler alanlar değerlendirilememekteydi. Bir olguda karbondioksit ile yapılan trunkus çölyakus ve selektif splenik arter enjeksiyonlarında dalak vizüalize edilemedi. Bu olgunun iyotlu kontrast madde enjeksiyonunda dalakta avasküler alanlar izlenmekteydi.

BT ile ''blush'' görülmüş olan dört olgunun ikisinde hem iyotlu kontrast madde, hem de karbondioksit anjiyografilerinde aktif ekstravazasyon doğrulanırken, iki tanesinde ekstravazasyon sadece karbondioksit anjiyografisinde görülebildi.

Tüm olgularda splenik arter veya dallarına yönelik em-

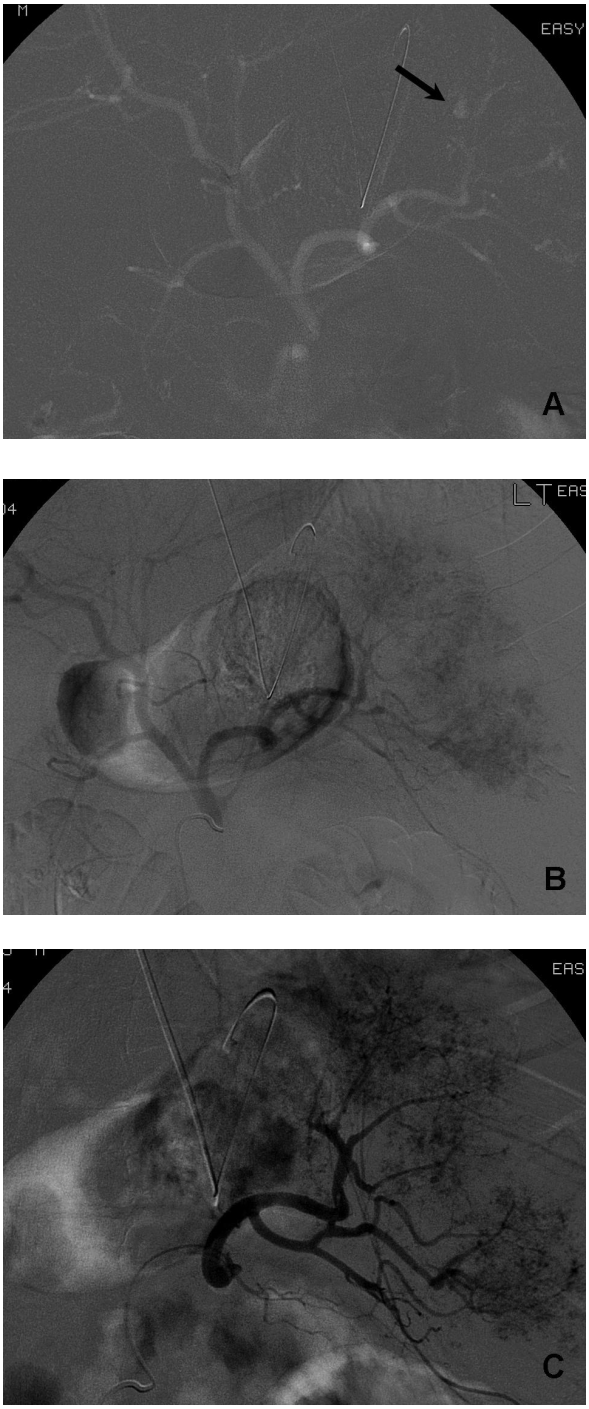

Resim 1: A: Çölyak trunkus anjiyografisinde karbondioksit enjeksiyonunu takiben dalakta ekstravazasyon (ok). İyotlu kontrast madde enjeksiyonu ile çölyak trunkus (B) ve splenik arterden (C) yapılan anjiyogramlarda ekstravazasyon izlenmedi.

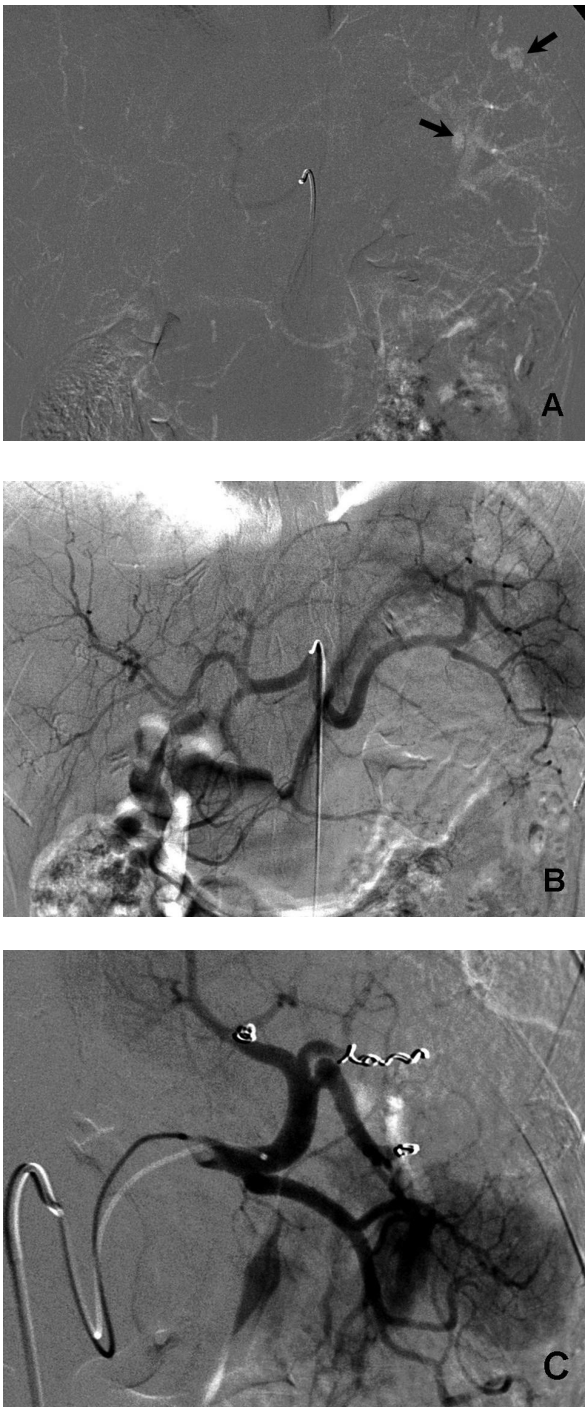

Resim 2: Selektif çölyak trunkus anjiyografisinde karbondioksit enjeksiyonu (A) ile iki noktada ekstravazasyon (ok) izlenirken iyotlu kontrast madde enjeksiyonu (B) ile ekstravazasyon saptanmamıştır. Splenik arter dallarının embolizasyonu sonrası kontrol anjiyogram (C).

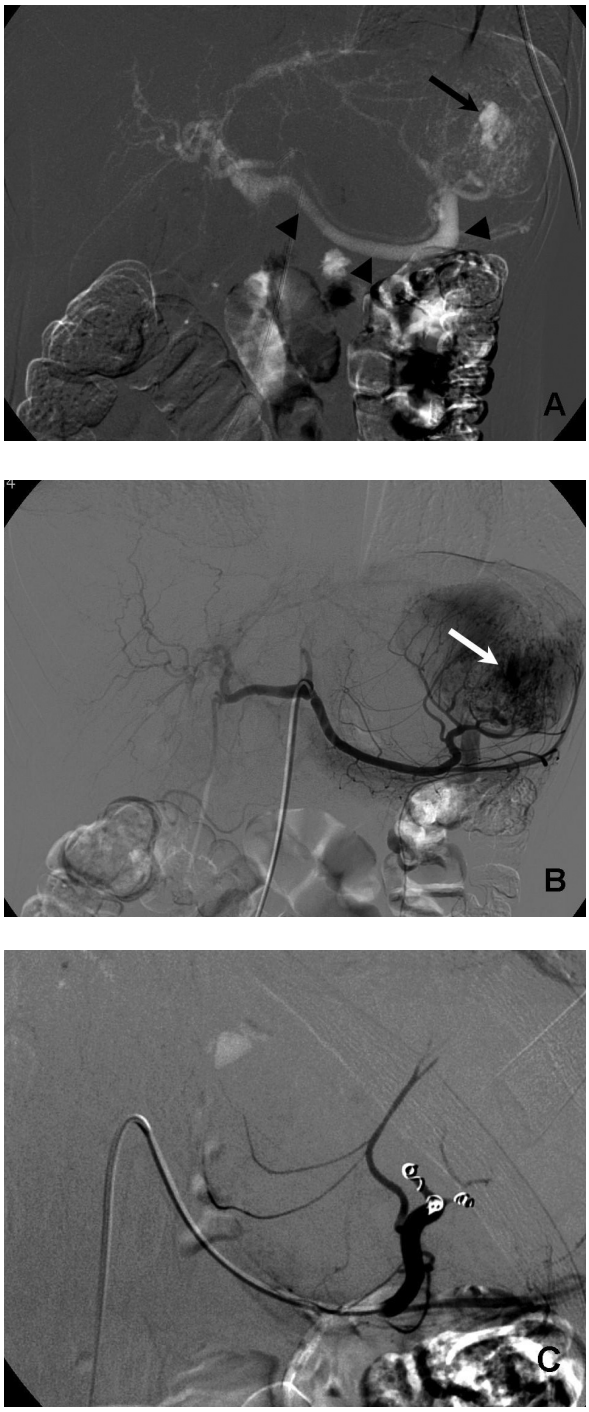

Resim 3: Çölyak trunkus anjiyografisinde karbondioksit (A) ve iyotlu kontrast madde (B) enjeksiyonları ile dalakta ekstravazasyon (ok) ve splenik vende arteriyel fazda erken dolum (okbaşları); arteriyovenöz şant. Distal splenik arter embolizasyonu sonrası kontrol anjiyogram (C).

bolizasyon Gelfoam (Upjohn, Kalamazoo, MI, ABD) ve/veya koil kullanılarak gerçekleştirildi. Girişim sonrasında olguların tümünde hemodinamik stabilizasyon sağlandı. Olguların hiçbirinde kanama nedeniyle tekrar anjiyografik ya da cerrahi girişim gereksinimi olmadı. Tip I diyabet öyküsü olan bir olguda embolizasyondan bir ay sonra drenaj gerektiren abse oluşumu meydana geldi. Bir olgu dört gün sonra bilinmeyen bir nedenle hayatını kaybetti.

TARTIŞMA

Künt dalak travmasında nonoperatif tedavi hemodinamik olarak stabil olan olgularda giderek tercih edilen tedavi yöntemi olmaktadır (3-5). İntravenöz kontrast madde kullanılarak yapılan BT incelemesi, splenik parankimal yaralanmanın gösterilmesinde güvenilir bir yöntemdir ancak kontrast madde ekstravazasyonunun ve diğer intrasplenik travmatik vasküler anormalliklerin gösterilmesinde ve yaralanmanın ağırlık derecesinin belirlenmesinde yeterli olmayabilir (4-6). Söz konusu olgularda tanısal anjiyografi ve embolizasyon gereksinimine hemodinamik bulgular ve BT bulgularına göre karar verilir (3,4). Künt dalak travmasının BT bulguları arasında laserasyon, hematom, intraparankimal ya da ekstraparankimal ekstravasküler kontrast madde akümülasyonu (''blush'') ve hemoperitonyum sayılabilir (2). Bunlardan ''blush'' en sıklıkla aktif kanama ve girişim gereksinimi ile ilişkili bulunan bulgudur (6,11).

DSA, dalak yaralanmasında tanıda ve tedavide önemli rol oynamaktadır (4,6). Dalak yaralanmalarının tedavisinde anjiyografik girişim ilk olarak Sclafani ve ark. (13) tarafından 1981'de bildirilmiştir. Seçilmiş olgularda splenik arter embolizasyonu dalak travmasının nonoperatif tedavisine katkı sağlamaktadır (3,4,14,15). Splenik rüptürde DSA bulguları arasında parankimal avasküler alanlar, splenik arterlerden aktif kontrast madde ekstravazasyonu, psödoanevrizma, arteriyovenöz fistül ve yıldızlı gökyüzü manzarası adı verilen intraparankimal küçük fokal kontrast madde birikimleri sayılabilir (12). Dalak yaralanmasının anjiyografik bulguları, nonoperatif tedavinin sonucunun öngörülmesinde BT bulgularına oranla daha doğru sonuç verir (3). Ayrıca BT, nonoperatif tedaviye uygun olmayan aktif kanama bulgularının gösterilmesinde her zaman tek başına yeterli olmayabilir (3,4). Anjiyografi ile arteriyovenöz şantlar ve yıldızlı gökyüzü manzarası gibi BT'de görülemeyen intrasplenik vasküler yaralanmalar dahi gösterilebilir (4,12). BT'de benzer şekilde görülebilen intrasplenik psödoanevrizma ve arteriyovenöz fistüller sadece sple-

nik arteriyografi kullanılarak ayırt edilebilir (4).
Karbondioksit, allerjik reaksiyon ya da nefrotoksisite riski olmayan, alternatif bir intravasküler kontrast maddedir (8-10). Maliyetinin düşük olması da diğer bir avantajıdır. CO2, böbrek yetersizliği ya da ciddi kontrast madde allerjisi öyküsü olan olgularda vasküler girişimsel işlemlerde iyotlu kontrast madde yerine kullanılabilir (8-10). İntravasküler enjeksiyonunu takiben kan içerisinde hızla çözünür ve tek geçişte akciğerler tarafından atılır (9). Böylece, yüksek volümlerde kullanıldığında bile kan gazlarında değişikliğe neden olmaz. CO2 intravasküler alanda kanı deplase ederek negatif kontrastlanmaya neden olur (9). Eğer kullanılan CO2 hacmi az olursa gaz kanın üzerinde seviyelenme göstererek lümenin inkomplet dolumuna neden olabilir. Buna bağlı olarak, yalancı stenoz görünümü ya da dependan damarlarda dolum görülmemesi gibi yanlış tanılara yol açabilir. CO2 ile yeterli vizüalizasyonun sağlanamadığı durumlarda ek olarak iyotlu kontrast madde kullanılması gerekebilir, ancak yine de bu olgularda kullanılan iyotlu kontrast madde miktarını sınırlayarak toksisite riskinde azalma sağlayabilir (10).
Kerns ve ark. (9), travma ya da gastrointestinal kanama olgularında CO2'nin aktif kanamanın gösterilmesi açısından iyotlu kontrast maddeye göre daha üstün olduğunu öne sürmüşlerdir. Bazı olgularda aktif kanama sadece CO2 ile gösterilmiş ve düşük viskozitesi nedeniyle CO2 arteriyovenöz fistülleri daha iyi göstermiştir. Bizim olgularımızın ikisinde iyotlu kontrast madde ile selektif splenik arter enjeksiyonunda dahi görülemeyen toplam üç alandaki ekstravazasyon CO2 enjeksiyonu ile daha santralden (trunkus çölyakus) yapılan enjeksiyonda görülmüştür. Bunun nedeninin, CO2'nin düşük viskozitesi olabileceği düşünülmüştür. BT'de aktif hemorajiyi düşündüren ''blush'' bulgusu ile CO2 anjiyografisinde saptanan aktif ekstravazasyon arasında mükemmel bir korelasyon gözlenmiştir.
Olgularımızda CO2 anjiyografisinin dezavantajları arasında dalak laserasyonunu gösteren parankimal avasküler alanların net vizüalize edilememesi ve yine parankimal diffüz yaralanma bulgusu olan yıldızlı gökyüzü manzarasının saptanamaması sayılabilir. Bunun nedeninin CO2 ile parankimal kontrastlanmanın net sağlanamaması olduğu düşünülmüştür. Ayrıca selektif splenik arter enjeksiyonunda CO2 ile bir olguda dalak vizüalize edilememiştir.
Sonuç olarak, künt dalak travması olan olgularda yapılan DSA incelemesinde iyotlu kontrast maddeye ek olarak CO2 kullanımı ile aktif ekstravazasyonun saptanabilirliği artabilir. Ayrıca ekstravazasyon daha santral enjeksiyonlarda daha erken aşamada lokalize edilerek, gerçekleştirilecek superselektif kontrastlı anjiyografilere ve embolizasyona yol gösterilmesi ve travma olgularında girişimin hızlanması sağlanabilir.

KAYNAKLAR

1. Federle MP, Courcoulas AP, Powell M, Ferris JV, Peitzman AB. Blunt splenic injury in adults: clinical and CT criteria for management, with emphasis on active extravasation. Radiology. 1998;206:137-42.

2. Poletti PA, Wintermark M, Schnyder P, Becker CD. Traumatic injuries: role of imaging in the management of the polytrauma victim (conservative expectation). Eur Radiol. 2002;12:969-78.

3. Sclafani SJ, Weisberg A, Scalea TM, Phillips TF, Duncan AO. Blunt splenic injuries: nonsurgical treatment with CT, arteriography, and transcatheter arterial embolization of the splenic artery. Radiology. 1991;181:189-96.

4. Shanmuganathan K, Mirvis SE, Boyd-Kranis R, Takada T, Scalea TM. Nonsurgical management of blunt splenic injury: use of CT criteria to select patients for splenic arteriography and potential endovascular therapy. Radiology. 2000;217:75-82.

5. Wahl WL, Ahrns KS, Chen S, Hemmila MR, Rowe SA, Arbabi S. Blunt splenic injury: operation versus angiographic embolization. Surgery. 2004;136:891-9.

6. Omert LA, Salyer D, Dunham CM, Porter J, Silva A, Protetch J. Implications of the "contrast blush" finding on computed tomographic scan of the spleen in trauma. J Trauma. 2001;51:272-7.

7. Namasivayam S, Kalra MK, Torres WE, Small WC. Adverse reactions to intravenous iodinated contrast media: a primer for radiologists. Emerg Radiol. 2006;12:210-5.

8. Cho KJ, Cho DR. CO2 digital subtraction splenoportography with the "skinny" needle: experimental study in a swine model. Cardiovasc Intervent Radiol. 2003;26:273-6.

9. Kerns SR, Hawkins IF Jr. Carbon dioxide digital subtraction angiography: expanding applications and technical evolution. AJR Am J Roentgenol. 1995;164:735-41.

10. Eschelman DJ, Sullivan KL, Bonn J, Gardiner GA Jr. Carbon dioxide as a contrast agent to guide vascular interventional procedures. AJR Am J Roentgenol. 1998;171:1265-70.

11. Nwomeh BC, Nadler EP, Meza MP, Bron K, Gaines BA, Ford HR. Contrast extravasation predicts the need for operative intervention in children with blunt splenic trauma. J Trauma. 2004;56:537-41.

12. Scatliff JH, Fisher ON, Guilford WB, McLendon WW. The "starry night" splenic angiogram. Contrast material opacification of the malpighian body marginal sinus circulation in spleen trauma. Am J Roentgenol Radium Ther Nucl Med. 1975;125:91-8.

13. Sclafani SJ. The role of angiographic hemostasis in salvage of the

injured spleen. Radiology. 1981;141:645-50.
14. Cooney R, Ku J, Cherry R, Maish GO 3rd, Carney D, Scorza LB, Smith JS. Limitations of splenic angioembolization in treating blunt splenic injury. J Trauma. 2005;59:926-32.
15. Hagiwara A, Fukushima H, Murata A, Matsuda H, Shimazaki S. Blunt splenic injury: usefulness of transcatheter arterial embolization in patients with a transient response to fluid resuscitation. Radiology. 2005;235:57-64.