Haydarpaşa Numune Eğitim ve Araştırma Hastanesi Tıp Dergisi 2014; 54 (3)

Olgu Sunumu

ST ELEVASYONLU MİYOKARD ENFARKTÜSÜ İLE PERSİSTAN THEBESİAN SİNUSOİDLERİ BİRLİKTELİĞİ

Adem BEKLER[1], Emine GAZİ[1], Ahmet TEMİZ[1], Burak ALTUN[1], Ahmet BARUTÇU[1]

Özet

Epikardiyal koroner arterler ile ventriküller arasında direkt bağlantı sağlayan koroner arter fistülleri çoğunlukla herhangi bir nedenle yapılan koroner anjiyografi sırasında tespit edilmekte ve koroner çalma sendromuna neden olarak iskemiye yol açabilmektedir. Biz burada, akut inferior miyokard enfarktüsü ile başvuran ve yapılan primer perkütan koroner girişim için yapılan koroner anjiografide sirkumflex ve sol ön inen arterden sol ventriküle fistüle neden olan kalıcı Thebesian sinusoidleri tespit edilen 65 yaşındaki bayan bir vakayı sunmayı amaçladık.

Anahtar kelimeler: İskemi, Koroner anjiyografi, Thebesian sinusoidi.

Togetherness with ST Elevated Myocardial Infarction and Persistent Thebesian Sinusoids

Summary

Coronary artery fistulas connecting epicardial coronary arteries to the ventricles can be found generally during coronary angiography which performed for any reason and can cause ischemia by leading coronary steal syndrome. Here we aimed to present a 65 year-old woman who presented with acute inferior myocardial infarction and performed coronary angiography for primary percutaneus coronary intervention showing persistent Thebesian sinusoids due to fistulas to left ventricle from circumflex and left anterior descending artery.

Key words: Ischemia, Coronary angiography, Thebesian sinusoid.

Giriş

Koroner arter fistülü (KAF), bir koroner arter ile kalp boşluğu, büyük damar veya diğer vasküler yapılar arasındaki direkt bağlantılar olarak tanımlanır[1]. Koroner arterler ve kalp boşlukları arasındaki koroner fistüller kardiyak kateterizasyon yapılan hastalarda değişmekle birlikte yaklaşık %0.2 oranında görülür ve hastaların yaklaşık %90'ından fazlasında tek fistül olarak sağ kalp boşluğuna yada sol-sağ şanta neden olabilen pulmoner artere olabilmektedir[2,3]. Koroner arterlerden sol ventriküle çoklu fistül ise oldukça nadir görülmektedir[4].

Olgu Sunumu

Altmış beş yaşında bayan hasta son 6-7 saattir olan retrosternal sıkıştırıcı vasıfta, progresyon gösteren ve her iki kola vuran göğüs ağrısıyla hastanemize başvurdu. Fizik muayenesinde arteriyel kan basıncı 100/70 mmHg, nabız 68 vuru/dk idi. Kardiyovasküler muayenesinde oskültasyonla apikal 2/6 sistolik üfürüm duyuldu. Acil serviste çekilen

1. Çanakkale Onsekiz Mart Üniversitesi Tıp Fakültesi Kardiyoloji Kliniği

Yayın Gönderim ve Kabul Tarihi: 17.02.2014 - 20.03.2014

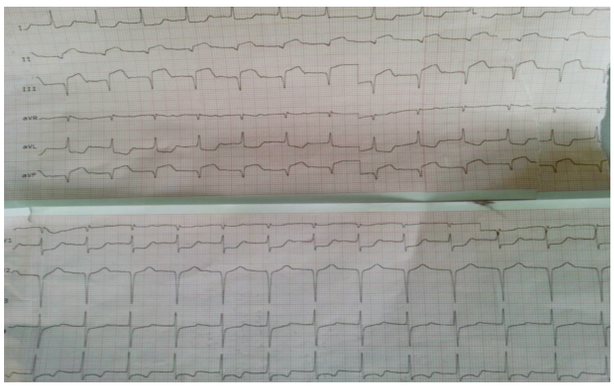

Resim 1: EKG'de inferior MI bulguları görülmekte.

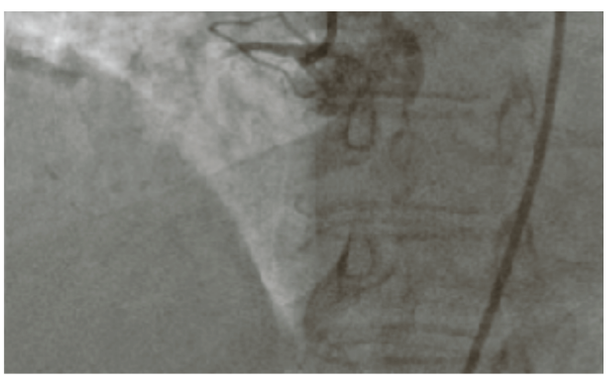

Resim 2: Sağ koroner arterin proksimalden tam tıkalı olduğu görülüyor.

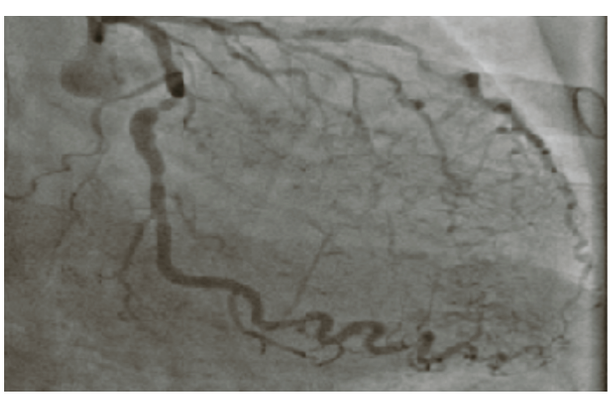

Resim 3: Sağ kaudal pozisyonda Sirkumflex ve Sol ön inen arterde ciddi darlıklar izleniyor.

elektrokardiyografide DII, DIII ve aVF' te ST elevasyonu, anteroseptal derivasyonlarda ST depresyonu mevcuttu (Resim 1). Kardiyak enzimleri yüksek olan hastaya acil serviste yapılan ekokardiyografide inferior, posterior duvarlarda hareket kusuru, 2+ mitral yetmezliği dışında patoloji yoktu. Hastaya mevcut bulgularla akut inferior miyokard enfarktüsü (MI) tanısı konularak primer perkütan koroner girişim için kateterizasyon laboratuarına alındı. Yapılan koroner anjiografide (KA) sağ koroner arterde (RCA) proksimalden %100 tıkanıklığa yol açan lezyon (Resim 2), sirkumflex (Cx) ve sol ön inen koroner arterlerde (LAD) ciddi darlık (Resim 3) ve konjenital Thebesian sinusoidleri yoluyla Cx ve LAD'den sol ventriküle kontrast geçişine neden olan fistüller izlendi (Resim 4,5). RCA'daki lezyon guide-wire ile geçildikten sonra balonla predilatasyon sonrası iki adet stent implante edilerek lezyon tam açıldı. Takiplerinde şikayeti olamayan hastaya elektif şartlarda operasyon planlanarak taburcu edildi.

Tartışma

Thebesian venleri yada sinusoidleri ilk olarak onsekizinci yüzyıl başlarında Raymond Vieussens and Adam Christian Thebesius 'vasa cordis minimae', ve bugünkü anlamıyla bilinen 'vasa Thebesii', yada 'venae cordis minimae' olarak tanımlamışlardır[5]. Epikardiyal koroner arterler ile kalp boşlukları arasındaki fistüller çoğunlukla semptomatik değildir. Bu nedenle insidansı hakkında çeşitli çalışmalar olmakla birlikte koroner arter fistül insidansı, kardiyak kateterizasyon yapılan hastalarda yaklaşık %0.2 oranında görülür ve hastaların yaklaşık %90'ından fazlasında tek fistül olarak sağ kalp boşluğuna yada sol-sağ şanta neden olabilen pulmoner artere olabilmektedir[2,3]. Koroner arterlerden sol ventriküle çoklu fistül ise oldukça nadir görülmektedir[4]. Klinik önemi tam olarak bilinmemekle birlikte, yapısal olarak üç farklı tip koroner fistül tarif edilmiştir. Bunlardan birincisi, ki en yaygın olan ve ayrı bir damar yapısında direk kalp boşluğuna şanta neden olan tiptir. İkincisi arteriyosinusoidal tiptir ve bunda miyokarddaki sinüslerle direk bağlantılı olan koroner arter vardır. Üçüncüsü ise arteriyokapiller tip olup burada da arterle kapiller arasında bağlantı vardır[6]. Bu

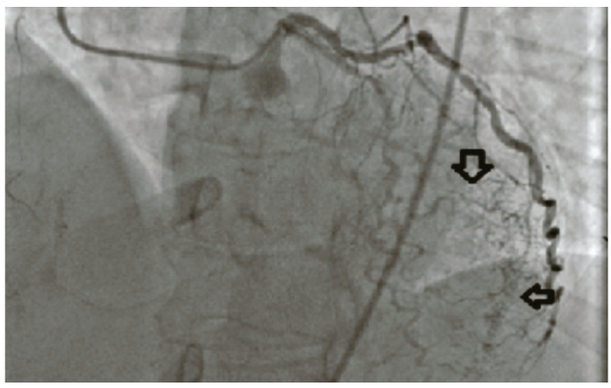

Resim 4: Sol ön inen arterden sol ventrikül kavitesine doğru kontrast geçişi izlenmekte (siyah oklar).

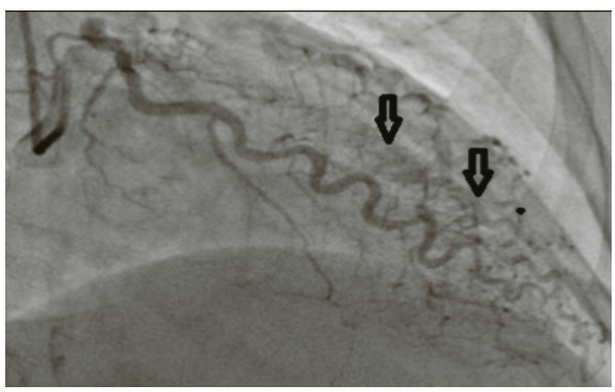

Resim 5: Sirkumflex arterden sol ventrikü kavitesine doğru kontrast geçişi izlenmekte (siyah oklar).

tiplerden ilk ikisi kapilleri bypass yaptığından koroner çalma sendromuna neden olarak miyokard iskemisine yol açabilmektedir. Sunmuş olduğumuz vakamızda da fistüller ikinci tip olan sinusoid yapıdaydı. KAF etyolojisinde, lokalize inflamasyon, travma ya da MI, trombüs veya mixoma etken faktör olabilmektedir[7]. Ancak daha büyük olasılıkla konjenitaldir. Bu olguların etyopatogenezinde, embriyojenez sırasında endokard ile miyokard arasında kanlanma sağlayan Thebesian venlerinin persistansı suçlanmaktadır ve sol ventrikül ile koroner kapillerler arasındaki diyastolik basınç farkı az olmasına rağmen yine de koroner steal sendromu oluşabilmektedir[8]. Bu vakalar genellikle semptomatik olmamakla birlikte, olgular göğüs ağrısı, MI veya infektif endokardit ile gelebilmektedir. Fizik muayenede KAF'a bağlı üfürüm nadiren duyulabilmektedir; ancak klinik olarak tanısı zordur ve genellikle diğer nedenlerle yapılan KA sonrası tanınır[9]. Bizim vakamızda da direk sebep-sonuç ilişkisi olmamakla birlikte ST elevasyonlu MI için yapılan KA de tanı konulmuştur. Tedavisinde medikal tedavi, KAF cerrahi olarak direkt epikardiyal veya endokardiyal ligasyonu yada koil, balon ya da kimyasal ajanlarla girişimsel endolüminal girişimlerde yapılabilmektedir[10]. Sonuç olarak konjenital persistan Thebesian sinusoidleri insidental olarak KA sırasında saptanabildiği gibi çesitli klinik sendromlara neden olarak presente olabilirler.

Çıkar İlişkisi

Yazarlar çıkar ilişkisi olmadığını beyan eder

Kaynaklar

1. Yamanaka O, Hobbs R.E. Coronary artery anomalies in 126,565 patients undergoing coronary angiography. Cathet Cardiovasc Diag 1990;21:28-40.
2. Amın H, Solankhı N, Uzun O. Coronary arterial left ventricular fistulae. Heart 2001;85:648.
3. Meıssner A, Lıns M, Herrmann G, Sımon E. Multiple coronary artery-left ventricular fistulae: haemodynamic quantification by intracoronary Doppler ultrasound. Heart 1991;78:91-3.
4. Cha Sd, Sınger E, Maranhao V, Goldberg H. Silent coronary artery-left ventricular fistula: a disorder of the thebesian system? Angiology 1978;29:169-73.
5. Krishnan U, Schmitt M, Images in cardiovascular medicine. Circulation 2008;117:315-6.
6. Stierle U, Giannitsis E, Sheikhzadeh A, Potratz J. Myocardial ischemia in generalized coronary artery-left ventricular microfistulae. Int J Cardiol 1998;63:47–52.
7. Ozdemir M, Cemri M, Dortlemez O. Coronary artery to left ventricular fistula: case report and review of the literature. Acta Cardiol 2001;56:191-4.
8. Meissner, A., Lins, M., Herrmann, G., Simon, R. Multiple coronary artery-left ventricular fistulae: hemodynamic quantification by intracoronary Doppler Ultrasound. Heart 1997; 78:91-3.
9. Iyısoy A, Arslan Z, Ozmen N, Kursaklıoglu H, Amasyalı B, Demirtas E. Koroner Arter İle Sol Ventrikül Arasında İkili Fistül: Olgu Sunumu. Gülhane Tıp Dergisi 2003;45:203-5.
10. Kambara, A.M., at al. Transcatheter embolization of congenital coronary arterial fistulas in adults. Cardiol Young 1999;9:371-6.