Derleme

PİLONİDAL SİNÜS HASTALIĞI

Bülent KAYA[1], Suat Can ULUKENT[1], Orhan BAT[1], Özlem AKÇA[1], Fatih METE[2]

Özet

Pilonidal sinüs, genellikle sakrokoksigeal bölgede akıntılı bir sinus veya apse ile ortaya çıkan kronik bir hastalıktır. Pilonidal sinüs hastalığı en yüksek insidansa 15-25 yaşlar arasında ulaşmakta ve hastaların %80'ini erkekler oluşturmaktadır. Hastalığın tanısı anüsün yaklaşık 4-5 cm üzerinde akıntılı sinüsün fizik muayenede görülmesi ile konur. Günümüzde pilonidal sinüs hastalığının tedavisinde temel cerrahi yaklaşım, hastalıklı bölgenin tamamen eksize edilmesi ve oluşan defektin değişik tekniklerle kapatılmasıdır. En sık uygulanan cerrahi teknikler; Primer kapama, marsupializasyon, Karydakis ve Limberg flebidir. Bu derleme yazısında pilonidal sinüs hastalığının tanı ve tedavisi ile ilgili güncel bilgiler tartışılmıştır.

Abstract

Pilonidal sinüs disease is a chronic disease, usually presented with a drained sinus and abscess in sacrococcygeal region.The incidence is highest in ages between 15-25 and approximately 80% of patients are male. The disease is diagnosed when a drained sinus is detected about 4-5

cm above anus.The main surgical approach is excision of sinus and closure of this defect with different techniques. The most commonly used techniques are; Primary repair, marsupialization, Karydakis operation and Limberg flep.In this review, The current diagnosis and treatment of pilonidal sinus disease is discussed.

PILONIDAL SINUS DISEASE

Giriş

Pilonidal sinüs genellikle sakrokoksigeal bölgede akıntılı bir sinus veya apse ile ortaya çıkan kronik bir hastalıktır. Hastalık için en uygun tedavi şekli hala tartışmalıdır.

Özellikle genç erişkinleri etkileyen pilonidal sinüs, ciddi bir morbidite etkenidir[2].

Dünya Savaşı sırasında 78 924 genç insan bu hastalık nedeni ile askeri hastanelere başvurmuş ve tedavi olmuştur[1]. Bu durum askerleri hastaneden, normal görevlerine döndürebilmek için yeni, daha ucuz cerrahi

1.Kanuni Sultan Süleyman Eğitim ve Araştırma Hastanesi Genel Cerrahi Kliniği

2. Kanuni Sultan Süleyman Eğitim ve Araştırma Hastanesi, Pediatri Kliniği

Yayın Gönderim ve Kabul Tarihi: 12.09.2013 - 17.10.2013

tedavi yöntemleri geliştirilmesine neden olmuştur. Bu dönemde hastalık "jip hastalığı" olarak adlandırılmış ve uzun süre araçlarda oturmaya bağlı oluştuğu düşünülmüştür.

Pilonidal sinüs hastalığı en yüksek insidansa 15-25 yaşlar arasında ulaşmakta ve hastaların %80'ini erkekler oluşturmaktadır[2]. Erkeklerin yaklaşık %1'i hayatlarının bir döneminde bu hastalığa yakalanma riski altındadır. Hastalık Akdeniz bölgesinde daha sık görülmekte Afrika ve Asya kökenlilerde nadir olarak rastlanmaktadır. Hastalığın bu coğrafi dağılımı gerek kıl yapısındaki gerekse kıl büyüme biçimindeki ırksal farklılıklara bağlanmıştır. Norveç kaynaklı bir çalışma, insidansı 100.000 'de 25 olarak hesaplamıştır[3].

Pilonidal sinüs hastalığı nadir olarak çocuklarda da bildirilmektedir[4-6].Bu konuda geniş serilerden biri Nasr A ve ark.ları tarafından sunulmuş, çalışmada yaşları 12 ile 19 arasında değişen 121 hasta incelenmiştir[5]. Bu hastalar eksizyon ve açık bırakma, marsupializasyon ya da eksizyon ve primer kapama ile tedavi edilmişler nüks gelişimi açısından teknikler arasında fark bulunamamıştır.

Etioloji

Hastalığın etiyolojisi, tanımlandığı günden bu yana araştırılmış, konjenital ve edinsel olmak üzere 2 farklı teori üzerinde durulmuştur. Önceleri medüller kanalın artığı olduğu düşünülen sinüslere yaklaşımda, tüm embriyolojik artıkların geniş biçimde çıkarılması tedavinin merkezine oturmuştur. Karydakis 35 yılı aşan pilonidal sinüs olgu tecrübesinden sonra hastalığın edinsel etiolojisini desteklediğini ifade etmiştir[7]. Kıl batması sürecinde 3 faktörün etkisini tanımlamıştır. Bu faktörler sırası ile

1-) Zorla giren serbest kıl

2-) Kıl batmasına sebep olan sürtünme kuvvetleri

3-) Doğumsal yarığın derinlerinde cildin yaralanabilir özelliğidir.

Sürtünme kuvvetleri kılları yarık derinliğine girmeye zorlamakta, bir kılın batması ile diğer kıllar bunu kolayca izlemekte ve pilonidal hastalığın yabancı doku reaksiyonu ve enfeksiyonu tetiklenmektedir. Ne var ki kılsız hastalarda, hastalığın oluşumu için başka faktörlerin varlığı gerekmektedir. Bu tip hastalarda etiyolojinin belirlenmesinde güçlükler mevcuttur.

Klinik Bulgular

Hastalığın tanısı anüsün yaklaşık 4-5 cm üzerinde intergluteal bölgede akıntılı sinüsün fizik muayenede görülmesi ile konur (Resim 1). Bazı hastalar orta hattaki sinüslerin varlığına rağmen asemptomatik olabilirler. Bu sinüsler ya hiç semptomatik hale gelmez ya da zaman içerisinde minimal semptomlar yaratabilir. Semptomatik hastalık gürültülü şekliyle kendisini, ağrılı apse olarak gösterir. Sakrokoksigeal bölgede kızarıklık ve şişlik mevcuttur. Bu apseler ya sekonder traktuslar oluşturarak kendiliğinden drene olurlar ya da insizyon ve drenaja ihtiyaç gösterirler. Gluteal ve perianal bölgenin aşırı hassasiyeti nedeni ile apselerin genel anestezi altında drenajı önerilir. Acil şartlarda yapılan bu müdahale tek başına küratif olabilir.

Tedavi

Günümüzde pilonidal sinüs hastalığının tedavisinde temel cerrahi yaklaşım, hastalıklı bölgenin tamamen eksize edilmesi ve oluşan defektin değişik tekniklerle kapatılmasından ibarettir. Pilonidal sinüs hastalığı için ideal operasyon basit, kısa süreli ya da hiç hastane yatışı gerektirmeyen ve düşük nüks oranına sahip olmalıdır. Minimal ağrı ve yara bakımı, normal aktiviteye erken dönüş ve nihayetinde bu tedavi maliyeti ucuz olmalıdır. Bu bilgiler akıldan çıkarılmadan en basit yöntemden başlanarak çok sayıda tedavi şekli tartışılacaktır. Hastalığın farklı klinik tiplerle seyredebileceği temel ilkesi göz önünde bulundurularak en uygun tedavi yöntemi uygulanmaya çalışılmalıdır.

Minimal yaklaşım: Hastaların bir kısmında sinüsler içerisinde bulunan kılların alınması ve düzenli gluteal bölgenin traşı ile kronik semptomların ortadan kalkabileceği vurgulanmıştır. Uygun vakalarda ilk yaklaşım olarak uygulanabilecek bir tedavi yöntemidir. Başarısızlığı durumunda cerrahi seçenekler gündeme gelecektir.

Fenol enjeksiyonu: Pilonidal sinüste ilk defa fenolü Maurice ve Greenwood 1964 yılında uygulamışlardır. Sinus ağzının kıllardan

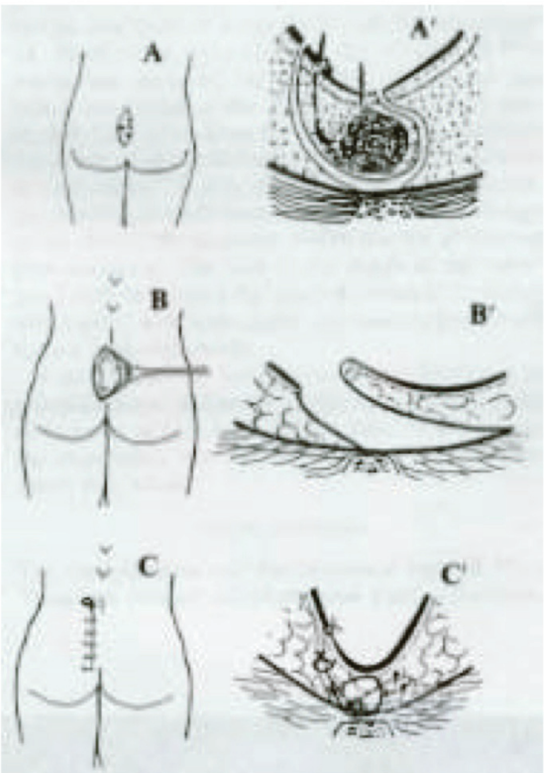

Şekil 1-Karydakis ameliyatı

temizlenip kistler içerisine fenol enjeksiyonu yıllardır uygulanmakta olan bir tedavi metodudur. Bu metot ucuz ve hastaların önemli bir kısmında yararlı sonuçlar vermektedir. İçerisi debride edilen bölgelere çevresi gazlı bezler ile korunarak yaklaşık 2-3 dakika temas edecek şekilde fenol enjeksiyonu yapılır.Doğru ve ark.'nın rapor ettiği bir seride başarı oranları %95'e kadar çıkmış ve ilk yaklaşımda fenol enjeksiyonu tavsiye edilmiştir[8].

Eksizyon ve primer kapama: Tüm sinüsün çıkarılarak yaranın primer dikişler ile kapatılmasından ibarettir. Primer kapama ile hasta, yarayı açık bırakan yöntemlerden farklı olarak uzun süre pansuman ve yara iyileşme probleminden kurtulur. Ne var ki bu yöntemde nispeten daha gergin olan dikiş hatları nedeni ile yara ayrışması, cilt altı ölü boşluk gelişimi ve enfeksiyon görülebilir. İlk uygulandığı yıllarda ciddi nüks oranları bildirilen primer kapama tekniği ile ilgili olarak son yıllarda farklı raporlar bildirilmiştir.

Tocchi A ve ark.'nın[9] 2008 yılında bildirdikleri prospektif çalışmada, 103 hasta primer kapama tekniği ile opere edilmiştir. Bu çalışmada nüks oranı %3 olarak bulunmuştur.

Karydakis Ameliyatı: Karydakis nükste en önemli faktör olduğunu düşündüğü orta hat derin doğumsal yarığı düzleştirmek ve operasyon sonrası kıl batmasını önlemek için kendi adıyla anılan tekniği geliştirmiştir. Bu teknik orta hattı düzleştirmekte ve yeni yara dikiş hattını orta hat lateraline taşımaktadır (Şekil 1). Kolay uygulanan bir cerrahi yöntem olarak zaman içerisinde birçok hastada başarı ile uygulanmıştır. Karydakis ameliyatı ile ilgili %0 nüks bildiren çalışmalar mevcuttur[10,11].

Fistulotomi ve drenaj: Bu yöntemde bir prob yardımı ile tüm sinüs yollarına girilerek üzerindeki cilt ve cilt altı dokusu bistüri yardımı ile kesilir. Açık yaraya çevrilen bu dokular sekonder iyileşmeye bırakılır. İyileşme boyunca yara dudaklarının erken kapanması ıslak pansumanlarla önlenir. Ayrıca yara içleri granülasyon süreci tamamlanıncaya kadar kıllardan uzak tutulur. Fistülotomi sonuçlarını bildiren 4 farklı çalışmada toplam 273 hasta tedavi edilmiş, 3 ay ile 20 yıl arasında takip edilen hastalarda, iyileşme zamanı 27 gün ile 6 hafta arasında, nüks oranı%1-19 oranlarında değişmiştir[12-15]. Minimal invaziv bir yöntem olarak uygulanmaktadır (Resim 2).

Marsupializasyon: Marsupializasyon tekniği ilk kez 1937 yılında denenmiş ve halen pilonidal sinüs cerrahisinde yaygın olarak uygulanmaktadır. Temel amaç eksizyon sonrası nispeten küçük, açık bir yara oluşturarak bu yaranın pansumanlar ile kapatılması esasına dayanmaktadır. Bu ameliyat sonrası primer kapama yönteminde ciddi bir problem oluşturan yara ayrışma ve enfeksiyon riski çok daha azdır ve birkaç pansuman sonrası kısmen açık olan yara granülasyon dokusu ile dolmaktadır (Resim 3). Tekniğin dezavantajı hastaların önemli bir bölümünde uzun süre pansuman ve takip gerekliliğidir.

Bascom ameliyatı: Cerrahi teknik olarak orta hat sinüsleri minik eksizyonlar ile çıkarılır. Ayrıca yapılan lateral insizyon ile orta hatta doğru ilerlenerek küretaj uygulanır. Bu insizyonlar süture edilerek ameliyata son verilir. Senapati 2000 yılında[16] 1 yıl takip ettiği 218 hastayı rapor etmiştir. Tekrar cerrahi gerektiren nüks oranı %10'dur. Hepsine

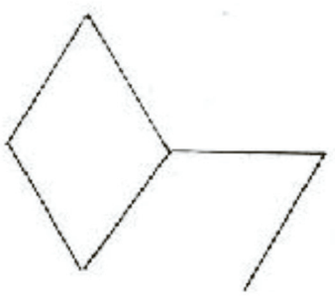

Şekil 2- Eşkenar dörtgen şeklinde yapılan kistektomiden sonra lateral bölgeden Flep kaydırılarak oluşan defekt kapatılır.

tekrar Bascom prosedürü uygulanarak iyi sonuçlar elde edilmiştir. Ancak yaygın kullanım alanı bulmuş bir teknik değildir.

Flep teknikleri (Limberg flep, V-Y ilerletme flebi): Son yıllarda Pilonidal sinüs cerrahisinde flep teknikleri önemli bir yer işgal etmeye başlamıştır. Özellikle nüks olgulara uygulanmaktadır.Bu yöntemler bir takım avantajlara sahiptirler. Müdahale sonrası tüm sinüs yolları ile enfekte cilt ve cilt altı dokuları tamamen çıkarılır. Komplikasyonsuz flepler erken dönemde gerilimsiz ve sağlıklı doku ile yara kapanmasına müsaade ederler. Asimetrik skar gelişimi, orta hattaki sulkusu kalça aralığından saptırır.

Limberg flep tekniği: Rhomboid flep tüm sinüslerin presakral fasyaya kadar eşkenar dörtgen şeklinde eksizyonu ile başlar (Şekil 2) . Flep cilt ve yağ dokusundan oluşur ve insizyonun gluteal kas fasyasına doğru uzaması ile şekillenir. Flep çevrilir. Bu flepin avantajı gluteal yarığı büyük ve iyi kanlanan pedikülü ile düzleştirmesi ve gerilim olmaksızın dikilebilmesidir (Resim 4). Bu nedenle nekroz nadirdir. Güncel literatür bu flep kullanımı ile ilgili olumlu sonuçlar bildirmektedir. En sık görülen komplikasyonlar seroma ve yara ayrışmasıdır.Bu operasyon daha basit operasyonların başarısızlığında uygundur. Çubukcu ve ark. tarafından bildirilen 129 hastalık bir seride[17], ortalama 2 yıllık takip sonrası nüks oranı %5'dir. Milito ve arkadaşları 6'sı daha önce cerrahi uygulanmış 67 hastayı tedavi etmiştir[18]. Ortalama hastanede yatış 5.3 gün olmuş, ortalama 74 aylık takip sonrası nüks görülmemiştir.

V-Y İlerletme flebi: V-Y ilerletme flebi tek ya da çift taraflı olabilir . Tek taraflı flep 8-10 cm yarıçaplı bir defekti örtecektir. Bilateral flepler 10 cm' den büyük defektleri örtebilir. Flep cilt, yağ ve gluteal fasyadan oluşur.Bu prosedürün avantajları, doğumsal yarığı bozması, orta hattaki tüm delikleri ve nekrotik dokuları çıkarması, gerginliğe neden olmadan kapatmaya izin vermesidir. Flebin medial yüzü çevrilerek ölü mesafenin kapanmasıdır (Resim 5). Schoeller[19] tek taraflı V-Y plastiyi daha önce cerrahi geçirip nüks eden 24 hastada uygulamıştır. İki hastada geçici yara ayrışması olmuştur. 4.5 yıllık ortalama takipte nüks gözlenmemiştir. Dylek[20] bilateral V-Y flep yöntemini 9 tanesi nüks etmiş 24 hastaya uygulamıştır. Tüm hastalar 10 gün içerisinde taburcu edilmişlerdir. İki hastada seroma ve 1 hastada yara enfeksiyonu olmak üzere minör komplikasyonlar görülmüş ve 18 aylık ortalama takiplerde nüks tesbit edilmemiştir.

Diğer Konular

Dren kullanımı: Pilonidal hastalıkta dren kullanımı ile ilgili yeterli çalışma mevcut değildir. Bu konuda birkaç prospektif randomize çalışmadan birisi Limberg flebi sonrası kapalı aspiratif dren sistemi kullanımına aittir[21]. Yazarlar 40 prospektif randomize hastada erken yara komplikasyonu oranını %7.5 ve nüks oranını %2.5 olarak her iki grupta bulmuşlardır. İki grup arasında tek fark drenaj yapılan grupta hastanede kalış süresinin anlamlı olarak daha uzun olmasıdır.Böylece drenajın gereksizliğini son olarak ifade etmişlerdir.

Metilen mavisi: İkincil sinüs yollarını gözden kaçırmamak, tüm hastalıklı alanı boyamak için orta hat sinüs ağızlarından metilen mavisi enjeksiyonu geleneksel hale gelmiştir. Bu uygulama ile sağlıklı dokularda boyanabilir ve geniş eksizyonlar yapılabilir. Doll D ve ark.[22] çalışmalarında metilen mavisi enjeksiyonunun nüks oranını azalttığını ve operasyonun ayrılmaz bir parçası olması gerektiğini vurgulamışlardır.

Sonuç

Pilonidal sinüs özellikle ülkemizde yaygın

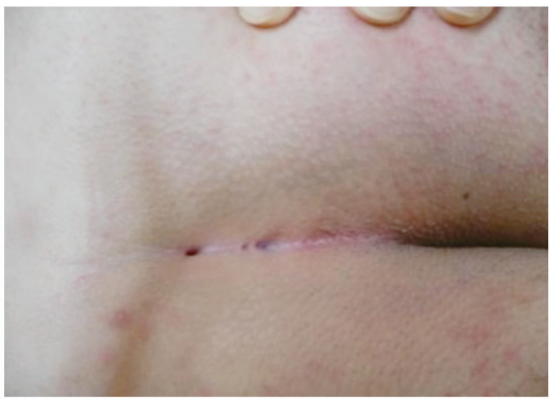

Resim 1: İntergluteal hatta sinüs ağızları

Resim 2: Fistülotomi ve küretaj

Resim 3: Marsupializasyon

Resim 4: Limberg Flep

Resim 5: V-Y İlerletme flebi

görülen bir hastalıktır. Tedavisi için altın standart haline gelmiş bir yöntem yoktur. Komplike olmamış olgularda cerrahi tecrübeye göre primer kapama,karydakis ameliyatı ve marsupializasyon uygulanabilir tekniklerdir.Komplike ve nüks olgularda flep teknikleri daha sık tercih edilmektedir.

Kaynaklar

1, Casberg MA. Infected pilonidal cysts and sinuses. Bull US Army Med Dept 1949;9:493-6

2, Guyuron B, Dinner MI, Dowden RV. Excision and grafting in treatment of recurrent pilonidal sinus disease. Surg Gynecol Obstet 1983;156:201-4.

3. Sondenaa K, Andersen E, Nesvik I, et al. Patient characteristics and symptoms in chronic pilonidal sinus disease. Int J Colorect Dis 1995;10:39-42.

4. Fike FB, Mortellaro VE, Juang D, Ostlie DJ, St Peter SD. Experience with pilonidal disease in children. J Surg Res. 2011 Sep;170:165-8

5. Nasr A, Ein SH. A pediatric surgeon's 35-year experience with pilonidal disease in a Canadian children's hospital. Can J Surg. 2011 ;54:39-42.

6. Yamout SZ, Caty MG, Lee YH, Lau ST, Escobar MA, Glick PL. Early experience with the use of rhomboid excision and Limberg flap in 16 adolescents with pilonidal disease. J Pediatr Surg. 2009 ;44:1586-90

7. Karydakis GE. Easy and successful treatment of pilonidal sinus after explanation of its causative process. Aust N Z J Surg 1992;62:385-9.

8. Dogru O, Camci C, Aygen E, Girgin M, Topuz O.Pilonidal sinus treated with crystallized phenol: an eight-year experience. Dis Colon Rectum. 2004;47:1934-8.

9. Tocchi A, Mazzoni G, Bononi M, Fornasari V, Miccini M, Drumo A, Colace L. Outcome of chronic pilonidal disease treatment after ambulatory plain midline excision and primary suture. Am J Surg. 2008 ;196:28-33.

10. Anderson JH, Yip CO, Nagabhushan JS, Connelly SJ. Day-case Karydakis flap for pilonidal sinus. Dis Colon Rectum. 2008 ;51:134-8.

11. Bessa SS. Results of the lateral advancing flap operation (modified Karydakis (procedure) for the management of pilonidal sinus disease. Dis Colon Rectum. 2007 ;50:1935-40.

12. Bisset IP, Isbister WH. The management of patients with pilonidal disease—a comparative study. Aust N Z J Surg 1987;57:939-42.

13. Edwards MH. Pilonidal sinus: A 5-year appraisal of the

Millar-Lord treatment. Br J Surg 1977;64:867-8.

14. McLaren CA. Partial closure and other techniques in pilonidal surgery: an assessment of 157 cases. Br J Surg 1984;71:561-2.

15. Silva JH. Cisto pilonidal sacrococcigeo. Contribuicao ao tratamento cirurgico pela tecnica da incisao e curetagem [Thesis]. Sao Paulo: Faxuldade de Medicina da Universidad de Sao Paulo; 1972.

16. Senapati A, Cripps NPJ, Thompson MR. Bascom's operation in the day-surgical management of symptomatic pilonidal sinus. Br J Surg 2000;87:1067-70.

17. Cubukcu A, et al. The role of obesity on the recurrence of pilonidal sinus disease in patients, who were treated by excision and Limberg flap transposition. Int J Colorectal Dis 2000;15:173-5.

18. Milito G, Cortese F, Casciani CU. Rhomboid flap procedure for pilonidal sinus: results from 67 cases. Int J Colorectal Dis 1998;13:113-5.

19. Schoeller T, Wechselberger G, et al. Definite surgical treatment of complicated recurrent pilonidal disease with a modified fasciocutaneous V-Y advancement flap. Surg 1997;121:258-63.

20. Dylek ON, Bekereciodlu M. Role of simple V-Y advancement flap in the treatment of complicated pilonidal sinus. Eur J Surg 1998;164:961-4.

21. Erdem E, Sungurtrkin U, Nessar M. Are postoperative drains necessary with the Limberg flap for treatment of pilonidal sinus? Dis Colon Rectum 1998;41:1427-31.

22. Doll D, Novotny A, Rothe R, Kristiansen JE, Wietelmann K, Boulesteix AL, Düsel W,Petersen S. Methylene Blue halves the long-term recurrence rate in acute pilonidal sinus disease. Int J Colorectal Dis. 2008;23:181-7.