**Klinik Çalışma**

# GERGİ BANDI TEKNİĞİ İLE OSTEOSENTEZ UYGULANAN OLEKRANON KIRIKLI HASTALARDA KLİNİK SONUÇLARIMIZ

Levent ADIYEKE[1], Meriç UĞURLAR[1], Atila POLAT[2], Serdar GÜNDAY[3]

**Özet**

**Amaç:** Deplase olekranon kırıklarının tedavisinde gergi bandı tekniği ile osteosentez kabul edilmiş seçenekler arasındadır. Bu tedavi yöntemiyle tedavi edilmiş hastaların sonuçlarının değerlendirilmesi amaçlandı.

**Metod:** 2006 ve 2010 yılları arasında olekranon kırığı nedeniyle açık redüksiyon ve gergi bandı yöntemi ile tedavi edilen ve takipleri yapılan 24 hasta incelemeye alındı. Hastalardan 15'i erkek ve 9'u kadın ortalama yaş 45 (17-90 yaş) idi. Yaralanma mekanizması trafik kazası, düşme ve direk travma idi. Schatzker sınıflama sistemine göre 17 olgu Tip A (transvers), 6 olgu Tip C (oblik) ve 1 olgu Tip D (parçalı) idi.

**Sonuç:** Tüm hastalar ortalama 29 ay (13-58 ay) takip edildi. Son takip değerlendirmesinde dirsek flexionu ortalama 128 derece (95-130 derece) ve ekstansiyon kısıtlılığı 15 derece (10-40 derece) idi. Dirsek fonksiyonel değerlendirmesi Murphy kriterlerine göre 16 olgu mükemmel, 6 olgu iyi, 1 olgu makul, 1 olgu kötü idi. İyi ve mükemmel olgu oranı %91 idi.

Çıkarımlar: Farklı tipte deplase olekranon kırıklarının tedavisinde uygulanan açık redüksiyon ve internal fiksasyon tekniklerinden biri olan gergi bandı tekniği ile memnun edici ve etkili sonuçlar elde edilmiştir.

**Anahtar kelimeler:** Olekranon, Gergi bandı, K teli.

**Clinical Results After Operative Treatment of Olecranon Fracture Using Tension Band Wire Technique.**

**Summary**

**Objective:** Tension-band wiring has been accepted as the treatment of choice for displaced olecranon fractures. The aim of this study was to evaluate the results of the treatment.

**Methods :** Between 2006 and 2010 years, 24 patients with displaced olecranon fractures underwent open reduction and internal fixation with tension band wiring methods. There were 15 males and 9 females with an average age of 45 years (range, 17-90 years). The injury mechanism included traffic accident, falling, and direct trauma. According to Schatzker classification, 17 fractures were rated as type A (Transverse), 6 as type C (Oblique), and 1 as type D (Comminuted).

**Results :** All patients were followed up 12-58 months with an average of 45 months. At last follow-up, the average flexion of the elbow was 128 degrees (range, 95-130 degrees) and average extension deficiency of the elbow was 15 degrees (range, 10_40 degrees). According to elbow functional evaluation criteria by Murphy, the results were excellent in 16 cases, good in 6, fair in 1, and worse in 1; the excellent and good rate was 91%.

1. Ümraniye E.A Hastanesi Ortopedi ve Travmatoloji Kliniği
2. Haydarpaşa Numune E.A. Hastanesi Ortopedi ve Travmatoloji Kliniği
3. T.C. Sağlık Bakanlığı Gölköy Devlet Hastanesi

**Yayın Gönderim ve Kabul Tarihi: 27.09.2012 - 31.10.2012**

**Conclusion:** In treatment of displaced olecranon fractures, open reduction and internal fixation can be performed with tension band wiring based on different fracture types and the effectiveness is satisfactory.

**Key words:** Olecranon, Tension Band, K wire

## Giriş

Tüm vücut kırıkları içerisinde %7-10 oranında görülen olekranon kırıkları erişkin yaş grubu içerisinde daha fazla görülmektedir. Direk ve indirek yaralanma mekanizmalarına bağlı olarak oluşan farklı tipte olekranon kırıklarına radius başı kırığı, coronoid proces kırığı, dirsek çıkığı yüksek oranda eşlik edebilmekte ve tedavisini güçleştirebilmektedir[1,2,3].

Bu çalışmada olekranon kırıklarında gergi bandı tekniği ile osteosentez yapılan hastaların cerrahi tedavi sonuçları ve bu yaralanmaya sık eşlik eden kırıkların iyileşme sürecindeki etkileri retrospektif olarak değerlendirildi.

## Materyal ve Metod

Kliniğimizde 2006-2010 yılları arasında olekranon kırığı nedeniyle cerrahi olarak tedavi edilen ve takipleri yapılan 38 hastanın dosyaları incelendi. Gergi bandı tekniği ile osteosentez uygulanan 24 hasta çalışmaya katıldı. Hastaların dosyalarından gerekli bilgiler elde edilip kaydedildi (yaş, cinsiyet, taraf, travma sebebi, ameliyat öncesi ve sonrası grafileri, kırık sınıflması, takip süreleri, fonksiyonel sonuçlar). Konservatif tedavi endikasyonu bulunmayan 2 mm ve üzeri deplasman nedeniyle cerrahi tedavi uygulanan hastalar çalışmaya dahil edildi. Schatzker kırık sınıflamasına göre tip B ve E sınıfı kırıklar ile stres kırığı, patolojik kırık, bilinmeyen sebeplerle oluşan kırıklar çalışmaya alınmadı. Hastaların yaralanmalarının değerlendirilmesinde 2 yönlü direk grafilerden yararlanıldı. Kırık sınıflaması Schatzker olekranon kırık sınıflama sistemine göre yapıldı. Hastaların son poliklinik kontrollerinde iki yönlü dirsek grafileri ile kırık kaynaması kontrol edildi. Eklem hareket açıklıkları goniometre ile ölçülerek değerler kaydedildi. Fonksiyonel sonuçlar Murphy ve Quick-DASH skorlaması ile değerlendirildi[4,5].

## Bulgular

Bu çalışmaya katılan 24 hastanın (15'i erkek ve 9'u kadın) olup hastaların yaş ortalaması 45 (17-90) ve ortalama takip süresi 29 (13-58) ay idi. Kırık dağılımı 12 hastada sağ, 12 hastada sol taraf idi. Yaralanma sebebi olarak 18 hastada düşme, 4 hastada trafik kazası, 2 hastada direk travma (darp) sonucu meydana gelmişti. Olekranon kırıklı 15 olguda eşlik eden yaralanma, 9 olguda izole olekranon kırığı mevcut idi. Eşlik eden kırık dağılımı Tablo-1'de görülmektedir. Hastaların 2'sinde açık kırık (Gustillo Andersen açık kırık sınıflamasına göre 1 olgu tip 1, 1 olgu tip 2 ) mevcut idi. Hastaların değerlendirilmesi Schatzker olekranon kırık sınıflama sistemine göre yapıldığında 17 olguda transvers ( tip A), 6 olguda oblik ( tip C) ve 1 olguda parçalı ( tip D) kırık olduğu görüldü. Tip A,C ve D gruplarına gergi bandı tekniği ile osteosentez uygulandı. Hastalar yattıktan sonra ortalama 4[1,16]gün içinde ameliyat edildi Şekil-1. Ortalama takip süresi 29 ay olan hastaların son kontrollerinde 23 hastada tam kaynama elde edildiği görüldü. İleri yaşta olan 1 hastada nonunion görüldü. Bir hastada postop 10. gün etkeni MSSA olan yara yeri enfeksiyonu gelişmesi üzerine, debridman ve antibiyoterapi ile tedavi edildi ve bu tedavi ile iyileşme elde edildi. Hastaların hiçbirinde revizyon yapılmadı, nörovasküler yaralanma görülmedi. Bir hastada implant yetmezliği (serklaj kopması ile k teli migrasyonu) gelişti. Hastaların iyileşme sonrası ortalama 15. ayda tesbit materyali çıkarıldı. Bir olguda postoperatif erken gelişen irritasyona bağlı bursit sonucu 2. ayda kaynama görüldükten sonra cerrahi tesbit materyali çıkarıldı.

Hastaların fonksiyonel değerlendirmesi Murphy skorlama sistemine (ağrı, hareket sınırı, işlev, radyolojik bulgular) göre yapıldı. 16 olguda (%66) mükemmel, (18-19 p), 6 olguda (%25) iyi, (17 p), 1 olguda (%4)

| Eşlik eden yaralanma tipi | Olgu sayısı |
|---|---|
| Radius başı kırığı | 6 |
| Radius distal uç kırığı | 2 |
| Koronoid çıkıntı | 3 |
| Vertebra kırığı | 2 |
| Humerus proksimal | 1 |
| Patella kırığı | 1 |
| Toplam | 15 |

*Tablo -1* Olekranon kırıklarına eşlik eden yaralanmalar

makul, (16 p), 1 olguda (%4) kötü, (15 p) olarak bulundu. Üç hastada aynı taraf dirsek çevresi (2 radius başı kırığı, 1 koronoid çıkıntı kırığı) ek yaralanma eşlik etmekteydi. Bu hastalarda tedavi süreci daha uzun ve Murphy skorlama değerleri daha düşük (17-15 puan ve ort 16 puan) bulundu. Tüm hastaların subjektif fonksiyonel değerlendirmeleri QuickDASH skorlamasına göre; ort. 10[2,27] olarak bulundu.

Hastalarda sağlam tarafla karşılaştırma yapılarak iyileşme sonrası son kontroldeki eklem hareket kayıpları değerlendirildi. Ölçümlerinde; ortalama eklem hareket açıklık değerleri; flexion 128 derece (95-130 derece), ortalama ekstansiyon hareket aralığındaki kısıtlılık 15 derece (10-40 derece) bulundu. Flexion arkında ort. 7° (0°-25°), ekstansiyon hareket arkında ort. 13° (0°-40°) derece sağlam tarafa göre hareket kaybı görüldü. Bu değerler dirsek çevresi ek yaralanması olan 3 hastada daha yüksek (ortalama extansiyon hareket aralığında 17 derece, flexion hareket aralığında 27 derece) kayıp bulundu. Hastaların Schatzker kırık sınıflamasına göre dağımları ve tedavi sonuçları Tablo-2'de görülmektedir.

## Tartışma

Dirsek eklemi stabilitesinde yumuşak doku ve kemik doku kompenenti birlikte etki etmektedir. Kemik dokuda stabilizasyonun sağlanmasında etkili olan coronoid proces, radius başı ve ulnohumeral eklem dirsek stabilizasyonunda rol oynayan kemik komponentleridir. Dirsek eklem stabilizasyonunda olekranon kilit rol üstlenir ve eklem stabilitesine troklea ile eklemleşerek katkıda bulunur. Olekranon kırıklarında esas amaç eklem yüzey bütünlüğünün ve eklem stabilitesinin oluşturularak erken hareket başlanabilmesidir[6,7,8].

Olekranon kırıklarının tedavisinde 2 mm'den fazla deplasman olmayan, intraartiküler fragman içermeyen, dirsek 90 derece fleksiyonu ile kırık hattında ayrışma olmayan olgularda konservatif tedavi tercih edilebilmektedir. Bu kriterler dışında kalan durumlarda açık redüksiyon ve internal tesbit (vida, k teli ve gergi bandı, vida ve gergi bandı serklaj, plak) kırık tesbitinin daha iyi olmasına ve takiplerde oluşabilecek problemleri en aza indirmede daha etkilidir[9,10,11].

Literatürde olekranon kırıklarının konservatif olarak tedavi edilmiş başarılı sonuçları olduğunu bildiren az sayıda çalışma bulunmaktadır. Ver del Monte ve ark. yapmış olduğu ileri yaşta ( ort. 81) ve 5mm'den fazla deplase olekranon kırıklı konservatif olarak tedavi edilmiş 13 olguluk serisinde; yaralanmadan 15 ay sonraki takiplerinde 11

| Hasta | | Yaş | Cinsiyet | Kırık tipi | Murphy skoru skoru | QuickDASH |
|---|---|---|---|---|---|---|
| 1 | M.O. | 58 | E | C | 18 | 12 |
| 2 | U.T. | 17 | E | A | 19 | 9 |
| 3 | C.Ö. | 36 | E | A | 18 | 14 |
| 4 | G.Ç. | 50 | B | A | 17 | 13 |
| 5 | G.Z. | 90 | B | A | 16 | 22 |
| 6 | K.I. | 78 | E | A | 17 | 25 |
| 7 | Y.K. | 58 | B | A | 19 | 14 |
| 8 | R.C. | 21 | E | A | 19 | 2 |
| 9 | S.K. | 42 | B | A | 18 | 6 |
| 10 | A.K | 50 | E | A | 19 | 9 |
| 11 | N.Ö. | 26 | B | C | 18 | 9 |
| 12 | S.K. | 37 | E | A | 17 | 4 |
| 13 | M.A. | 24 | E | C | 18 | 2 |
| 14 | F.A. | 32 | E | C | 19 | 11 |
| 15 | N.D. | 72 | B | A | 17 | 14 |
| 16 | İ.K. | 22 | E | A | 19 | 4 |
| 17 | E.A. | 70 | E | D | 15 | 29 |
| 18 | S.K. | 27 | E | C | 19 | 13 |
| 19 | Ş.A. | 74 | B | A | 17 | 20 |
| 20 | Ş.Ö. | 58 | E | A | 18 | 9 |
| 21 | Y.E. | 24 | E | A | 19 | 2 |
| 22 | H.K. | 54 | B | A | 17 | 6 |
| 23 | Z.H. | 36 | B | A | 18 | 9 |
| 24 | T.K | 24 | E | C | 18 | 6 |

Tablo-2 Hastaların yaş, cinsiyet, kırık tipi, Murphy skoru ve QuickDASH skoru dağılımı

olguda mükemmel sonuç yalnız 1 olguda gelişen dejeneratif artroz nedeniyle kötü sonuç bildirmiştir[12].

Olekranon kırıklarında konservatif tedavi uygun endikasyonlarda etkili olmaka birlikte ek yaralanma olması, ileri deplasman, açık kırık ve nörovasküler yaralanmaların eşlik ettiği kırıkların tedavisinde açık redüksiyon ile osteosentez uygulanması gerekmektedir. Bu tedavi ile kırık hattının anatomik olarak restorasyonu, stabil bir osteosentez sağlanması ve erken hareket başlanarak triceps kuvvet kaybının engellenmesi hedeflenmektedir. Bu amaçla kullanılan gergi bandı tekniği, plak vida ile osteosentez, vida ile gergi bandı tekniği, klempler, özel konfigrasyonlarda plak uygulamaları bulunmaktadır. Bu uygulamalar kırık tipine, hasta yaşı ve kemik mineral yoğunluğuna göre tercih edilebilmektedir. Bu yöntemlerin kendi aralarında ve özel durumlarda üstünlüğünü gösteren çalışmalar bulunması ile birlikte genel olarak gergi bandı tekniği ile başarılı ve yeterli sonuçlar alınabilmektedir.

Gergi bandı yönteminin yetersiz kaldığı özel durumlarda bile (ileri parçalanmalar ve ileri osteoporozun eşlik ettiği yaralanmalarda) güncel teknoloji ve dizayn ile üretilen

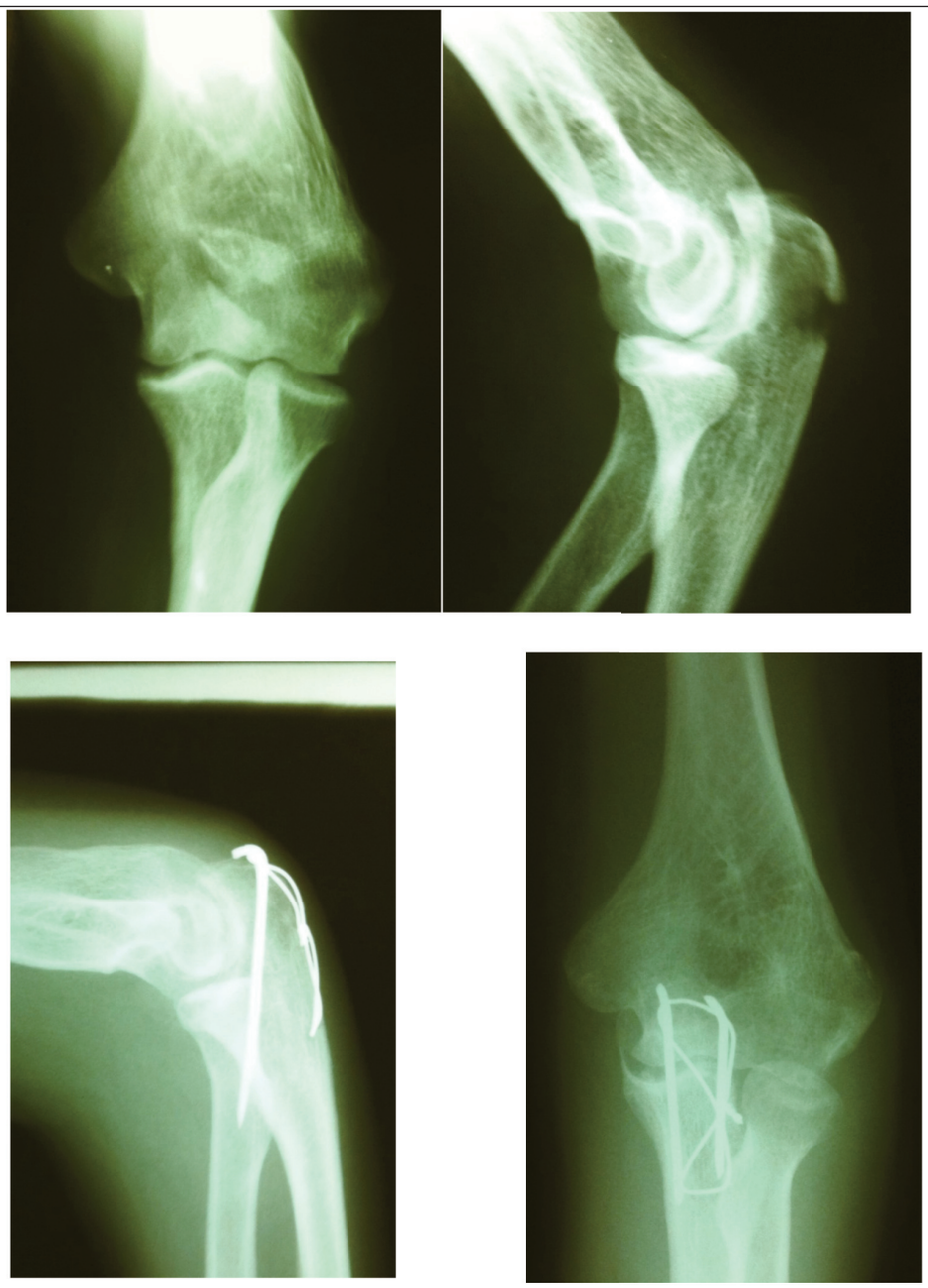

Şekil-1 Hasta G.Ç. 50 yaşında izole olekranon tip A (transvers ) kırığı (AP ve LAT. grafi) ve cerrahi tedavi sonrası (AP ve LAT. grafi)

kilitli plaklar, farklı konfigürasyonlu vidalar ile ani görülen katastrofik implant yetmezliğini engellemede büyük bir üstünlük göstermediğini ve bu yeni dizayn tespit materyallerinin erken hareket başlanabilme avantajına rağmen, ileri derecede yüklenmelere izin verilmediğini belirtmektedir[11].

Gergi bandı tekniği ile elde edilen kırık hattındaki tensil kuvvetlerin kompressif

kuvvetlere dönüşümü ve kırık hattında dirsek hareketi ile oluşan kompresyon bu tekniğin en önemli üstünlüklerindendir. AO grubunun bu tekniği daha ileriye götürerek karşı kortekse K telinin geçirilerek stabilitenin artırılması implant yetmezliğine bağlı bir takım komplikasyonlarıda azaltmıştır. İleri parçalanma içermeyen olgularda başarılı sonuçların bildirildiği bu osteosentez yöntemiyle tedavi uygulayan Chalidis ve ark. gergi bandı tekniği ile osteosentez uyguladıkları 62 olguluk serisinde 4 olguda postoperatif enfeksiyon ile karşılaşmış olup malunion ve ulnar sinir hasarı hiç görmemiş iken 2 olguda nonunion geliştiğini bununda iliak kanattan alınan greftle uygulanan revizyon sonrası problemsiz olarak iyileştiğini belirmiştir. Serisinde 53 olguda (%85,5) iyi-mükemmel, 6 olguda (%9,7) makul ve 3 olguda (%4,8) kötü sonuç almış ve deplase ve minimal parçalı olekranon kırıklarında gergi bandı tekniğinin altın standart olduğunu belirtmiştir.[12] Akman ve ark. yaptığı gergi bandı tekniği ile cerrahi tedavi uyguladıkları 41 olguyu kapsayan çalışmasında 31 olguda (%75,6) çok iyi ve iyi, 5 olguda (%12,2) orta, 5 olguda (%12,2) kötü sonuç alındığını deplase olekranon kırıklarında gergi bandı tipi osteosentez yönteminin stabil bir osteosentez sağladığını ve erken harekete başlanarak eklem hareket kısıtlılığının önlendiğini belirtmiştir[15].

Gergi bandı tekniği ile osteosentez sonrası genel olarak başarılı sonuçlar bildirilmekle birlikte implant yetmezliği ve K teli geri gelmesi, cilt altı irritasyon ve bursit gibi komplikasyonlar daha fazla ön plana çıkan sorunları oluşturmaktadır. Ender olmakla birlikte nonunion, sinir yaralanması, miyozitis ossifikans ve radioulnar sinostoz gibi komplikasyonlarda gelişebilmektedir[16,17]. Romero ve ark. 55 hastadan oluşan gergi bandı tekniği ile osteosentez komplikasyonlarını derlediği çalışmasında 3 hastada K teli geri gelmesine bağlı cilt perforasyonu, 3 hastada gecikmiş kaynama görülmüş olup hiç nonunion bildirmemişlerdir. 33 hasta komplikasyonlar nedeniyle (%71,7) tekrar ameliyat edilmiş 2 hasta postop gelişen redüksiyon kaybı ve deplasman nedeniyle, 31 hasta K teli geri gelmesi nedeniyle tekrar ameliyat edilmiş olup K teli geri gelmesine bağlı komplikasyonların sık karşılaşılan önemli problem olduğuna işaret etmiştir[18].

## Sonuç

Dirsek yaralanmaları içerisinde önemli bir yer tutan olekranon yaralanmaları dirsek biyomekaniğine ve dirsek stabilitesine olan önemli katkısı nedeniyle tedavisinde anatomik restorasyon ve erken hareket önemli bir yer tutmaktadır. İleri parçalanma içermeyen olekranon kırıklarında gergi bandı tekniği kabul edilen bir cerrahi teknik olup genel olarak başarılı sonuçlar bildirilmiştir. Bizim çalışmamızda elde edilen sonuçlar olekranon kırıklarında gergi bandı tekniği ile sağlanan osteosentez sonrası başarılı bir kaynama elde edilmekte ve parçalanma içermeyen olekranon kırıklarında gergi bandı tekniği ile osteosentez halen en iyi tedavi seçenekleri içerisinde yer almaktadır.

## Kaynaklar


1. Ruden C., Woltmann A.,Hierholzer C., Trentz O., Bühren V. Department of Trauma Surgery, Murnau Trauma Center, Germany. The pivotal role of the intermediate fragment in initial operative treatment of olecranon fractures.
2. Chalidis B.E., Sachinis C.N., Efthimios P.S., Dimitriou G.C., Pournaras D.J. 1st orthopaedic Department of Aristotle Universitiy of Thessaloniki, Greecels tension band wiring technique the ' gold standart ' for the treatment of olecranon fractures ? A long term fanctional outcome study.
3. Mahamud M.E., Jenaro A Fernandez, Riba J. Department of Orthopaedic and Trauma Surgery , Hospital Clinic, Universtiy of Barcelona, Barcelona, Spain. Plate osteosynthesis for severe olecranon fractures.
4. Murphy OF, Greene WB Gilberl JA, Dameron TB. Displaced olecranon fractures in adults. Biomechanical analyesis of fixation methods. Clin Orthop, 224: 210-214, 1987 .
5. Quick DASH Türkçe. Erişim:http://www.dash.iwh.on.ca/assets/images/pdfs/QuickDASH turkey .pdf.
6. Ruden C., Woltmann A.,Hierholzer C., Trentz O., Bühren V. Department of Trauma Surgery, Murnau Trauma Center, Germany.The pivotal role of the intermediate fragment in initial operative treatment of olecranon fractures.
7. By Bell H.T., MD, Ferreira M.L.,BSc, Mc Donald P.C., PhD, Johnson A.J., PhD , and Graham J.W. King, MD, FRCSC. Investigation performed at the Departments of Surgery, Biomedical Engineering, and Mechanical and Materials Engineering, The University of Western Ontario, London, and the Hand and Upper Limb Centre, St. Joseph's Healt Care London, London, Ontario, Canada. Contribution of the Olecranon to Elbow Stabiliyt. An in Vitro Biomechanical Study.
8. Buijze A.G., Blankevoort L.,Gabrielle J., Tuijthof M., Sierevelt N.I.,Peter Kloen. Orthopaedic research center Amsterdam. Biomechanical evluation of fixation of comminuted olecranon fractures : one-third tubular versus locking compression plating.

9. Akman Ş., Ertürer E.R., Tezer M., Tekkeşin M., Kuzgun Ü. Şişli Etfal Eğitim ve Araştırma Hastanesi, 2. Ortopedi ve Travmatoloji Kliniği, 1. Ortopedi ve Travmatoloji Kliniği. Olekranon kırıklı olgularda gergi bandı tipi osteosentez tekniğinin geç dönem sonuçları.
10. Karatosun V., Köseoğlu H.C.,Ersoy H.H., Balcı C.,Ülkü Ö. İzmir Atatürk Devlet Hastanesi, 1. Ortopedi ve Travmatoloji Kliniği. Olekranon kırıklarının tedavisinde AO gergi bandı tekniği.
11. Aynacı O., Kerimoğlu S., Yıldız M. Karadeniz Teknik Üniv. Tıp Fakültesi Ortopedi ve Travmatoloji A.B.D. Samsun Olekranon kırıklarında cerrahi sonuçlarımız.
12. Ver Del Monte L., Sirera Vercher M., Busquets Net R, Castellanos Robles J., Carrera Calderer L., Mir Bullo X. Injury 1999;30:105-110 Conservative treatment of displaced fractures of the olecranon in the elderly.
13. Romero J.M., Miran A., Jensen C.H. Department of Orthopaedics, Hvidovre University Hospital ( University of Copenhagen), Kettegaard Alle 30, 2650 Hvidovre, Denmark. Complications and re-operation rate after tansion band wiring of olecranon fractures.
14. Chalidis B.E., Sachinis C.N., Efthimios P.S., Dimitriou G.C., Pournaras D.J. 1st orthopaedic Department of Aristotle Universitiy of Thessaloniki, Greece Is tension band wiring technique the ' gold standart ' for the treatment of olecranon fractures ? A long term fanctional outcome study.
15. Akman Ş., Ertürer E.R., Tezer M., Tekkeşin M., Kuzgun Ü. Şişli Etfal Eğitim ve Araştırma Hastanesi, 2. Ortopedi ve Travmatoloji Kliniği, 1. Ortopedi ve Travmatoloji Kliniği. Olekranon kırıklı olgularda gergi bandı tipi osteosentez tekniğinin geç dönem sonuçları.
16. Ruden C., Woltmann A.,Hierholzer C., Trentz O., Bühren V. Department of Trauma Surgery, Murnau Trauma Center, Germany. The pivotal role of the intermediate fragment in initial operative treatment of olecranon fractures.
17. De Carli P., Gallucci GL., Donndorff AG., Boretto JG., Alfie VA. Department of Hand and Upper Extremity Surgery, Italian Hospital of Buenos Aires, Buenos Aires, Argentina. Proximal radio-ulnar synostosis and nonunion after olecranon fracture tension-band wiring: a case report.
18. Finsen V, Lingaas PS, Storro S. Orthopaedics 23(10):1069-1072, 2000 AO tension-band osteosynthesis of displaced olecranon fracture.