Gazi Tıp Dergisi / Gazi Medical Journal
2006: Cilt 17: Sayı 1: 1-33

DERLEME - REVIEW ARTICLE

KORONER ARTER HASTALIĞI - 1

Rıdvan YALÇIN[1], Mustafa CEMRİ[1], Bülent BOYACI[1], Timur TİMURKAYNAK[1], Deniz AKATA[2], Mustafa ÜNLÜ[3]

KORONER ARTER HASTALIĞININ ÖNEMİ

Rıdvan YALÇIN

Koroner , serebral , aort ve periferik damar hastalıkları ayrı bilim dallarını ilgilendiren hastalıklar gibi gözükse de etyopatogenezleri, risk faktörleri, tedavi yaklaşımları ve bir birleriyle olan yakın ilişkileri göz önüne alındığında günümüzde kardiovasküler hastalıklar (KVH) adı altında ortak olarak değerlendirilmektedir.

1999 dünya sağlık örgütü verilerine göre 20.yüzyılın başlarında bütün dünyadaki ölümlerin ancak %10 kadarı KVH nedeniyle olurken 2020 yılında mortalite ve morbidite nedenlerinde KVH'ların birinci sırayı alacağı tahmin edilmektedir. Dünyada en az üç ölümden biri KVH sebebiyle olacaktır (1,2). Bu öngörüde diğer hastalıklardan ölümlerin azalması ve ortalama ömrün uzaması yanı sıra dünyadaki sosyokültürel ve ekononomik değişikliklere paralel olarak kardiovasküler riskler ve KVH dağılımındaki (hipertansiyon, koroner arter hastalığı, inme, periferik arter hastalığı, aort anevrizması vb.) artış dikkate alınmıştır. KVH'dan ölümlerin %20 kadarı serebrovasküler orjinliyken %50'si koroner arter hastalığından (KAH) olmaktadır. Ülkemizdeki tüm ölümlerin %45'i KVH'dan, %32'si KAH olmak üzere %36'sının kalp hastalıklarından olduğu görülmektedir. TEKHARF çalışmasına göre Türkiye'de yaklaşık 2 milyon kişide KAH bulunduğu tahmin edilmektedir. KAH'dan yıllık mortalite erkeklerde %0 5.1 , kadınlarda %0 3.3' tür (3,4). Ne yazık ki bu oranlarla Avrupa ülkeleri arasında özellikle kadınlarımızda birinci sırada yer almaktayız (Tablo 1).

Tablo 1. Koroner Arter Hastalığında Mortalite Oranları

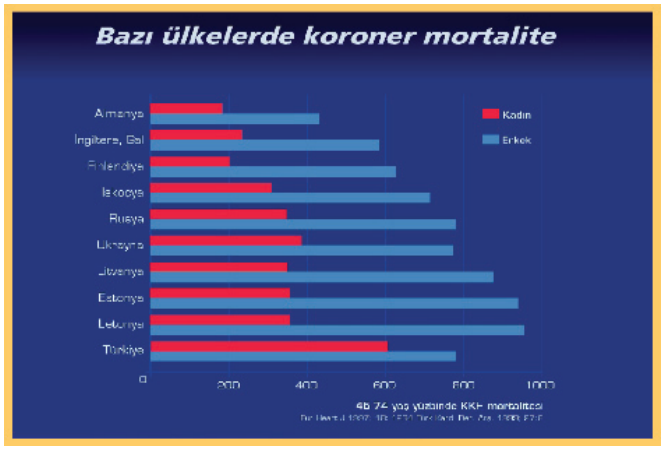

KVH ve komplikasyonlarında önemli yer tutan aterotrombozun patogenezinde bilgilerimizin artması ve Framingham Kalp Çalışması gibi epidemiyolojik kohort çalışmaların verileri ile "kardiovasküler risk faktörleri" tanımlanmıştır (Tablo 2),(5,6) Bu faktörler aterosklerozun başlamasını , ilerlemesini ve komplike hale dönmesini kolaylaştıran ve bir araya geldikleri takdirde vasküler olay geçirme riskini katlarıyla artıran etkenlerdir (7). Ateroskleroz genetiğin baz oluşturduğu fakat insanın anatomofizyolojisine uymayan (insanın kas,diş ve intestinal yapısı gerçek et oburlardan farklıdır), fiziksel aktiviteden yoksun; yüksek kalorili; kırmızı et, doymuş yağ, tuz, basit şeker içeriği yüksek, liften fakir diyet ile sigara gibi zararlı alışkanlıklardan oluşan "sağlıksız bir yaşam tarzı" ile şekillendirdiği panendemik bir hastalıktır. Yaş, cins, aile öyküsü gibi değiştirilemeyen; diabetes mellitus, hipertansiyon, hiperkolestrolemi, sigara, obezite, sedanter yaşam gibi değiştirilebilen klasik risk faktörlerinin yanı sıra hastanın aterojen lipoproteinlerinin miktarını (küçük yoğun LDL, Apo B,non-HDL) koagülasyon ve fibrinolitik aktivitesini (t-PA, PAI-1, fibrinojen), vasküler endotel fonksiyonlarını (homosistein, vWf, Lp(a)), subklinik aterosklerotik hastalıklarını (karotiste intima media oranı, aterom plağı) ve imflamatuar yanıtını (hs-CRP) belirleyen yeni risk faktörleri de günlük pratiğe yavaş yavaş girmektedir (8). Bu risk faktörlerinin kısmen kombinasyonu gibi görülen fakat koroner arter hastalığını ön görmede daha kuvvetli yeri olduğu bildirilen metabolik sendrom (MS) tanımlanmıştır (9). MS tanısı için 5 parametreden 3'ünün olması yeterlidir. Bunlar gövdesel obezite göstergesi olan bel çevresi (erkekte> 110 cm, kadında > 88 cm); hipertansiyon (>130/85 mmHg veya antihipertansif ilaç kullanımı); dislipidemi (HDL erkekte< 40 mg/dl, kadında <50 mg/dl), (trigliserid> 150 mg /dl); glukoz intöleransı (diabetes mellitus veya bozulmuş açlık glukozu 110-126 mg/dl)'dur (9). Prof.Dr. Alberti'nin MS kriterlerini yeni tanımlamasında bel çevresi (erkekte >94 cm, kadında >80 cm), glukoz intöleransı (açlık kan şekeri >100 mg/dl) sınırına çekilmiştir (10). Total ve LDL kolesterolün çok yüksek olmadığı, HDL kolesterolün düşük ve trigliseridlerin yüksek (dislipidemik= küçük yoğun LDL oranı yüksek) olduğu bilinen toplumumuzda (11), altında insülin direncinin yattığı düşünülen MS'un özellikle koroner arter hastalığına yatkınlığı daha iyi belirlediği TEKHARF çalışmasında saptanmıştır (12). Otuz yaş ve üzeri Türk erkeklerinin %28'inde, kadınlarında %45'inde MS saptanmıştır (5.7 milyon kadın olmak üzere yaklaşık 9.1 milyon yetişkinde). MS'lu erkeklerin %15.5'i , kadınların %11.3'ü KAH tanısı almıştır. Yaklaşık olarak MS olmayanlara göre KAH olasılığı 2 kat fazla bulunması, MS'nin yaştan bağımsız olarak %70 dolayında ilave koroner arter riski kattığı hesaplanmıştır. MS'da henüz KAH gelişmemiş bireylerle KAH'lılar arasındaki yaş farkı her iki cinsiyette 10.3 yıl olarak bulunması takibe değer

[1] Gazi Üniversitesi Tıp Fakültesi Kardiyoloji Anabilim Dalı
[2] Hacettepe Üniversitesi Tıp Fakültesi, Radyodiagnostik Anabilim Dalı
[3] Gazi Üniversitesi Tıp Fakültesi Nükleer Tıp Anabilim Dalı

bir sonuçtur (12). KAH olan kişilerde MS oranı %53 olarak saptanması MS önemini vurgulamaktadır. Bu çalışmada sekiz Türk yetişkinden üçünde bulunan MS'da hipertansiyon, HDL düşüklüğü ve kadında abdominal obezite varlığı kural olabilecek kadar sık görülmüş ve Total Kolesterol/ HDL >5 ve erkekte 50 , kadında 55 yaş ve üstü yüksek riskli grup olarak tanımlanmıştır (12).

Tablo 2. Kardiovasküler Risk Faktörler

KARDİOVASKÜLER RİSK FAKTÖRLERİ

KLASİK Risk Faktörleri

Değiştirilemeyenler: Yaş,cins, aile

Değiştirilebilenler : Sigara, HT, Disglisemi, Dislipidemi

Obezite, sedanter yaşam, psikososyal durum

KLASİK OLMAYAN- Yeni RiskFaktörleri

Hs-CRP, Fibrinojen,Homosisteinemi, Lp(a), ADMA

FVII, FVIII, vWF, PAI-1, tpA, IL-6, TNFα, ICAM-1

Koroner Arter Hastalığının Kliniği

Koroner arter hastalığının etyolojik nedenlerinden vazospazm, vaskülit, emboli, diseksiyon, konjenital çıkış anomalisi, kapak hastalıkları vb. dışında %85'i ateroskleroza aittir.

Ateroskleroz kanda dolaşan başta LDL kolesterol olmak üzere, IDL, VLDL ve şilomikron artıkları gibi lipoprotein partiküllerinin sağlam ve/veya disfonksiyone vasküler endoteli geçerek intima tabakasında birikmesi, okside ve asitile olması, özellikle Okside-LDL kolesterol (Ox-LDL)'un tetiklediği sitokinlerin, growth faktörlerin ve kemoaktarktan faktörlerin salgılanmasıyla başlayan monosit-makrofaj, T-lenfosit, düz kas hücresi, fibroblast vb. hücrelerin rol oynadığı imflamatuvar bir reaksiyondur. Ateroskleroz adolesan çağ gibi çok erken yaşlarda başlamaktadır. İlk oluşum Ox-LDL'yi fagosite ederek köpük hücresine dönüşen makrofajların birikmesiyle oluşan yağ çizgileridir (13,14) (Tablo 3) Daha sonra bu yapıya düz kas ve fibroblast proliferasyonu ve migrasyonun eklenmesi ile fibröz plak oluşur. Ekstraselüler kolesterol içeriğinin artması, tip I ve III kollajenden zengin matriks yapısının ve fibröz kapsülün de eklenmesi ile matür aterom plağı oluşur (Tablo 4) Vasküler dokunun cevabı aterom plağına iki tipte olur. Negatif remodeling (yeniden şekillenme)de aterom plağı damar lümeni içine büyüyerek lümenini daraltır ve kan akımına direnç oluşturur. Fakat uzun yıllar çok az bir değişimle sessiz kalabilecekleri gibi büyüyerek belli bir düzeye gelince (luminal kesitte %50 = çapsal kesitte %70 daralma) distalindeki dokuda iskemiye yol açabilirler. Daha büyüyen plak akımı kritik düzeyde yavaşlatır ve trombüs agregasyonu ve/veya vazospazmla akımı tamamen durdurarak distal dokuda infarktüse neden olabilir. Pozitif yeniden şekillenmede aterom plağı damar lümeni dışına doğru büyür ve lümeni tıkamaz (15). Fakat iskemik olay oluşturmada negatif yeniden şekillenme ile hemen hemen aynı riski taşırlar. Bunun nedeni lümeni tıkamasa da plak içeriğinin fazla olması olabileceği gibi, küçük plağın vulnerable plak (diğer eşadları ile;duyarlı, aktif, sıcak, yumuşak plak) olması olabilir. Aterom plakları sanıldığı gibi pasif oluşumlar değildir. Aksine LDL, HDL etkileşimi ile kolesterol içeriği değişebilen, hücre proliferasyonu, diferasyonu, migrasyonu, apoptozisi olan, metalloproteinaz gibi matriksi eriten enzimatik faaliyetlerin olduğu, kalsifikasyon çökmesi gibi mineralizasyonun olduğu , aktive olmuş kemik iliğininden gelen endotelial progenitör hücre (16) ve diğer imflamatuar hücrelerin sorunlu vasküler endotel ve aterom plağı ile sürekli etkileştiği dinamik bir olaydır. Duyarlı plak fibröz kapsülü ince, kolesterol içeriği fazla, metalloproteinaz aktivasyonu artmış, matriks yapısı gevşek ve imflamatuvar hücrelerden zengin plaklardır. Bu plaklarda lümen içindeki kısımda fissür, rüptür veya plak içi kanamalar olma olasılığı yüksektir. Plak rüptür olunca prokoagülan ve proagregan olan plak içeriği dolaşıma katılır (komplike plak), (Tablo 5) Koagülasyon kaskadı, plateletler ve imflamatuar hücreler aktive olarak hasarlı vasküler yapıyı iyileştirmeye çalışırlar. Fakat platelet agregasyonu ve fibrin bantlarının da ilavesi ile oluşan trombüs damar lümenini tıkar ve distalde iskemik infarktüs gelişir. İnfarktüs doku nekrozuna yol açar ve fibröz doku ile onarılır. Fakat doku fonksiyonunu kaybetmiştir. Beyinde olursa inme, kalpte olursa miyokard infarktüsü , periferik arterlerde olursa gangrenlere yol açar.

Tablo 3. Ateroskleroz Süreci

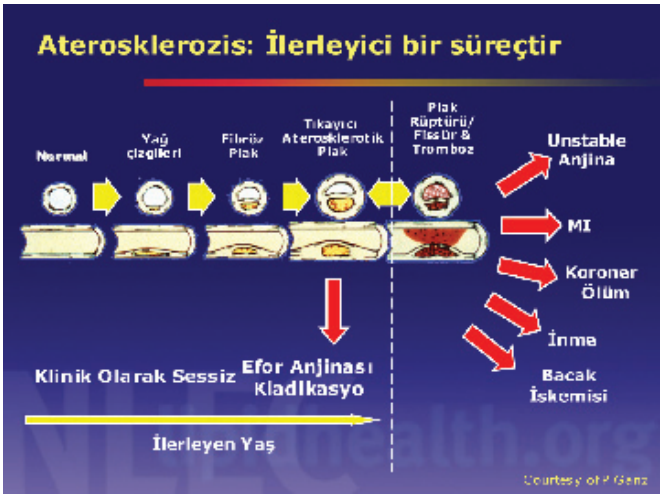

KAH bir çok klinik durumla karşımıza çıkabilir. Göğüs ağrısıyla birlikte olanlar; kararlı anjina, akut koroner sendromlar (karasız anjina, ST yüksekliği olmayan miyokard infarktüsü, ST yüksekliği olan miyokard infarktüsü) ve göğüs ağrısının belirgin olmadığı klinik durumlar; kalp yetmezliği, aritmi ve ani ölümdür. Bütün klinik tablolar erken veya geç dönemde

ölümcül olan veya yaşam kalitesini bozan hastalıklardır. Klinik tablolarına özgün tedavilerinin yanında aterosklerotik risk faktörlerinden korunma da mutlaka uygulanmalıdır.

Tablo 4. Aterom Plağı

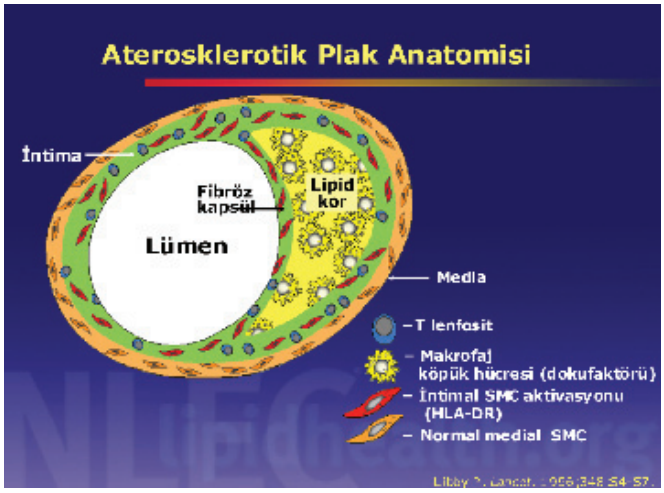

Tablo 5. Komplike Plak

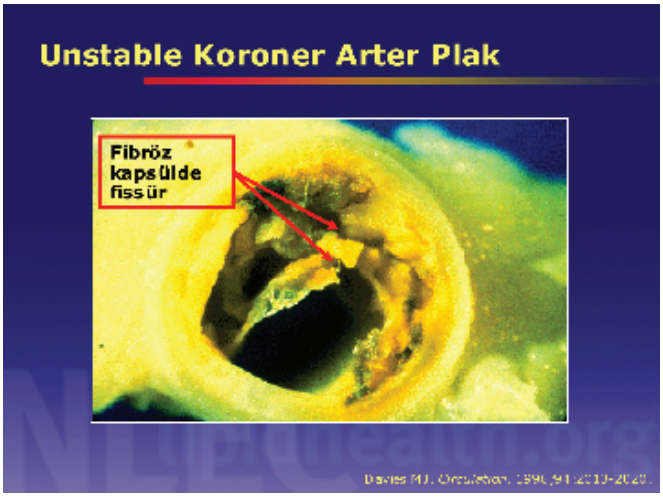

Vasküler dokunun düşük düzeyli kronik bir inflamasyonu olarak tanımlanan ateroskleroz ömür boyu devam eden bir süreçtir. Her nekadar ateroskleroz yaşla artsa da ateroskleroz ve komplikasyonlarından emin olunacak bir yaş yoktur. Henüz hangi plağın, ne zaman rüptür olup infarktüse yol açabileceğini önceden bilecek non-invazif bir test yoktur. Efor testi, miyokard perfüzyon sintigrafisi, stres eko, çok kesitli tomografi, EBT, MRI, hatta koroner anjiografi bile bu cevabı veremektedir. Sadece imflamatuar testlerden yüksek duyarlılıklı CRP (hs-CRP) bu durumu global olarak tahmin etmekte yararlı gibi gözükmektedir (17). Ama rüptür olma zamanını ve lokalizasyonunu bilmek şuan için mümkün değildir.

Akut koroner sendromlar, kardiojenik şok ve sol ana koroner lezyonları gibi birkaç hayat kurtarıcı endikasyonları dışında perkütan koroner girişim (PKG) ve bypass gibi invasif işlemlerin daha sonraki ölümcül olabilecek koroner olayları azalttığını söylemek mümkün değildir. PKG veya bypass cerrahisi gibi anatomik tıkanıklıkları hedef alan girişimlerin özellikle stabil (kararlı) plaklarda da etkinliği oldukca sınırlıdır. Unutulmamalı ki ateroskleroz damarda sadece plağın olduğu yeri değil tüm damarı tutabilir. Akut miyokard infarktüsü anjiografik olarak görüntülenemeyen veya önemsenmeyen, iskemi de oluşturmayan lezyonlardan da oluşabilir.

Ateroskleroz ömür boyu süren bir patolojidir. Bu nedenle ister henüz hastalık çıkmamış sağlıklı (primer koruma) isterse hastalığı ortaya çıkmış-girişim yapılmış veya yapılmamış-(sekonder koruma) olsun birey mutlaka risk faktörlerini azaltıcı etkin bir tedavi altına alınmalıdır. Kişinin 10 yıl içinde kardiyak olay geçirme riski (düşük <%10,orta %10-20 ve yüksek >%20) belirlenmelidir. Ulusal farmakoekonomi dikkate alındığında düşük risklilerde sadece yaşam tarzı değişikliği yapılırken orta ve yüksek risklilerde koruma (tedavi ve komplikasyonların sağlatımındaki masraflar ve iş gücü kaybı da düşünülerek) gerekirse geniş bir spektrumda ilaç tedavisini (kemoprevention) içermelidir (18).

Sigara ve diğer tütünler mutlaka bırakılmalı.Alkol alıyorsa günlük bir kadeh geçilmemeli.

Hipertansiyon kontrol altına alınmalı. Gerekiyorsa uygun kombinasyonda polifarmasi yapılmalı. Diabet =KVH gibi düşünülerek sadece kan şekeri kontrolü değil (HbA1c <7), diğer risk faktörleri kontrolü ve ilaç tedavisi uygulanmalı. Dislipidemi tedavisi planlı egzersiz programı dahil hedef LDL değerlerine ulaşacak şekilde ilaç tedavisi etkin olarak uygulanmalı. Kilo ideal düzeye getirilmeye, fizik aktivite artırılmaya, doymamış yağ, düşük kalori, düşük tuz, rafineri olmamış beyaz gıda kullanımı, sebze-meyve, tahıl, lifli gıdalar, balık,tavuk tüketimi teşvik edilmelidir. Omega 3 ve 6 içeren gıdalar ölçü kaçırılmadan tüketilebilir. C,D,E,A vitaminlerinin ve hormon replasman tedavisinin korunmada yeri olmadığı saptanmıştır (19).

Aterosklerotik hastalıkların sonuçları bireysel gibi gözükse de aslında iş kaybı, sekel bırakması ve ekonomik giderleri yönünden toplumsal bir sorundur. Bireysel korunma kadar toplumsal korunmada önemlidir. Halkın medya aracılığı ile bilgilendirilmesi, riskli kişilerin uyarılması, sigara gibi sağlığa zararlı maddelerin tüketiminde düzenlemeler, gıdaların hijyenik olması yanı sıra doymuş yağdan uzak, tuz içeriği azaltılmış, düşük kalorili formlara çevrilmesi teşvik edilebilir.

Yazışma Adresi
Dr. Rıdvan Yalçın
Gazi Üniversitesi Tıp Fakültesi Kardiyoloji ABD
Ankara

KORONER ARTER HASTALIKLARI TANISINDA EKG, EFORLU EKG ve EKOKARDİYOGRAFİ

Mustafa CEMRİ

Koroner arter hastalıkları (KAH) epidemiyolojik ve klinik çalışmalarda gösterildiği üzere dünyada ve ülkemizde halen başta gelen mortalite ve morbidite sebebidir. İngiltere'de yapılan bir çalışmada 80'li yıllarla 90'lı yıllarda anjina pektoris sıklığı karşılaştırılmış ve stent teknolojisi dahil perkütan koroner girişimler, by-pass cerrahisindeki ilerlemeler ve antitrombositer birtakım yeni ilaçlara rağmen 90'lı yıllarda anjina pektoris sıklığı azalmak yerine iki katına çıktığı gösterilmiştir (20). Bu nedenle bu hastalık grubu Kardiyoloji gündemindeki ilk yerini korumaktadır. İyi bir anemnez ile KAH tanısı %60'in üzerinde bir olasılıkla konulabilmektedir, ancak anemnezle tanı konulsa bile tanıyı kesinleştirmek veya anemnezin yetersizliğinde kesin tanıya ulaşmak ve optimal tedavi seçeneğinin belirlenmesi açısından birinci aşamada özellikle elektrokardiyografi (EKG), eforlu EKG ve ekokardiyografi (EKO) tetkikleri yol göstericidir (21-23).

ELEKTROKARDİYOGRAFİ

Aterosklerotik koroner kalp hastalığında hasta karşımıza şu klinik tablolardan birisi ile gelebilir:

- Kararlı anjina pektoris
- Kararsız anjina pektoris
- Akut miyokard infarktüsü
  a-ST elevasyonlu miyokard infarktüsü
  b-ST elevasyonu olmayan miyokard infarktüsü
- Vazospastik anjina
- Sessiz miyokard iskemisi
- Ani ölüm
- Aritmi
- Konjestif kalp yetmezliği

Bu farklı klinik tablolarda farklı EKG örnekleri ile karşılaşılabilir. Framingham Heart Study verilerine göre, 40 yaş üstü kadınların %32'si, erkeklerin yüzde %49'unda KAH mevcuttur (24).

Nasıl bir EKG örneği ile karşılaşabileceğimizi öngörmek açısından KAH olan hastaları kronik KAH ve akut koroner sendrom (AKS) bulunan hastalar olmak üzere iki grup halinde düşünebiliriz. Kronik KAH'ı bulunan normal EKG'li hastaların %50'sinde anjina atağı sırasında iskemiyi düşündürür EKG değişiklikleri olur. Akut koroner sendromlu hastaların ¼'ünde ST elevasyonlu miyokrad infarktüsü (Mİ), geri kalan ¾'ünde kararsız anjina pektoris veya ST elevasyonu olmayan Mİ gelişir. Kararsız anjina pektoris veya ST segment elevasyonu olmayan miyokard infarktüslü hastaların yaklaşık %50'sinde ST segment çökmesi veya T dalga değişiklikleri şeklinde EKG örnekleri oluşurken bu hasta grubunun yaklaşık %10'unda kötü prognozu işaret eden ST segment elevasyonu söz konusudur.

Akut miyokard iskemisinde dinlenim membran potansiyeli -90 mV'dan -70 mV'a değişir, ventriküler aksiyon potansiyelinin faz 0 amplitüd ve velositesi azalır ve aksiyon potansiyeli süresi kısalır. Bu elektrofizyolojik etkiler kalp siklusunun farklı fazlarında iskemik ve normal hücreler arasında belirli bir voltaj farklılığına neden olur. Voltaj farklılığı EKG'de ST segment sapması şeklinde görülür (21,25).

Genellikle iskemi subendokardiyal ise ST segment çökmesi, transmural ise ST segment yükselmesi ile karşılaşılır. Akut veya kronik miyokard iskemisinin diğer tipik bulgusu simetrik T dalga negatifliğidir. Akut Mİ'ünün progresyonunda (hiperakut, akut, subakut =subkronik ve kronik=geçirilmiş Mİ) farklı EKG konfigürasyonları ile karşılaşılır: Hiperakut fazda T dalga sivriliği vardır; akut fazda ST segment yüksekliği ve T dalgası sivriliği; subakut dönemde patalojik Q dalgası, ST segmentinde izoelektrik hata doğru azalma ve T dalgası pozitif ya da negatiftir; kronik dönemde nekrotik dokuda efektif depolarizasyon olamadığından QS ya da patalojik Q dalgası izlenir, ST segmenti izoelektrik hattadır, T dalgası pozitif ya da negatiftir (25). Sağ dal bloğunda akut Mİ'nün EKG görüntüsü engellenmez iken sol dal bloğu akut Mİ'nün EKG görüntüsünü maskeler, ancak sol dal bloğunda V5-6 derivasyonlarında belirgin Q dalgası görülmesi akut anteroseptal Mİ'nü düşündürür. Normal bir elektrokardiyogramda herbiri sol ventrikülün belirli bir kısmını temsil eden 12 derivasyon bulunur. Bir elektrokardiyografik değişikliğin anlamlı olabilmesi için birbirine komşu en az iki derivasyonda meydana gelmesi gerekir. Akut Mİ'ünde tipik göğüs ağrısı ile birlikte birbirine komşu en az iki derivasyondaki ST segment yüksekliği ya da yeni başlayan sol dal bloğu trombolitik tedavi endikasyonudur. Akut Mİ'ünde ST segment elevasyonları olan derivasyonların karşı duvar derivasyonlarında ST segment çökmesi görülebilir ki buna ''resiprokal değişiklik'' denir. Resiprokal değişiklik koroner arter lezyonun ciddiyeti ve prognozun kötülüğü ile koreledir.

EFORLU ELEKTROKARDİYOGRAFİ

Efor testi fizyolojik bir strestir, normalde eforla birlikte kalp hızı, kan basıncı, kalb debisi, miyokardın oksijen ihtiyacı ve miyokarda oksijen sunumu artar. Miyokardın oksijen ihtiyacı ile miyokarda oksijen sunumu arasındaki denge bozulduğunda (genellikle koroner ateroskleroz nedeni ile) miyokard iskemisi ortaya çıkar. Çoğu zaman istirahatte iskemik semptom ve EKG bulgusu yok iken eforla birlikte artan ATP ihtiyacını karşılamak için mitokondrilerde oksidadif fosforilasyonda kullanılan oksijen yeterli sağlanamaz ise eforlu EKG sırasında iskemik semptom ve bulgular ortaya çıkar: Göğüs ağrısı, kan basıncında düşme, ST segmentinde horizontal veya aşağı-eğimli çökme, ciddi ventrikül aritmisi gibi. Eğer eforlu EKG sırasında bu semptom ve bulgular ortaya çıkmıyorsa hedef kalp hızına (220-yaş) kadar ekzersiz yaptırılır; testin tanısal bir anlamı olabilmesi için hedef kalp hızının en az %85'ine ulaşılmalıdır (22).

Eforlu EKG, her ne kadar fizyolojik bir stres olsa da tamamen masum bir işlem değildir. Hekim veya eğitimli bir

teknisyen tarafından (yine de gereğinde hemen ulaşabilmek açısından hekim en fazla bir oda uzağında olmalıdır) yaptırılmalı, işlem odasında acil müdahale olanakları (defibrilatör, trakeal entübasyon seti, intravenöz girişim seti ve kardiyopulmoner canlandırma için gerekebilecek ilaçlar gibi) hazırda tutulmalıdır. Eforlu EKG sırasında akut miyokard infarktüsü ve ölüm gibi ciddi komplikasyonlar %0,1 dir (22,26). Bu olasılık önceden infarktüslü veya ciddi ventriküler aritmi öyküsü olanlarda nisbeten daha sıktır. Bu nedenle şu hastalarda eforlu EKG yaptırılmamalıdır: Akut miyokard infarktüsü, kararsız anjina pektoris, ciddi aritmi (özellikle ventriküler), kontrolsüz hipertansiyon, ciddi aort darlığı, obstrüktif hipertrofik kardiyomiyopati, akut perikardit, endokardit, ciddi sol ventrikül yetersizliği, akut pulmoner emboli.

Eforlu EKG için başlıca endikasyonlar : Koroner arter hastalığı tanısı anemnezle konulamıyor ve istirahat EKG'nde iskemik değişiklik yoksa, KAH olduğu bilinenlerde koroner lezyonunun fonksiyonel etkisinin öğrenilmesinde, perkütan koroner girişim geçirenlerde restenoz veya yeni darlık gelişiminin değerlendirilmesinde, koroner by-pass geçirenlerde greftlerde lezyon veya yeni lezyon gelişiminin değerlendirilmesinde, sınırda kalp kapak hastalığı olanların efor kapasitesi ve hemodinamik yanıtın değerlendirilmesinde, KAH için 2 veya daha çok risk faktörü olan 40 yaşın üzerindeki asemptomatik erkeklerin değerlendirilmesinde, yüksek riskli mesleği olan (pilot, hava trafik kontrolörü, itfayeciler, polis, vinç operatörü, otobüs ve kamyon şoförleri, makinistler gibi) 40 yaşın üzerindeki asemptomatik erkek hastalar.

Koroner anjiyografi ile KAH tanısı kesinleşen hastalarda eforlu EKG'nin KAH tanısı için duyarlılığı %68, özgüllüğü %77'dir. Ciddi tek damar hastalarında duyarlılık %25 ile 71 arasındadır, duyarlılık sol ön inen (LAD) koroner lezyonunda en fazla, Cx koroner lezyonunda en azdır. Çoklu koroner arter lezyonlarında duyarlılık % 81, özgüllük %66'dır. Sol ana koroner veya üç damar hastalığında duyarlılık %86'a yükselirken özgüllük %53'e düşmektedir. Dinlenimde normal EKG varken eforlu EKG sırasında V4-6 derivasyonlarında ST segment depresyonunun görülmesinin tanısal değeri %75-80'dir. Şu durumlarda yalancı pozitif ST segment depresyonları görülebilir:

-Ciddi aort darlığı
-Ciddi hipertansiyon
-Kardiyomiyopati
-Anemi
-Hipokalemi
-Ciddi hipoksi
-Dijital kullanımı
-Ani aşırı ekzersiz
-Glikoz yüklenmesi
-Sol ventrikül hipertrofisi
-Hiperventilasyon
-Mitral kapak prolapsusu
-İntraventriküler iletim bozukluğu
-Preeksitasyon sendromu
-Ciddi volüm yüklenmesi (aort veya mitral yetersizliği)
-Supraventriküler taşiaritmi
-Anemi
-Hipokalemi
-Ciddi hipoksi

Eforlu EKG'nin KAH için tanısal değerinin artması için bu sayılan faktörlerin olmaması tercih edilir. Eforlu EKG'nin tanısal değeri hesaplanırken koroner anjiyografinin kalitatif değerlendirilmesi ile koroner lümeninde %50 veya %70 daralma altın standart olarak alınmıştır (22,26). Buna karşın, QCA ile koroner darlığın kantitatif değerlendirilmesi, intrakoroner Doppler yada basınç teli ile kayıt ile koroner akım rezervinin belirlenmesi, veya intravasküler ultrasonografi ile aterosklerotik plağın volümü ve plak içeriğinin(kalsifikasyon, lipid yoğunluğu gibi) saptanması ciddi KAH'nın doğru tanısına daha çok yaklaştırır ve karşılaştırılan invazif olmayan testlerin (eforlu EKG, dobutaminli ekokardiyografi, talyumlu miyokard sintigrafisi) tanısal öngörüsünü arttırır. Normal bir koroner anjiyogram, hastanın semptomunun iskemi kaynaklı olmadığını göstermez. Eforlu EKG sırasında ST segment depresyonu olan ve koroner anjiyografileri normal bulunan bir grup hasta kontrol grubu ile karşılaştırıldığında hastaların büyük kısmında (%95) kardiyak nükleer magnetik rezonans ile gösterilen subendokardiyal hipoperfüzyon saptanmıştır.

EKOKARDİYOGRAFİ

M-mode ve iki boyutlu ekokardiyogarfi ile başlayan EKO serüveni, Doppler ve renkli Doppler, transözefajeal EKO, doku Doppler ekokardiyografisi, miyokardiyal kontrast EKO, 3 ve 4 boyutlu EKO ve intrakardiyak EKO ile sürmüştür. Günümüzde artık teknolojik gelişmelere parelel olarak birkaç yüzgram ağırlığında adeta cepte taşınabilen EKO cihazları geliştirilmiştir. Bir EKO cihazında genellikle isteğe bağlı olarak bu farklı software özelliklerinin hemen hepsi ya da birçoğu bulunmaktadır. Bu farklı ekokardiyografi yöntemlerinin hepsi ile KAH ya da KAH'nın sol ventrikül diyastolik ve sistolik fonksiyonuna etkisine dair direkt veya dolaylı bilgiler edinilebilmektedir. Miyokard iskemisi başladığında ilk olarak miyokardın rölaksasyonu (diyastolik fonksiyonu) takiben kontraksiyonu (sistolik fonksiyonu) bozulur, iskemik EKG değişikliği ve anjina pektorisin gelişimi daha sonradır. Ciddi lezyonu olan koroner arterin çeşidine göre o koroner arterin beslediği miyokard segmentlerinde diyastolik ve/veya sistolik fonksiyon bozukluğu izlenir. Doku Doppler EKO ile segmenter düzeyde ölçüm yapılamıyorsa sol ventrikülün global diyastolik fonksiyonu transmitral diyastolik akım örneğinde Doppler EKO ile ölçülebilirken, sol ventrikülün global sistolik fonksiyonu ejeksiyon fraksiyonu ölçülerek değerlendirilebilir. Sol ventrikül ejeksiyon fraksiyonu eğer tüm miyokard segmentleri homojen kasılıyorsa sol ventrikül bazalinden diyastolik ve sistolik çaplar kullanılarak hesaplanır; eğer dissinerji yani sol ventrikül segmenter kinezi bozukluğu varsa diyastolik ve sistolik volüm ölçümleri yapılarak hesaplanabilir (Sol ventrikül ejeksiyon fraksiyonu : Atım völümü / diyastol sonu volümü; normali 0.60'ın yani %60'ın üzerinde olmalıdır).

Sol ventrikül bölgesel duvar hareketinin analizinde, Amerikan Ekokardiyografi Derneğinin önerdiği 16 segmentli model kullanılmaktadır (27). Buna göre, sol ventrikül anteroseptal, posteriyor, anteriyor, lateral, inferiyor ve septal duvarlar olamk üzere 6 duvara ayrılır; anteroseptal ve posteriyor duvarlar bazal ve orta segmentlere, diğer dört duvar da bazal, orta ve apikal segmentlere bölünür. Bölgesel duvar hareketi, 4 puanlı derecelendirme sistemi üzerinden değerlendirilir: 1=normal, 2=hipokinezi, 3=akinezi, 4=diskinezi şeklinde. 1 puan (normokinezi): Endokardiyal hareketin en az 5 mm ve sistolik duvar kalınlaşmasının normal olması; 2 puan (hipokinezi): Endokardiyal hareketin 5 mm'nin altında olması ve sistolik kalınlaşmanın azalması; 3 puan (akinezi): Endokardiyal hareket ve sistolik kalınlaşmanın olmaması; 4 puan (diskinezi): Endokardiyal hareketin paradoksik olarak sol ventrikül lümeninden dışarıya doğru olması ve sistolik duvar incelmesinin görülmesi olarak tanımlanır. Segmentlerin her birinin aldıkları puanlar toplanarak, incelenen segment sayısına bölünmesinden sol ventrikül duvar hareket puan indeksi (DHPİ) hesaplanır. Buna göre, DHPİ: 1 ise sol ventrikül sistolik fonksiyonu normaldir. DHPİ: 1.01-1.49 ise hafif, 1.50-1.99 ise orta, ≥2 ise ciddi sistolik fonksiyon bozukluğunu gösterir.

İstirahat ekokardiyografisi esas olarak KAH olan veya KAH şüphesi bulunan bir hastada sol ventrikül boşluk boyutları, diyastolik ve sistolik duvar kalınlıkları, global vaya segmenter kinezi bozukluğunun varlığı ve derecesi, miyokardın ekodansitesi, global veya segmenter diyastolik fonksiyon hakkında bilgiler verir. Ancak, KAH olan bir hastada tüm bu istirahat EKO parametreleri normal bulunabilir, bu durumda farmakolojik stres (genellikle dobutaminli) ekokardiyografi yapılır (28-30).

Dobutamin, dopamin türevi sentetik sempatomimetik bir amindir. β1 (pozitif inotropik), α2 (periferik vazodilatasyon) ve α1 (periferik vazokonstrüksiyon) etkileri vardır. Doputaminin plazma yarı ömrü yaklaşık 2 dakikadır, oral olarak etkisizdir, intravenöz infüzyon şeklinde verilmelidir, karciğerde hızla inaktif metabolitlerine dönüşür.

Dobutamin düşük dozda miyokard canlılığının saptanmasında kullanılmasıyla birlikte, yüksek dozlarda (10-40 mikrogram/kg/dk.) KAH tanısı için özellikle ekzersiz yapamayanlarda, kalp dışı cerrahi planlanan hastaların risk sınıflamasında ve akut Mİ sonrası riskin değerlendirilmesinde kullanılmaktadır (30).

Dobutaminli stres EKO ile doku Doppler EKO birlikte yapılırsa KAH tanısı için öngörü değeri artmaktadır. Koroner arter hastalığının sol ventrikül fonksiyonlarına etkisi, harmonic imaging, colorkinesis ve miyokardiyal kontrast ekokardiyografi yöntemleri kullanıldığında daha iyi değerlendirilebilir (23). Şişman, göğüs deformitesi olan veya kronik obstrüktif akciğer hastalığı bulunanlarda transtorasik EKO görüntü kalitesi yeterli değilse tranözefajeal EKO bir seçenek oluşturur. Transtorasik veya transözefajeal EKO ile koroner arterlerin özellikle proksimal segementleri görüntülenebilmekte ve koroner akım rezervleri ölçülebilmektedir.

Yazışma Adresi
Dr. Mustafa Cemri
Gazi Üniversitesi Tıp Fakültesi Kardiyoloji ABD
Ankara

KORONER ANJİYOGRAFİ KORONER ARTER HASTALIĞININ TANISINDA ALTIN STANDART MI?

Bülent BOYACI

Aterosklerotik hastalıklar ve trombotik komplikasyonları günümüzde en önemli morbidite ve mortalite nedenidir (31).

Koroner arteriografi; koroner arterlerde aterosklerotik hastalık olup olmadığını anatomik olarak gösteren, tedavinin çeşidinin planlanmasında ve uygulanmasında kullanılan en güvenilir ve hala altın standart olmaya devam eden bir yöntemdir (32). Dr. Mason Sones ve arkadaşları tarafından ilk kez 1959 yılında yapılmış ve bu tarihten sonra koroner aterosklerozun tanısında yeni gelişen pek çok yönteme rağmen yerini korumuştur (33).

Koroner anjiyografide, anjiyografi tekniklerini bilmenin yanı sıra koroner anatominin iyi bilinmesi çok önemlidir (32-34)

Normal koroner Anatomi

Sol koroner arter sol sinüs valsalvadan çıkar, 1-3 cm sonra iki dala ayrılarak ilerler (Bazen üç dala ayrılarak ilerler bu 3. dala ramus intermedius ismi verilir).

1. LAD (sol ön inen arter); interventriküler oluktan kalbin apeksine doğru ilerler,

2. LCX (sol sirkumfleks arter); sol atriyoventriküler oluktan ilerleyerek kalbi sarar. Her iki arterden de önemli yan dalla çıkar. Sol ön inen daldan septal perforatör dallar ile septumu , diagonal dallar ile sol ventrikülün anterolateral duvarını besler, sol sirkumfleks arterden ise obtus marjinal dallar lateral duvarı kanlandırır . Bazen birinci maginal dal seyir yoluna göre yüksek lateral dal olarak isimlendirilir. Sol sirkumfleksin takip eden dalları gidiş seyirlerine göre lateral ya da posteriyor dal olarak isimlendirilirler. Bu dal yaklaşık %10 olguda posteriyor interventriküler oluktan geçerek AV düğümü besleyen posteriyor desending dalı verir.Bu durumda sol koroner arterin dominantlığı ndan bahsedilir. Çok sıklıkla sağ koroner arter sağ koroner kusp yakınından çıktıktan sonra sağ atriyoventriküler oluktan ilerler sağ atriyumu besleyen atriyal dalları sağ ventrikülü besleyen marginal dalı vererek ilerler ve posterior desending arteri vererek AV düğümü besler ve olguların %90 ında sağ koroner arter dominanttır. Domintlık posteriyor desenden arter ile kalbin posteriyorunu hangi arterin beslediğine göre söylenir. Olguların %85'inde sağ koroner , %7'sinde sağ koroner ve sol sirkumfleks kodominant, %8' olguda ise sol sirkumfleks arterin dominant olduğu bulunmuştur (32-35).

Koroner anjiyografi nasıl yapılır?

Koroner arterlere ulaşmak için çeşitli teknikler uygulanmaktadır. En sık ve en kolay uygulanabilen teknik femoral yaklaşımdır. Bunun yanısıra koldan brakiyal ya da radiyal artere özel cihazlar yerleştirilerek de kateterizasyon yapılabilir.

Femoral yaklaşımda , femoral arterin ligamentum inguinalenin yaklaşık 2 cm kadar altında palpe edilmesinden sonra

bu bölgeden uygun teknikle girişim yapılır. Dikkat edilecek en önemli noktalardan biri ligamentum inguinalenin üstünden ponksiyon yapılmaması gerekliliğidir. Ponksiyonun buradan yapılması halinde retroperitoneal bölgede hematom riski vardır. Ligamentin çok aşağısından yapılması da pseudoanevrizma ve arteriovenöz fistül oluşmasına sebep olabilir.

Koldan kanülasyon yeterli ekipmanın olduğu veya periferik arter hastalığının varlığında, femoral girişimin yapılamadığı durumlarda uygulanabilir. Nadiren aksiller yaklaşım da uygulanmaktadır; ancak bu teknikte nörovasküler komplikasyonlar sık görülmektedir.

Koroner anjiyografi sol kalp kateterizasyonun bir parçasıdır. Bu işlem yapılırken dikkat edilmesi gereken rölatif kontrendikasyonlar vardır.

- Koagulasyon bozuklukları işlem öncesi mutlaka düzeltilmelidir. Warfarin (kumadin) kullananlarda bu ilaç kesilmeli ve INR<1,8 olunca işlem yapılmalıdır. Heparinize bir hastada heparin kesildikten 2 saat sonra işlem yapılabilir. Trombosit sayısı < 50.000 olanlarda kanama riski fazla olacağı için gerekli önlemler alınmalıdır.

- Renal yetmezlik; kreatinin yüksekliği koroner anjiyografinin yapılmasını erteletir , kreatinin kabul edilebilir bir düzeye(<1,5mg/dl) düştükten sonra yapılabilir; ya da diyaliz bağımlısı olanlarda diyalizden hemen sonra veya işlem sonrası hemen diyaliz olacak şekilde programlanmalıdır.

- Kontrast allerjisi; Daha önceden olan bir boya alerjisinin varlığı ya da kabuklu hayvanlara karşı ve deniz ürünlerine alerjisi olanlarda kontrast madde alerjisi ile ilişki olması nedeniyle dikkatli olunmalıdır.

- Enfeksiyon; aktif enfeksiyonu olanlarda koroner anjiyografi tedavi sonrasına ertelenmelidir.

- Laboratuar anormallikleri; ciddi anemi, hipokalemi, hiperkalemi düzeltilmeli, digital intoksikasyonu varsa tedavi sonrası işlem yapılmalıdır.

- Dekompanse kalp yetmezliği riski arttıracağı için en uygun tedavi yapılarak hasta kompanse hale geldikten sonra koroner anjiyografi yapılabilir.

- Ciddi periferik arter hastalıklarında ve abdaminal anevrizmalı olgularda femoral yaklaşımdan çok üst ekstremitelerden girişim tercih edilmelidir.

- Kontrolsuz hipertansiyonu olan olgularda kan basıncı mutlaka kontrol altına alınarak işlem yapılmalıdır(33-35).

Kalp kataterizasyonunda gelişebilecek komplikasyonlar ve oranları;

Ölüm; son 30 yılda giderek azalmış ve 1960 larda %1 iken bugünlerde %0.1 seviyelerine düşmüştür. Oranın bu kadar düşmesinin yanı sıra yüksek riskli bir grup olguda hala mortalite yüksek oranlardadır. Yüksek riskli olgular, fonksiyonel kapasitesi IV olan olgularda mortalite fonksiyonel kapasitesi I-II olanlara göre 10 kat daha fazladır. Ana koroner lezyonu olanlarda tek damar hastalarına göre mortalite 10 kat daha fazladır. Koroner arter hastalıklarına valvüler kapak hastalıklarının eşlik ettiği olgularda mortalite daha fazladır.Ejeksiyon fraksiyonu <%30 olanlarda EF >%50 olanlara göre mortalite 10 kat daha fazla bulunmuştur. Kalp dışı ciddi hastalıkları olanlar, renal yetmezlik, insülin bağımlı diabetikler, ileri derecede serebrovasküler ve periferik arter hastalığı olanlar ve ciddi pulmoner yetmezlikli olgularda mortalite ve majör komplikasyon oranları yüksektir. 1609 olguda yapılan bir çalışmada (I) ve SCAI (II)çalışmalarında komplikasyon oranları aşağıdaki gibi bulunmuştur.(32-36)

	I. çalışma	**II.çalışma**
Ölüm	2(%0.12)	%0.11
Miyokard infaktüsü	0	%0.05
Nörolojik olaylar Geçici	2(% 0.1)	%0.07
Kalıcı (inme)	2(%0.1)	
Aci lkoroner by-pass	0	
Kardiyak perforasyon	1	%0.03
Müdahale gerektiren aritmi	5(%0,3)	%0.38
Onarım gerektiren lokal vasküler olay	26(%1,8)	%0.43
Vazovagal reaksiyonlar	33(%2,1)	%0.26
Allerjik reaksiyonlar	32(%2)	
Hipotansiyon	1(%0,1)	%0.26

Koroner anjiyografi yapılacak olan hastaya yapılış tekniği, olası komplikasyonları anlatılmalı hastanın onam formu alındıktan sonra premedikasyonu takiben kateter labarotuvarında işlem usulüne uygun olarak yapılmalıdır. Her iki koroner arterdeki darlıkların görüntülenebilmesi, değerlendirilebilmesi için koronerlerin farklı açılardan görüntülenmesi gerekmektedir. Hatta bu amaçla geleneksel koroner anjiyografi cihazlarına ilaveten rotasyonel koroner anjiyografi cihazları geliştirilmiştir (36). Geleneksel koroner anjiyografi yöntemi halen koroner damarlardaki lezyonların tespitinde altın standart olarak kabul edilse de bazı kısıtlılıkları vardır. Koroner anjiyografi koroner damarların sadece luminal çapını göstermekte, damar yapısı hakkında başka bilgi vermemektedir. Bu nedenle damardaki lezyon çapının değerlendirilmesi çok önem kazanmaktadır. Anatomik yapı nedeniyle bazı bazı darlıkların iyi görüntülenemediği, fazla opak verildiği, uzun film (sineanjiyografi) süresi nedeniyle çok radyasyon alındığı ve bunların sonucu yan etki ve komplikasyon oranlarının arttığı tespit edilmiştir. Bu nedenlerle geliştirilen rotasyonel koroner anjiyografi yöntemi ile geleneksel koroner anjiyografik yöntemin karşılaştırıldığı bir çalışmada rotasyonel koroner anjiyografinin güvenilir olduğu, radyasyon süresinde ve opak madde kullanımında belirgin azalma sağladığı tespit edilmiştir.

Rotasyonel koroner anjiyografinin bazı avantajları vardır; lezyonların değerlendirilmesinde panoromik bir görüntü sağlayarak operatöre bağlı olası hataları ortadan kaldırır; geleneksel yöntemle aynı doğrulukta hatta daha üstündür, daha az kontrast madde ve film süresi ile filmler elde edilmektedir . Maddux ve arkadaşlarının çalışmasında rotasyonel koroner anjiyografiyle kontrast madde kullanımında %33, radyasyon zamanında %28 azalma sağlandığı tespit edilmiştir (36).

Koroner anjiyografinin radiyal yaklaşım ile yapıldığı olgularda, bu yöntemin iyice öğrenilmesinden sonra girişim yeri

komplikasyonlarının daha az olması hastanın erken mobilize edilmesi, hastaneye yatışın azalması, aynı zamanda rotasyonel koroner anjiyografi ile değerlendirilmesi sonucu daha konforlu bir tetkik yapılmış olur.

Koroner anjiyografide tespit edilen lezyonların değerlendirilmesi çoğunlukla operatörün tecrübesine göre göz ile – sübjektif olarak yapılmaktadır. Lezyonlar sağ koroner, sol ön inen dal ve sol sirkumfleks arterde %70'den fazla ise, sol ana koroner arterde %50'den fazla ise ciddi kabul edilirler. Bu lezyonlar kullanılan kateterin çapına oranlanarak ciddiyeti yönünden değerlendirilir. Oluşabilecek bir yanılgıyı önlemek amacı ile bazı koroner anjiyografi sistemlerinde 'quantification' yöntemi ile koroner damarın çapı bazı hedef noktalar(kateter ve normal damar çapı gibi) dikkate alınarak cihaz tarafından darlığın derecesi tespit edilebilir. %40-%70 oranlarında darlık olan damarların koroner anjiyografi ile iskemi oluşturup oluşturmadığını söylemek mümkün olamayacağı için yardımcı tetkik yöntemleri ile bu damar ya da damarların değerlendirilmesi gerekir. Akım rezervi, doppler ile akım değerlendirilmesi ya da intravasküler ultrasonografi gibi yöntemler (ileride anlatılacaktır) kullanılmaktadır.

Son yıllarda çok kesitli bilgisayarlı tomografi ile yapılan koroner anjiyografi, MR anjiyografi yöntemleri de koroner arterleri değerlendirmek için kullanılmaya başlanmışsa da henüz daha çok tarama testleri olarak kullanılmaktadırlar (32-36).

Bilinen ya da şüphelenilen koroner arter hastalığı olan semptomatik yada asemptomatik olan kişilerde koroner anjiyografi endikasyonları;

Sınıf I endikasyonlar: koroner anjiyografinin gerekli ve etkili olduğu durumlar;

- Tıbbi tedaviye rağmen Kanada sınıf III-IV anjinası olanlar,

- İnvaziv olmayan tetkikler ile yüksek risk tesbit edilenler,

- Ani kardiyak ölümden sonra yeniden canlandırma uygulananlar,

- Devamlı monomorfik ventriküler taşikardi ya da kısa süreli polimorfik ventriküler taşikardi atağı olanlar,

Sınıf IIa endikasyonlar; Herkes tarafından kabul görmeyen ancak koroner anjiyografinin yapılmasının faydalı olduğu durumlar;

- Kanada sınıf III-IV anjinası olup tıbbi tedavi ile sınıf I-II'ye gerileyen hastalar,

- Hastalığı ya da halsizliği nedeniyle non-invaziv testler ile riski değerlendirilemeyen hastalar,

- Medikal tedaviye cevap vermeyen sınıf I-II hastalar,

- Klinik riski yüksek ya da stres testleri pozitif olan bazı meslek grubu çalışanları (pilot,otobüs şöförü,polisler gibi) ,

Sınıf IIb endikasyonlar; Herkes tarafından kabul görmeyen koroner anjiyografinin yapılmasının daha az gerekli olduğu durumlar;

- Sınıf I-II olup noninvaziv testler ile riski düşük tesbit edilen hastalar,

- Non invaziv testler ile düşük risk tespit edilen 2 den fazla riski faktörü taşıyan asemptomatik erkekler ile menapoz sonrası kadın hastalar,

- Önceden miyokard infarktüsü geçirmiş ve sol ventrikülü normal olan, non invaziv testler ile düşük risk grubunda olduğu tesbit edilen hastalar,

Sınıf III endikasyonlar; Koroner anjiyografinin yapılmaması gereken hatta zararlı olabileceği durumlar,

- Anginası olan ancak revaskülarizasyon istemeyen hastalar,

- Revaskülarizasyondan fayda görmeyecek ve bu işlem için aday olmayan hastalar,

- By-pass sonrası uygulanan stress testlerinde iskemi bulguları olmayan hastalar,

- EBCT de koroner kalsifikasyonu olanlar,

Kararsız angina pektoris de koroner anjiyografi endikasyonları (38-44);

Sınıf I endikasyonlar;

- Uygun tıbbi tedaviye cevap vermeyen orta ve yüksek riskli hastalar,

- Başlangıç tıbbi tedavisi ile stabil olan ancak orta ve yüksek risk gurubu olan hastalar,

- İlk anda düşük riskli olan ancak non invaziv testler ile yüksek risk tesbit edilen hastalar,

- Prinzmetal angina şüphesi olanlar,

Sınıf II a endikasyon ; Kararsız angina pektorisde bu gurup endikasyon yoktur.

Sınıf IIb endikasyonlar;

- Başlangıçta düşük riski olan non invaziv testler ile yüksek risk tesbit edilmeyen hastalar,

Sınıf III endikasyonlar;

- Normal koroner anjiyografiden sonraki 5 yıl içinde göğüste sıkıntı hisseden ancak objektif kriterler ile iskemi tespit edilemeyenler,

- Revaskülarizasyon için aday olmayan kararsız anginalı hastalar,

Postrevaskülarizasyon iskemisinde koroner anjiyografi endikasyonları;

Sınıf I endikasyonlar;

- PKG sonrası ani tıkanma yada subakut stent trombozu düşünülen hastalar,

- PKG sonrası ilk 9 ay içinde non invaziv testler ile yüksek risk tesbit edilen

Sınıf IIa endikasyonlar,

- By-pass sonrası ilk 12 ayda tekrarlayan semptomu olan hastalar,

- By-pass sonrası herhangibir zamanda non-invaziv testler ile yüksek risk tesbit edilen hastalar,

- Tıbbi tedaviye rağmen tekrarlayan anginası olan hastalar

Sınıf II b endikasyonlar,

- PKG sonrası ilk ay içinde restenozdan şüphelenilen , non invaziv testler ile anormallik tespit edilen ancak yüksek riski olmayan hastalar,

- 1 yıldan sonra tekrarlayan anjinası olan ancak non-invaziv testler ile yüksek risk tespit edilmeyen hastalar,

- By-pass sonrası non invaziv testleri bozulan ancak asemptomatik hastalar,j

Sınıf III endikasyonlar,

- By-pass sonrası semptomatik olan ancak revaskülarizasyon adayı olmayanlar,

- Bir araştırma olmadıkça PKG ya da by-pass sonrası rutin koroner anjiyografi ,

Q dalgalı ve Q dalgasız miyokard infarktüsünde koroner anjiyografi endikasyonları;

Sınıf I endikasyonlar;

- Spontan yada mininal eforla iskemi oluşan hastalar;

- VSD , mitral yetmezliği, gerçek yada yalancı anevrizma oluşan hastalarda operasyon öncesi,

- Hemodinamik bozukluğun devam ettiği hastalıklar,

Sınıf IIa endikasyonlar;

- Koroner emboli, arterit, travma ya da koroner spazma bağlı olduğu düşünülen miyokard infarktüsü geçiren hastalar,

- Akut miyokard infarktüsü sonrası EF<%40 olan konjestif kalp yetmezliği ve malign ventriküler aritmisi olan hastalar,

Sınıf IIb endikasyonlar;

- Gecikilmiş PKG de infarkttan sorumlu arterde devam eden tıkanıklıktan şüphe edilen hastalar,

- Ana koroner yada 3 damar hastalığı düşünülen hastalarda risk belirlenmesi yapmadan,

- Q dalgasız miyokard infarktüsü geçiren iskeminin devam etmediği tekrarlayıcı VT olan hastalarda,

Sınıf III endikasyonlar;

- Revaskülarizasyon adayı olmayan ya da reddeden hastalar,

Non spesifik göğüs ağrılarında koroner anjiyografi endikasyonları;

Sınıf I endikasyonlar;

- Non invaziv testler ile yüksek risk tespit edilen hastalar,

Sınıf II a endikasyon yoktur.

Sınıf II b endikasyonlar;

- Göğüs ağrısı nedeni ile tekrar tekrar hastaneye yatırılan non invaziv testleri anormal olan hastalar,

Sınıf III endikasyonlar;

- Diğer tüm non spesifik göğüs ağrısı olan hastalar(38-44).

Sonuç

Koroner anjiyografi teknolojinin gelişmesine parelel olarak gelişmiştir. Koroner anjiyografi yapılan röntgen cihazlarının daha az radyasyon yayması, anatomik olarak görüntülenmesi zor olan damarların rotasyonel olarak görüntülenebilmesi , opak maddelerin geliştirilerek daha az allerjik daha az nefrotoksik olması, kateterlerin dış çaplarının azalması, buna rağmen iç çaplarının koroner anjiyografi için daha uygun hale getirilmesi, operatör deneyiminin artması daha az komplikasyon olmasına ve kişileri daha az riske atması, gelişen perkütan girişim teknikleri ve koroner anjiyografi sırasında tedavinin planlanarak uygulanabilmesi ve kullanılan malzemelerin özellikleri nedeniyle korner anjiyografi invaziv bir teknik olmasına rağmen hala koronerlerdeki lezyonların teşhis edilmesinde ve tedavisinde yeni gelişen tekniklere rağmen altın standart olmaya devam etmektedir(31,35-37,44).

Yazışma Adresi
Bülent Boyacı
Gazi Üniversitesi Tıp Fakültesi Kardiyoloji ABD
Ankara

İNTRAKORONER İNVAZİF İNCELEME YÖNTEMLERİ

Timur TİMURKAYNAK

1950'li yıllardan beri anjiyografi KAH tanısında altın standard olarak kabul edilmektedir. Anjiyografi koroner arterlerin tüm anatomik haritasını ve damarda daralma sonucu kan akımında azalmaya yol açan aterosklerotik plakların yerini gösterme avantajlarına sahiptir. Ancak, bir lümenogram olduğundan damar duvarı hakkında bilgi vermediği gibi sadece morfolojik bir değerlendirme olduğundan lezyonun hemodinamik önemini de gösteremez.

Son çalışmalarda, anjiyografinin arterdeki lezyon ciddiyet ve yaygınlığını olduğundan daha az olarak tahmin ettiği gösterilmiştir (45,46). Bu en az iki yolla açıklanabilir. Birincisi bazı plaklar yaygındır; bunlar anjiyogramda görülebilecek kısa ve lokalize damar daralması yapmazlar. İkinci olarak da sıklıkla arter duvarı plak oluşumuna adaptasyon mekanizması olarak kendiliğinden genişleyerek cevap verir (yeniden şekillenme-remodelling). Böylece, plağa lümen alanını daraltmadan yerleşecek yer açmış olur (47). Her iki durumda da anjiyogram damar lumen açıklığının ve kesit alanının yeterli olduğu izle-

nimini verse de lumen yine de AMI'ya predispozisyon yaratacak bir plak tabakası ile sarılmış durumdadır. AMI'ye yol açan plak rüptürlerinin önemli bir kısmının lümen çapını %50'den daha az daraltan lezyonlardan kaynaklandığı görüşü son yıllarda giderek daha çok kabul görmektedir. Günümüzde lezyon ciddiyetini değerlendiren konvansiyonel invaziv koroner inceleme tetkiklerinin yanında hassas plağın tesbiti ve uygun tedavi seçeneklerini belirlemek önem kazanmaktadır.

Bu durumda koroner arter darlıklarının önemini saptamada yol gösterici "anjiyografi ötesi" diye adlandırabileceğimiz bazı tekniklerin geliştirilmesi kaçınılmazdır. Bu yazıda bu amaçla kullanılan teknikleri; A. Morfolojik B. Fonksiyonel ve C. Hassas plağın tesbiti olarak 3'e ayırarak, ilgili literatür bilgileri derlenmeye çalışılmıştır.

A. Morfolojik İnceleme Yöntemleri:

1. İVUS (intravasküler ultrason)

İVUS koroner arter hastalığı (KAH) tanı ve tedavisinde dramatik ilerlemeler sağlayan kateter bazlı bir sistemdir.

Ateroskleroza ikincil vasküler yeniden şekillenme Glagov fenomeni olarak bilinmekte ve aterosklerotik oluşum ilerledikçe arteryel kesit alanında (KA) kompensatuvar bir artış meydana gelmektedir. Sonuç olarak da plağın büyümesine rağmen lümen çapı sabit kalmaktadır. Plak, yeni arteryel KA'nın %40-50'sini kaplayana kadar lümen boyutu aynı kalabilir ve Glagov'a göre plak büyüklüğü ancak %50'yi geçtikten sonra lüminal daralma ortaya çıkmaya başlar (48). Bu kompensatuvar genişleme nedeniyle arteryel KA'nın %40'ı plak tarafından işgal edilene kadar anjiyografik olarak lümen normal boyutlarda izlenecektir. Bu nedenle de anjiyografi lümen çapını doğru olarak belirlemede başarılı iken ateroskleroz yükünü belirlemede uygun bir yöntem değildir.

IVUS tanısal işleme yeni bir ayrıntı ve boyut getirmektedir. Ses dalgalarını gönderip, geri alıp, işleyerek arter KA'sının resmini çıkarır. Ses dalgaları çarptıkları yapıların yoğunluklarına göre farklı şiddetlerde geri yansıdıklarından İVUS plak yapısı hakkında da bilgi verir; fibröz, fibroz-yağlı, kalsifiye ve karışık. Her İVUS incelemesi aynı zamanda plak topoğrafyasını ve kesin olarak plak yükünü (stenoz yüzdesi) ölçmemizi sağlar (Resim 1). Bunlara ek olarak lümenin şekli, intima ve media gibi tabakaların kalınlıklarının ölçülmesine imkan tanır. Tüm bu bilgiler tanısal anlamda değerlidir. Ancak İVUS anjiyografiye alternatif bir tetkik değil onu tamamlayıcı bir tetkikdir. İVUS'la elde edilen ayrıntılı bilgilere dayanarak kardiyolog bugünün tedavi yöntemlerinden en uygununu (stent, balon anjiyoplasti, rotablatör, direksiyonel aterektomi) seçme şansına sahip olur. Dahası girişimsel işlemle elde edilmek istenen sonuç ile elde edilen sonuç kesin olarak değerlendirilebilir.

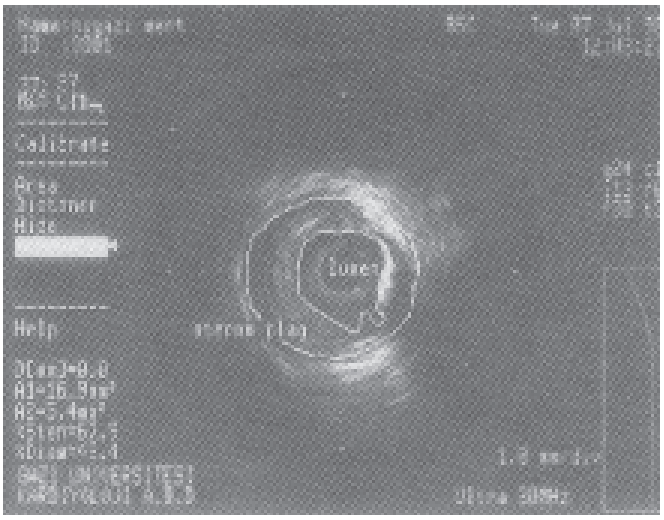

Birçok çalışma İVUS'un koroner arter hastalığı tanısındaki yerini desteklemektedir (45, 46, 49-51). Bu çalışmalarda IVUS'un, tedavi işleminin hem etkinliğini hem de verimini artırdığı bildirilmiştir. Birçok uzun dönemli çalışma da bu yorumu desteklemektedir (52-54). Sonuç olarak gittikçe artan oranda kardiyolog İVUS'u tanısal yöntemlerin önemli bir parçası olarak kabul etmekte ve uygulamaktadır.

Anjiyografi ve IVUS'un karşılaştırılması

Anjiyografi sadece lümenden geçen kontrast maddenin silüetini gösterirken IVUS çok daha fazla tanısal ayrıntıyı ölçülebilir düzeyde elde etmemizi sağlar;

1. stent pozisyonu ve açılımının ölçülmesi

2. lümen ve plak şekillerinin izlenmesi ve boyutlarının ölçülmesi

3. intima, media ve adventisyanın şekil ve yapısının belirlenmesi

4. plak yapısının belirlenmesi (fibröz, fibroz-yağlı, kalsifiye plak ayrımı)

IVUS ve anjiyogram arasındaki temel farklar

Anjiyografik silüette izlenen görüntü alındığı açıya bağlı olarak değişir. Bir görüntüden lümen açıklığı yeterli gibi görünürken aynı görüntüye 90 derece dik olarak alınan bir başka görüntüde lezyon ciddi olarak değerlendirilebilir. İVUS damarın enine kesiti ve kesit alansal görüntüsünü verdiğinden bu problemi çözer.

İVUS'un en önemli avantajlarından biri de kateter laboratuvarında, arter içindeki yapıların (lümen çapı, plak kalınlığı) işlem sırasında direkt olarak ölçümüne imkan vermesidir

İVUS kalsifiye plağı tesbit etmede anjiyogramdan 2 kat daha hassasdır (49, 50). Kalsifiyon, fibröz ya da fibroz-yağlı bir plağın içine gömülmüş dahi olsa da tam lokalizasyonu belirlenir. Kalsifikasyonun lokalizasyonunu belirlemek, tedavide en uygun yöntem ve cihazi seçmek ve ciddi diseksiyonları önlemek açısından önemlidir (51).

Birçok çalışmada İVUS'un kardiyoloğun tedavi seçimini oldukça etkilediği gösterilmiştir. Örneğin 313 hedef lezyon üzerinde anjiyografik görüntülerle belirlenen tedavi seçeneklerinden %41'i İVUS'la daha fazla bilgi edinildikten sonra değiştirilmiştir (45). Sol ana koroner arter (SAKA) hastalığının varlığını ve derecesini belirlemede İVUS anjiyografiden daha üstündür (46). Bir çalışmada İVUS bazlı incelemenin, SAKA şüpheli lezyonlarına yaklaşım stratejisinde önemli değişikliklere yol açtığı belirtilmiştir (47).

İVUS nasıl çalışır

İVUS dalgalarının gönderimi ve alımında iki farklı tip kateter kullanılmaktadır; solid state ve mekanik sistem. Günümüzde yaygın olarak bizim de kliniğimizde kullandığımız ve halen görüntü kalitesi daha iyi olan mekanik sistemli kateterler kullanılmaktadır.

Kateter ucundaki IVUS iletme sistemi (transduser) yüksek frekanslı ses dalgaları (30-40MHz) yayar. Dalgalar arter içindeki yapılarla karşılaştıklarında transdüsere yansıyarak kateter yoluyla İVUS sistemine ulaşırlar. Sistem hedef yapının yoğunluğuyla doğru orantılı olarak yansıyan ses dalgalarıyla şekillenen kesit alansal bir görüntü oluşturur. Örneğin, yoğun kalsifik bir plak parlak beyaz bir görüntü verirken (Resim 2), en az yoğun dokulardan biri olan media katmanı ekolusendir ve siyah olarak izlenir.

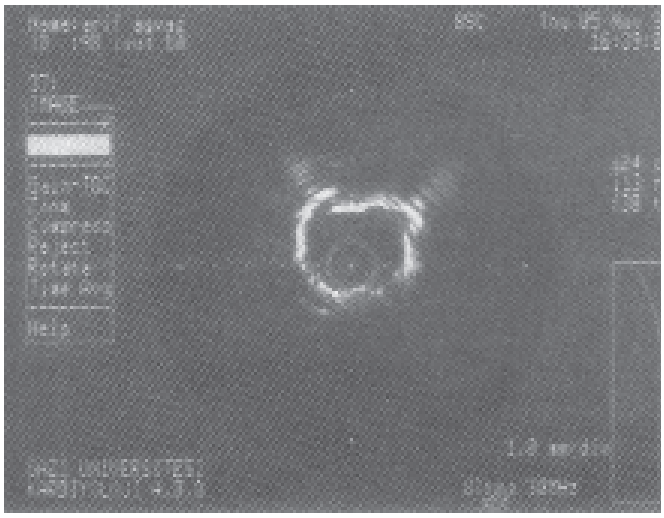

İVUS'un klinik endikasyonları

İVUS anjiyografiye yardımcı bir tetkik yöntemi olarak değerlendirilmelidir. Anjiyografik olarak şüpheli veya değerlendirilmesi mümkün olmayan damar morfolojisi, plak topoğrafyası ve stent yerleştirilmesinde önemli bilgiler verir. Örneğin, İVUS damar kesit alanının ve en küçük lümen çapının (MLD) kesin ölçümünü verirken bunlar anjiyografi ile ancak yaklaşık bir değer olarak hesaplanabilir. İVUS ile elde edilen ek bilgiler girişimsel kardiyoloğa daha büyük bir kesit alanı ve sonuçda da daha düşük restenoz oranı (48) elde etmesi yönünde yardımcı olur.

Anjiyografiden elde edilen bilgiler yetersiz ve şüheli olduğu zaman İVUS kullanılmalıdır. İVUS en çok şu durumlarda yararlı olur;

I. Küçük damar stentlenmesi
II. Stent restenozu
III. PTCA sonrası bulanık görünüm
IV. Sınır (intermediate) lezyonlar (özellikle de SAKA)
V. Osteal lezyonlar
VI. Lezyon uzunluğu ve damar çapınının belirlenmesi

I. Küçük damarların stentlenmesi

Küçük damarlarda stent sonrası restenoz oranlarının yüksek olduğu bilinmektedir. Bu özellikle de damar çapının 3.5mm'den az olduğu vakalarda geçerlidir ki stent çapında küçük artışlar restenoz oranında belirgin azalmaya yol açabilir. Bu gibi durumlarda anjiyografi damar çapını olduğundan küçük göstererek operatörü yanıltabilir. Bunun yanında İVUS lezyon yerinin direkt ve doğru olarak ölçülmesini sağlar. Bu vakaların çoğunda İVUS daha büyük balon seçimi ve dolayısıyla da daha geniş stent kesit alanı elde edilmesini sağlayacaktır. Yapılan araştırmalarda İVUS eşliğinde yapılan küçük damar stentlemelerinde elde edilen avantajlar aşağıda belirtilmiştir;

a) Daha agresif stent stratejisine imkan vererek daha geniş kesit alanı ve daha düşük restenoz oranı sağlar (48).

b) Stent-uç yırtıkları ve diğer müdahale gerektirebilecek damar yaralanmalarının tesbitini sağlar.

c) CRUISE (Can Routine Ultrasound Impact Stent Expansion) çalışmasında birçok stentin yeteri kadar açılmadan yerleştirildiği ve sonuç olarak yüksek restenoza neden olduğu belirlenmiştir (53) İVUS eşilikli stent yerleştririlen vakalarda hedef damar yeniden–kanlandırma (TVR) oranı sadece anjiyografi eşlikli stent yerleştirilen vakalardan %44 daha düşük bulunurken restenoz oranı İVUS eşlikli vakalarda %8.5, sadece anjiyografi eşlikli vakalarda ise %15.3'tür (53).

d) Cleveland Klinik'de yapılan bir çalışmada İVUS'la ölçülen stent-içi mutlak kesit alanının restenozu azaltmada belirlemede önemli bir belirleyici olduğu tesbit edilmiştir. Stent-içi kesit alanı 5mm2'den küçük olan damarlarda restenoz oranını %32 bulurken, 8mm2'den büyük olanlarda en düşük oranda, yani %9 olarak bulunmuştur (59).

e) Moussa ve ark. tarafından yapılan bir çalışmada restenoz insidansının işlem sonrası stent-içi kesit alanıyla ters orantılı olduğu tesbit edilmiştir (59).

II. Stent restenozu

İVUS stent restenozu gelişen vakalarda restenozun, yetersiz stent yerleştirilmesine mi (yetersiz açılım, tam olmayan apozisyon) yoksa intimal hiperplaziye mi bağlı olduğunu belirler. Operatör stent açılımını proksimal ve distal referans çaplara göre değerlendirmelidir (Resim 3). Çoğu vakada problem olması gerekenden daha küçük çaplı stent seçimine bağlıdır ve bunun tesbiti daha büyük balon kullanımını gerektirir.

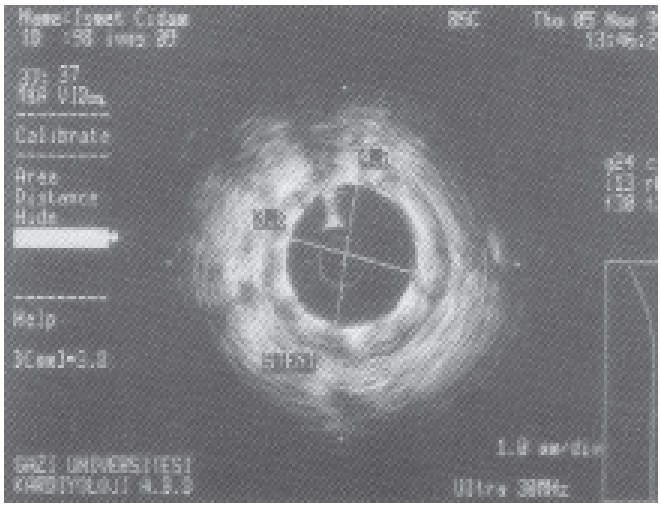

III. PTCA sonrası bulanık anjiyografik görüntüyü aydınlatmak

PTCA sonrasında lezyon ve komşu damar birleşim yerinde anjiyografik olarak sıklıkla bulanık (hazy) görünüm olur. Alınan birden çok anjiyografik görüntü ile dahi bu bulanıklığın etyolojisini kesin olarak belirlemek mümkün olmayabilir. Bu durumlarda İVUS bulanık görüntünün diseksiyon mu (Resim 4), trombüs mü, rezidü plak mı yoksa masum bir görüntü mü olduğunu anlamamızı sağlar. GUIDE (Guidence by Ultrasound Imagıng for Decission Endpoints) çalışmasının birinci fazında plak ve diseksiyon varlığını belirlemede İVUS'un anjiyografiden iki kez daha duyarlı olduğu gösterilmiştir (60).

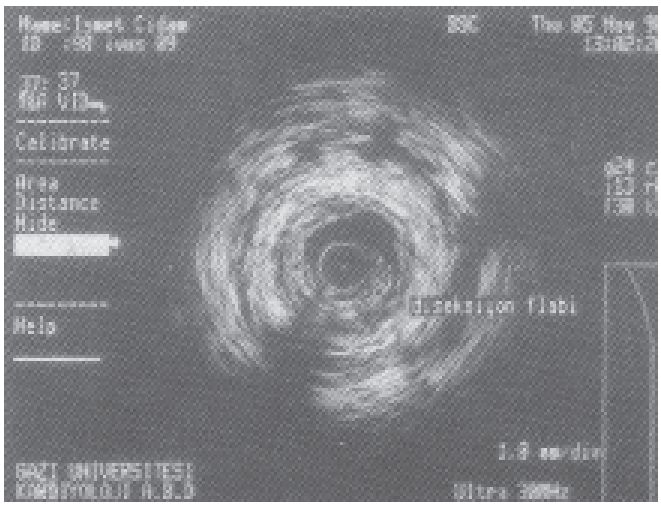

IV. Kuşkulu lezyon varlığı

Koroner arterlerdeki lezyon ciddiyetinin anjiyografi ile olduğundan daha az olarak izlendiği bilinmektedir. Birden çok anjiyografik görüntüyle bile lezyon ciddiyetini belirlemek oldukça güç olabilir. Bu özellikle de tedavi kararı oldukça kritik olan SAKA hastalığında geçerlidir (61). Fakat anjiyografiye İVUS eşlik ettiğinde tanısal işlem tahminsel olmaktan çıkıp direkt gözlem ve ölçüme dönüşür. Bu nedenle de bu tür kuşkulu lezyonlarda ve özelliklede SAKA'da İVUS çok değerli bilgiler verebileceğinden rutin olarak kullanılmalıdır.

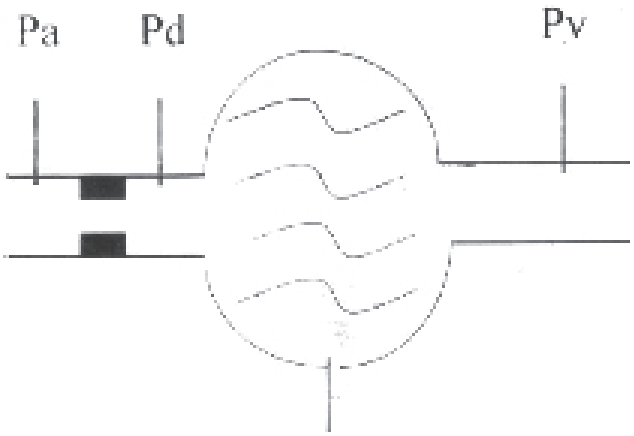

V. Osteal lezyonların stentlenmesi

Birçok faktörden dolayı osteal stentleme sadece anjiyografi eşliğinde oldukça zor olabilir. Öncelikle stentlerin çoğu anjiyografik olarak görülmezler. Ayrıca kalp hareketi ve görüntüsel kısalma (foreshortening) nedeniyle gerçek ostiumu belirlemek oldukça zordur. Dahası osteal lezyonların çoğu kalsifik olduğundan yeterli stent açılımını engelleyerek yüksek recoil oranlarına yol açarlar. Tüm bu faktörler biraraya geldiğinde doğru yere başarılı stent yerleşimi uğraştırıcı olabilir. İVUS bu vakalarda oldukça önemli avantajlar sağlayabilir. Stentleme öncesi lezyonun tam yeri ve kalsifikasyonun oranı belirlenir. Stent yerleşimi sonrasında ise, stentin yerinin doğruluğu, yeterli açıklığı ve yan dalların durumunun değerlendirilmesini sağlar.

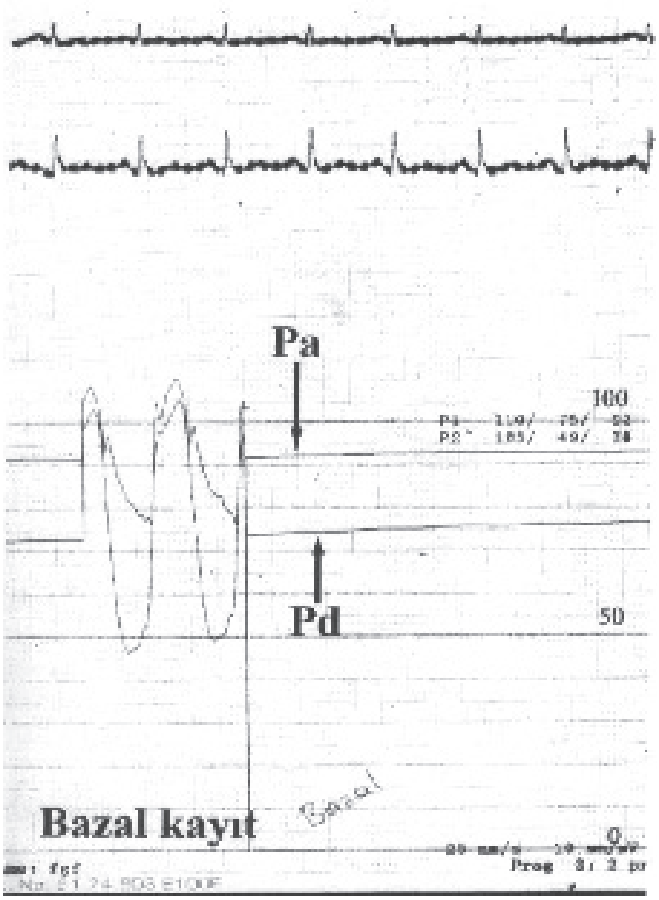

VI. Lezyon uzunluğu ve damar çapının belirlenmesi

Otomatik geri çekme cihazı kullanılarak damar boyutu ve lezyon uzunluğu kesin olarak hesaplanabilir. Lezyon içindeki kalsiyumun yaygınlığı ve ciddiyeti belirlenebilir. Bu, uygun tedavi yaklaşımı ve uygun boyutta cihaz seçimi için değerlidir. Bir çalışmada ciddi yüzeyel kalsiyumun anjiyografik olarak tesbit edilemediği ve bunun yeterli stent genişlemesini engellediği gösterilmiştir. Sadece anjiyografi eşliğinde TVR oranı %24 iken, İVUS incelemesi yapıldıktan sonra ise tedavi stratejisi olarak rotablatör ve sonrasında stent seçildiğinde TVR oranı %12'ye düşmüştür (62). PTCA için de aynı şeyler geçerlidir. CLOUT (CLinical Outcome with Ultrasound Trial) çalışmasında anjiyografi ve İVUS eşlikli PTCA, sadece anjiyografi eşlikli PTCA'dan %30 daha az restenoz ve komplikasyonlarda artış olmaksızın lümen kesit alanında belirgin artış sağlamıştır (63).

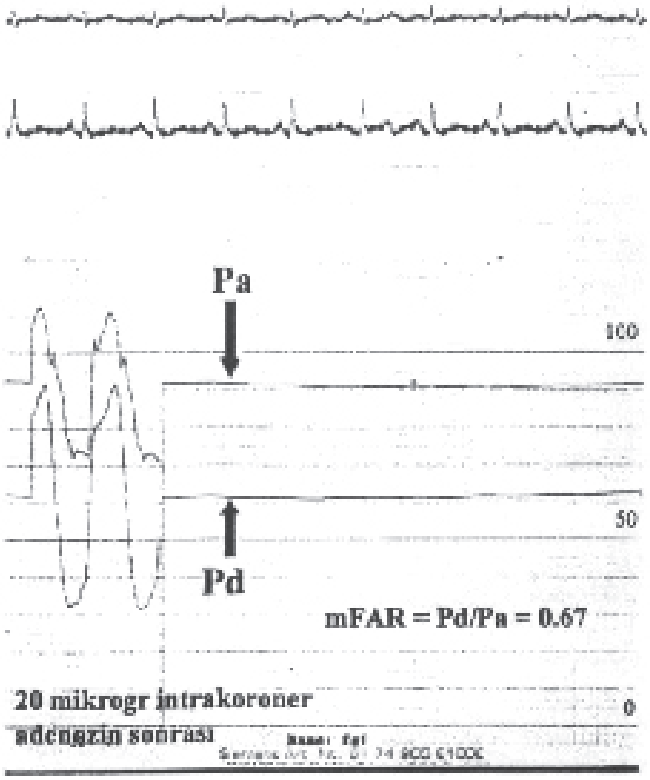

Sınırlılıkları

IVUS'la klinik çalışmalar 1989 yılında 5-6F'lik oldukça büyük kateterlerle yapılmaya başlanmışken günümüzde bu 2.6F'ye kadar inmiştir. Ancak yine de işlem sırasında nadir olmakla birlikte vazospazm, iskemi ve total oklüzyon gelişebilmektedir. (64) Damar tortuozitesi de önemli bir sınırlılık oluşturmaktadır. Artık alınan görüntülerden üç boyutlu damar görünümleri oluşturan, renkli akım doppleri ile kan akımının tesbitini sağlayan (chroma flow) (65) yazılımlar ve stentle aynı kateter üzerine yerleştirilmiş alıcılarla (Josonics) işlem daha kolay hale gelmiş ve süresi kısalmıştır.

2. INTRAKORONER ANJİYOSKOPİ

Anjiyoskopiyle ilk incelemeler 1980'lerin başlarına dayanır (66, 67).

Perkütan anjiyoskopinin klinik kullanımda yeri olabileceği 1986'da Sherman ve ark.'larının (67) yaptığı çalışmada kararsız anjina pektorisli hastalarda kompleks lezyonlar ve trombüsün belirlenmesinde anjiyoskopinin anjiyografiden daha hassas olduğunun gösterilmesiyle taraftar kazanmıştır. Anjiyoskopi daha sık olarak anjiyoplasti işlemi öncesi ve sonrasında lümen-içi değerlendirmeler yapmak amacıyla nadiren de anjiyografi sırasında kullanılmaktadır.

Anjiyoskopi endolüminal koroner yüzeyin ve lümen-içi yapıların direkt olarak incelenmesinde yegane tetkik olma özelliğindedir. En büyük avantajı kırmızı trombüsün ve lipidden zengin sarı renkli lezyonların tesbitini yapabilmesidir ki bu da bu tetkiki özellikle invivo akut koroner sendromların tanısında seçilecek en uygun tetkik haline getirmektedir (67-69).

Anjiyoskopinin klinik tanısal değerini belirleyecek en iyi test girişimsel perkütan işlemlerin başarısını artırabilme yeteneğinin tesbitidir. Anjiyoskopinin kullanıldığı perkütan girişimsel çalışmalarda balon anjiyoplasti sonrası damar lümeninde oluşan patolojik değişikliklerin anjiyografi ile yeterince değerlendirilemediği belirlenmiştir (70, 71). Anjiyoplasti öncesinde yapılan anjiyoskopide lezyonlu damar bölgelerinde lümenin daraldığı, düzgün yada pürüzlü, sarı veya beyaz renkli ateromatöz plaklar izlenmiştir. Balon anjiyoplastiden sonra ise anjiyografi ile güçlükle tesbit edilebilecek endotel yüzeyinde bozulma ve diseksiyonla buna zaman zaman da eşlik eden trombüs izlenmiştir (70).

Anjiyoskopi günümüzde klinikde değişik durumlarda kullanılmaktadır;

I. Kararsız Anjina Pektoris

Perkütan anjiyoskopi, anjiyoplasti sırasında lümen-içi plak ve diseksiyon tesbitinde oldukça duyarlı bir tetkiktir. Koroner lezyonlarla birlikte trombüs tesbitinde özellikle de kırmızı trombüs tesbitinde oldukça duyarlıdır. Kararsız anjina pektorisli (AP) bir hasta grubunda PTCA öncesi ve sonrasında anjiyografi ile %13 vakada trombüs tesbit edilirken anjiyoskopik inceleme sonrasında bu oran %94'e yükselmiştir (72). Yine anjiyoskopinin diseksiyon varlığını belirlemedeki duyarlılığı, aynı hasta grubunda anjiyografiden daha yüksek bulunmuştur.

II. Safen ven greft aterosklerozu

Safen greftlerde PTCA sırasında plak parçalanması nedeniyle embolik komplikasyon riskinin yüksek olduğu bilinmektedir. Bu nedenle de kararsız AP'de kompleks lezyonların direkt olarak endolüminal yüzeyin incelenmesiyle tesbit edilebilmesi bu greftlere girişimsel işlem öncesinde anjiyoskopinin önemini ortaya çıkarmaktadır. Safen ven greftlerinde anjiyoskopik incelemeyi altın standard alarak yapılan bir çalışmada anjiyografinin kompleks lezyonları belirlemedeki duyarlılığının düşük olduğu tesbit edilmiştir. Safen ven greftlerinde anjiyografi ile %19unda anjiyoskopi ile %71 inde trombüs

tesbit edilirken ülsere plak anjiyografide %24 anjiyoskopi de ise %52 oranında tesbit edilmiştir (73).

III. PTCA sonrası akut tıkanma

PTCA sonrasında akut tıkanma hastane içi morbidite ve mortalitenin en önemli nedenidir (74). Tıkanmanın nedenlerini araştırmak amacıyla yapılan çalışmalarda (75) ilginç sonuçlar elde edilmiştir. PTCA sonrasında akut tıkanmalı 17 vakada tıkanmanın nedenini araştırmak için yapılan anjiyoskopide tüm vakalarda diseksiyon tesbit edilirken anjiyografi sadece 5 vakada diseksiyonu tesbit edebilmiştir. Yine aynı hasta grubunda tıkayıcı veya tıkayıcı olmayan trombüs tesbitinde anjiyoskopinin duyarlılığı anjiyografiden çok daha yüksek bulunmuş ve tıkayıcı trombüs tesbit edilen hastalarda anjiyoskopi tedavi seçeneğinde etkili olmuş ve bu vakalarda urokinaz infüzyonu uygulanmıştır.

Sınırlılıkları

Anjiyoskopi sadece yüzey morfolojisini görüntülerken plak kompozisyonu ve endotel yüzeyin altındaki yapılar hakkında bilgi vermez. Yine tortuoz damarlarda ve anjiyoskopi kateterinin esnekliğinin yeterli olmaması nedeniyle manipulasyonunun güçlüğü de görüntü alınmasını engellemektedir. En önemli dezavantajı anjiyoskopik görüntüleri ölçememesidir.

Günümüzde koroner girişim esnasında koroner duvarı, lümen ve plak yapısı hakkında bilgi verecek üç görüntüleme yöntemi vardır; koroner anjiyogram, intrakoroner anjiyoskopi ve ultrason. Tüm bu yöntemlerin kendilerine göre üstün yanları ve sınırlılıkları vardır. Fakat en önemlisi birbirlerini tamamlayıcı tetkikler olmalıdır.

Hem intrakoroner anjiyoskopi hem de ultrason her ne kadar az ve sınırlı bir risk yaratsada zaman alıcı ve pahalı tetkiklerdir. Bu nedenle endikasyonlarını iyi koymak ve hasta için fiyat/yarar oranını iyi belirlemek gerekir.

B. FONKSİYONEL DEĞERLENDİRME

1. İNTRAKORONER AKIM HIZI ÖLÇÜMLERİ

Koroner darlıkların fonksiyonel önemini belirlemek amacıyla kullanılan yöntemlerden en eskisi koroner akım hızı ölçümlerine dayanır. Doppler prensibi ile koroner akım,

Akım = Kesit alanı x kalp hızı x akım hızı integrali olarak tanımlanır (76) .

Koroner akım ölçebilmek için koroner arterin içerisine bir Doppler cihazı yerleştirerek kaliteli Doppler sinyalleri kaydedebilmek gerekir. Yöntem ile ilgili ilk çalışmalar başladığında kullanılan cihazlar en küçüğü 3F çapında olan Doppler kateterleri idi (77,78) . Bu cihazlar profillerinin büyük ve sinyal analiz sitemlerinin yeterince gelişmemiş olması nedeniyle (79) yerlerini zaman içinde önce 0.018 inç çaplı (80) daha sora da 0.014 inç çaplı Doppler Flowire'a (Cardiometrics, Mountain View, CA) bırakmışlardır. Literatürde yer alan bir çok çalışmada ve halen günümüzde koroner akım hızlarını ölçmek için bu kılavuz teller kullanılmaktadır.

Doppler teli ile elde edilen sinyaller spektral traseler haline getirilip bilgisayar ortamında değerlendirildikten sonra aşağıdaki parametreler hesaplanır (76) .

1. Maksimum diastolik hız
2. Maksimum sistolik hız
3. Ortalama hız
4. Diastolik hız integrali
5. Sistolik hız integrali
6. D/S oranı = maks. diastolik hız / maks. sistolik hız
7. Diastolik hız integrali / sistolik hız integrali
8. Proksimal ortalama hız / distal ortalama hız

Bu parametreler istirahat esnasında Doppler transdüseri önce koroner darlığın proksimaline daha sonra da distaline yerleştirilerek elde edilir. Distal akım hızlarını ölçerken transdüserin darlığın en az 5 referans damar çapı kadar uzağına yerleştirilmesine dikkat edilmelidir.

İstirahat koşullarında koroner akım anormal arterlerde de normal olabilir. Bu durumda koroner sistem çeşitli vazodilatör ajanlara maruz bırakılırsa ortya çıkacak akım artışına bağlı olarak stenotik arterlerdeki akım ve hız değişimlerinin belirgin hale geleceği düşüncesiyle "koroner akım rezervi" (KAR) kavramı gündeme gelmiştir. (76) . KAR ölçmek için koroner akım hızı önce istirahatte, sonra bir koroner vazodilatör ajanı (intrakoroner papaverin, intarakoroner veya intravenöz adenozin) takiben kaydedilir ve koroner akım rezervi,

$$KAR = \frac{\text{hiperemik ortalama akım hızı}}{\text{bazal ortalama akım hızı}}$$

olarak tanımlanır. Bu indeks hesaplanırken Doppler sinyalleri darlık proksimalinden veya distalinden alınabilir ancak ileride de görüleceği gibi distalden alınan akım hızları üzerinden hesaplanan KAR, koroner lezyon ciddiyetini saptamada daha güvenilirdir.

Deneysel hayvan modellerinde KAR'nin anjiyografik lezyon ciddiyeti ile iyi korelasyon gösterdiği saptanmıştır (76) . Ancak, KAR'nin epikardiyal koroner darlıklar gibi mikrovasküler hastalık (diabetes mellitus, hipertansiyon, kardiyomiyopati, geçirilmiş miyokard infarktüsü) durumlarında da etkileneceği akılda tutulmalıdır (81) .

Normal ve anormal akım hızları :

Her 3 koroner arterin proksimal ve distal kesimlerinde akım diastolde daha baskın olmakla birlikte, sağ koroner arterde D/S oranı sol ön inen artere oranla daha düşüktür. Bunun nedeni sağ koroner arterin beslediği sağ ventrikülün sol ventriküle oranla daha az akım impedansı yaratması olabilir. Ortalama KAR her 3 koroner arterde de benzerdir ve normal değeri proksimal ve distal ölçümlerde 2-2.5 arasında değişmektedir (76) . Özetle söylemek gerekirse, proksimal ve distal normal koroner arterlerin akım hızları ve akım rezervleri benzer olup, sağ koroner arterde daha az belirgin olmak üzere diastolik baskın bir özellik göstermektedir. Öyle ki, normalde D/S oranı her 3 koroner arterde de 1.5-1.8'in üzerindedir (76,82) . Prok-

simal / distal ortalama akım hızı oranı ise normalde 1.6'dan küçük olmalıdır (82) . Ciddi koroner darlık durumlarında bu oran anlamlı şekilde artar (76) .

Koroner arter hastalığı varlığında diastolik akım hızı azalırken sistolik akım hızı korunur, dolayısıyla D/S oranında belirgin azalma ortaya çıkar. Sistolik baskın koroner akım hızları hasta koroner arterlerin %72'sinde saptanırken, normalde asla görülmez (80,83) .

Hasta koroner arterlerde distal akım hızı parametreleri bozulur. Maksimum diastolik, maksimum sistolik ve ortalama distal akım hızları azalır. Hiperemik uyaranlara distal akım cevabının küntleşmesi lezyon ciddiyetini gösteren parametrelerden biridir ve hasta koroner arterlerde KAR'nin normale kıyasla önemli ölçüde düşük olduğu gösterilmiştir (76) .

Koroner akım hızı ölçümlerinin bazı kısıtlayıcı yanları da vardır. İyi kalitede Doppler sinyali alınabilmesi trandüserin kan akımına olabildiğince paralel yerleştirilebilmesi ile mümkün olabilir. Damar proksimalinde tortiozite olması problem yaratabilir. Mutlak bazal hız değerlerinde özellikle proksimal ölçümlerde belirgin çakışma vardır (76) . KAR ölçümleri, ölçüm esnasındaki hemodinamik durumdan etkilenir. Takikardi ve önyük artışı KAR''ni azaltabilir (84) . KAR ölçümleri lezyon değil, damara spesifiktir ve damardaki tüm darlıklardan ve mikrovasküler hastalıktan etkilenir. Normal KAR varlığında bile vazomotor değişikliklere bağlı olarak iskemi ortaya çıkabileceği de akılda tutulmalıdır. (85) .

Stenotik koroner arterlerde P/D oranında normal arterlere kıyasla bir artma olduğu gösterilmiştir (86) . Ancak bu oranla ilgili normal ve anormal değerlerin belirgin şekilde çakışması ve proksimal ölçüm noktası ile koroner darlığın olduğu yer arasından çıkan dalların etkisi nedeniyle bu oranın klinik kullanımı oldukça sınırlı kalmıştır.

Hemodinamik önemi olan lezyonları saptamada 1.7'lik bir D/S oranı değerinin anlamlı olabileceği ileri sürülmüşse de, kontraktilite değişikliklerinden etkilenmesi ve farklı koroner arterlerde farklı değerler göstermesi bu parametrenin de klinik kullanımını büyük ölçüde sınırlamıştır (86) .

Orta ve geç diastoldeki koroner akım hızları ve aort basıncı arasındaki ilişkiden yola çıkarak Mancini ve ark (87-89) tarafından tanımlanmış olan "instantaneous hyperemic diastolic flow pressure slope index (IHDFPS)" ile ilgili ilk çalışmalar Di Mario ve ark. (90,91) tarafından yapılmıştır. Konu ile ilgili ayrıntılı bilgi bu sınırlı derlemenin amacını aşacağı düşünüldüğünden burada verilmemiştir.

Koroner akım hızları ile elde edilen indekslerden klinikte en sık kullanılan ve literatürde üzerinde en fazla çalışılmış olanı koroner akım rezervidir. Normal epikardiyal ve mikrovasküler koroner yatak varlığında papaverin veya adenozin gibi kuvvetli vazodilatör ajanların verilmesi ile koroner kan akımında 3 katın üzerinde bir artma ortaya çıkar (92) . Akım sınırlayan bir epikardiyal koroner darlık varlığında ise rezistans damarlarda zaten kompensatuar bir genişleme meydana gelmiş olduğundan koroner vazodilatörlere yanıt baskılanmış olacaktır, dolayısıyla bu durumda koroner akım rezervi cevabı azalacaktır. Azalan rezerv cevabını sadece epikardiyal darlığa bağlamak distaldeki rezistans damarların yani mikrovasküler dolaşımın morfolojik ve fonksiyonel olarak tamamen normal olduğunu varsaymakla mümkündür. Bu yüzden koroner mikrodolaşımı etkilediği bilinen faktörlerin (sol ventrikül hipertrofisi, diabetes mellitus, geçirilmiş miyokard infarktüsü, sendrom X gibi) ekarte edilmesi gerekir. Anjiyografik olarak tamamen normal koroner arterler varlığında KAR düşük bulunabilir. Bu durum mikrovasküler hastalık varlığına işaret eder ve göğüs ağrısı ile birlikte normal koronerleri olan hastaların yaklaşık %10'unda görülür. Mikrovasküler hastalık ile birlikte makrovasküler hastalık sıklığının ne olduğu ise kesin olarak bilinmemektedir (85) .

Lesser ve ark. (93) PTCA için kateter laboratuarına alınan fakat işlem öncesi ölçülen KAR'nin 3'ün üzerinde olması üzerine işlem yapılmayan 746 tek-damar koroner arter hastasını ortalama 2 yıl takip etmişler ve bu süre sonunda hastaların tümünde semptomların azaldığını ve takip süresince sadece 1 hastada angina rekürrensi olduğunu ve onun da hedef damarla ilgili olmadığını bildirmişlerdir. Benzer prospektif ve nonrandomize bir çalışmada, 88 hastada 100 koroner sınır lezyonda transstenotik gradient ve koroner akım hızları ölçülmüş, gradient < 25 mmHg ve/veya P/D oranı < 1.7 olan olgularda anjiyoplasti işlemi ertelenerek olgular ortlama 10 ay takip edilmişlerdir. Bu süre sonunda 1 olguda ani ölüm, bir olguda hedef damarla ilgili olmayan bir PTCA işlemi sonrası ölüm ve 6 olguda da hedef damarla ilgili revaskülarizasyon ihtiyacı kaydedilmiştir (94). Bu veriler anjiyografik sınır lezyonlarda PTCA öncesi yapılacak koroner akım hızı ölçümlerinin anjiyoplastinin gerekliliği konusunda fikir verebileceğini düşündürse de, bu konuda kesin bir kanıya varmak için randomize ve kapsamlı çalşımalara ihtiyaç olduğu akılda tutulmalıdır.

Koroner girişim sonrası akım hızları :

Anjiyoplasti öncesi ve sonrası proksimal ve distal koroner akım hızları ve KAR'nin incelendiği çok-merkezli bir çalışmada (95) , P/D ortalama hız oranı ve distal D/S oranının anjiyoplastinin fizyolojik sonucu hakkında önemli ipuçları verebileceği bildirilmiştir. Anjiyoplasti sonrası akım hızları dakikalar içinde normale dönerken KAR'nin erken dönemde değişmediği saptanmıştır. KAR'nin PTCA sonrası normalize olması haftalar alabilir (96) . Dolayısıyla ister darlık proksimalinden ister darlık distalinden hesaplansın, KAR'nin PTCA sonrası erken dönemde işlem başarısını göstermede sınırlı olduğu rapor edilmiştir (95,96) .

Ancak son yıllarda elde edilen verilen bu 2 çalışmanın sonuçları ile çelişmektedir. Balon anjiyoplastinin kısa ve uzun dönem sonuçlarını kestirmede koroner akım hızlarının yerinin irdelendiği DEBATE çalışmasında (97) , başarılı PTCA sonrası distal KAR'nin işlemden hemen sonra anlamlı şekilde arttığı, diğer taraftan P/D oranı ve D/S oranında tutarsız değişiklikler meydana geldiği kaydedilmiştir. Yine bu çalışmada, PTCA sonrası 1. ayda semptom tekrarı gösteren grupta post PTCA distal KAR asemptomatik gruba kıyasla belirgin olarak düşük izlenmiştir. Benzer şekilde 6. ayda hedef lezyon kanlandırılma oranı daha yüksek olan grupta post PTCA KAR'nin anlamlı şekilde düşük olduğu ancak diğer Doppler parametrelerinin (D/S oranı, P/D oranı) anlamı olmadığı kaydedilmiştir.

Bu çalışmada morfolojik ve fonksiyonel değerlendirmelerin anjiyoplasti başarısını değerlendirmede birbirlerini tamamlar niteliklerine dikkat çekilmiştir. Altı aylık koroner olay insidansı PTCA sonrası rezidü çap darlığı < %35 olan grupta %26, post PTCA KAR >2.5 olan grupta %24, her ikisi birden olan grupta (rezidü çap darlığı < %35 ve post PTCA KAR >2.5) sadece %16 olarak saptanmıştır. Bu rakam intrakoroner stentlerle elde edilen 6 aylık koroner olay rakamlarıyla kıyaslanabilir düzeydedir.

Sınır lezyonlarda koroner akım hızları

Kern ve ark.'nın bir çalışmasında, anjiyografik sınır lezyonlarda (%40-60 darlık) lezyon çap daralması ile transstenotik basınç gradienti arasında hiçbir korelasyon bulunamazken, akım hızı oranları (P/D oranı, D/S oranı) ile transstenotik gradient arasında kuvvetli korelasyon kaydedilmiştir (98) .

Literatürde anjiyografik sınır lezyonlarda iskemi varlığının sintigrafik yöntemler ve KAR ölçümleri ile korele edilmeye çalışıldığı çeşitli çalışmalara rastlanmaktadır. Bu çalışmalardan birinde anjiyografik sınır lezyonu (ortalama %56 ± %14 darlık) olan 33 olguda, distal KAR >2 normal kabul edildiğinde farmakolojik stresle yapılan Tc-99m Sestamibi görüntülemesi ile KAR arasında %89 uyum bildirilmiştir (99) . Benzer bir çalışmada, sınır lezyonları (%40-70 darlık) bulunan 30 hasta ve 6 normal koroner olgusunda KAR<2 anormal kabul edildiğinde stres Tl-201 SPECT sonuçları referans alındığında KAR'nin fizyolojik önemi olan koroner lezyonları saptamadaki doğruluğu %94 bulunmuştur (100) . Bir diğer çalışmada ise sınır lezyonların(%40-70 darlık) önemini saptamada 1.7'nin altındaki KAR değerinin stres Tl-201 SPECT ile saptanan indüklenebilir iskemi varlığı ile %88 oranında uyum gösterdiği kaydedilmiştir (101) .

Dikkat edilirse bu çalışmaların hepsinde sınır lezyonların önemini saptamada KAR ölçümü değerli gibi görünse de, her çalışmada kullanılan veya saptanan sınır KAR değerleri birbirinden farklıdır. Bu nokta belki de koroner akım rezervinin en sınırlayıcı noktasıdır, çünkü klinik karar vermede rol alacak böylesi bir yöntemin normali anormalden keskin bir biçimde ayırması beklenir. Bu sorun derlemenin ikinci bölümünde bahis konusu olacak olan koroner basınç ölçümü çalışmaları ile aşılmış gibi görünmektedir.

2. İNTRAKORONER BASINÇ ÖLÇÜMLERİ

1980'li yıların başlarında intrakoroner transstenotik basınç gradienti ölçümü ile lezyon ciddiyetini belirlemeye yönelik çalışmalar çok yüzgüldürücü sonuçlar vermemiştir (102) . Bunun çeşitli sebepleri vardır. İlki basınç ölçmek için kullanılan cihazın boyutu ile ilgilidir. 2.5-3 mm çaplı bir koroner arterdeki %50'lik bir darlığın üzerinden basınç gradienti ölçmek için 2.2 F çaplı bir balon kateter geçirildiğinde, kateter kesit alanının darlık alanını belirgin şekilde artırması kaçınılmazdır. Bu nedenle, intrakoroner basınç ölçümlerinin sağlıklı sonuç verebilmesi ancak çok ince ve düşük profilli basınç kaydedici cihazlarla mümkün olabilir. İkinci sebep transstenotik basınç gradienti ölçümlerinin sadece istirahat sırasında alınmış olmasıyla ilgilidir. Oysa bir çok koroner darlık istirahatte basınç gradienti yaratmazken maksimum koroner hiperemi esnasında belirgin gradient oluşmasına yol açabilir. Üçüncü sebep ise, bu çalışmalarda miyokard perfüzyonunu belirleyen esas etkenin transstenotik basınç gradienti değil, darlık distalindeki intrakoroner basınç olduğu hususunun gözardı edilmiş olmasıdır.

Son yıllarda çok ince (0.014 inch çapında) basınç-kaydedici kılavuz tellerin kullanıma girmesiyle miyokardiyal fraksiyonel akım rezervi (mFAR) kavramı tanımlanmıştır (103-105) . Buna göre,

$$mFAR = \frac{\text{Darlık varlığındaki maksimum miyokardiyal akım}}{\text{Normal maksimum miyokardiyal akım}} = \frac{Q}{QN}$$

olarak tanımlanır.

Şekil 1'de bir koroner arter, onun beslediği miyokardiyal yatak, bir koroner darlık ve venöz sistem şematize edilmiştir. Burada Pa ortalama hiperemik aort basıncını, Pd ortalama hiperemik darlık distali koroner basıncı, R miyokardiyal rezistansı ve Pv ortalama hiperemik sntral venöz basıncı göstermektedir.

Darlık varlığındaki maksimum miyokardiyal akım

$$Q = \frac{Pd - Pv}{R}$$

olarak, normal maksimum miyokardiyal akım ise

$$QN = \frac{Pa - Pv}{R}$$

olarak hesaplanır. Bu durumda

$$mFAR = \frac{Q = Pd - Pv \times R}{QN\ R\ Pa - Pv}$$

olarak ortaya çıkar.

Tanımda da vurgulandığı gibi bu hesap maksimum hiperemi esnasında yapılacağı için miyokardiyal rezistans(R) minimum ve sabittir. Dolayısıyla

$$mFAR = \frac{Pd - Pv}{Pa - Pv}$$

olarak basitleşir.

Belirgin sağ kalp yetmezliği ve santral venöz basınç artışı bulguları lmayan bir olguda Pv değeri çok düşük olacağından pratik olarak ihmal edilebilir. Sonuçta,

$$mFAR = \frac{Pd}{Pa}$$

gibi çok basit bir formülle hesaplanır.

Görüldüğü gibi mFAR hesaplayabilmek için kateter laboratuarındaki standart ekipmana ilaveten 2 unsura ihtiyaç vardır :

1. Maksimum hiperemi yaratacak bir uyaran

2. Distal koroner basıncı sağlıklı şekilde kaydedecek profili düşük, ince bir cihaz

İntrakoroner papaverin, intrakoroner ve intravenöz adenozin hiperemi uyaranları olarak en sık kullanılan ajanlardır. Altın-standart yöntem intrakoroner papaverin olmakla birlikte, intravenöz adenozinin de eşdeğer seviyede hiperemi yarattığı gösterilmiştir (106) .

İntrakoroner basınç kaydedici cihazlar ise iki ana başlık altında toplanabilir.

1. Sıvı-dolu basınç kaydedici kılavuz teller

Bunların arasında Premowire (ACS, Santa Clara, CA), Grady Wire (Schneider Europe, Bulach, İsviçre) ve Scimed pressurewire (Scimed Incorporated, Minneapolis, Minnesota) sayılabilir. Bu cihazlar günümüzde yerlerini büyük ölçüde mikromanometre uçlu kılavuz tellere bırakmışlardır.

2. Mikromanometre uçlu kılavuz teller

Bunların içinde halen en yaygın kullanımda olanı ülkemizde de bulunan Pressure wire sensor (Radi Medical Systems, Uppsala, İsveç) dur. Uzunluğu 175 cm, çapı 0.014 inç olan bu telin 3 cm'lik radyoopak ucu ile radyoopak olmayan gövdesinin birleşiminde bulunan basınç algılayıcı ile algılanan sinyaller bir ara terminal aracılığı ile basınç kaydedici monitöre gönderilir. Tel tipik bir anjiyoplasti teli gibi manipüle edilebilir ve istendiği takdirde arka ucu ayrılarak balon değişimi veya stent yerleştirilmesine olanak sağlar.

Basınç kaydedici tel ve maksimum hiperemi uyaranı varlığında mFAR hesaplamak oldukça kolaydır. Standart heparinizasyon sonrası ilgili koroner arter ostiumuna kılavuz kateter ile yerleşildikten sonra basınç kaydedici tel ile lezyon geçilir. Herhangi bir hiperemik uyaranı takiben kılavuz kateterden (Pa) ve basınç kaydedici telden (Pd) alınan basınç sinyalleri eşzamanlı olarak kaydedilerek mFAR Pd/Pa formülüyle hesaplanır (Şekil 2). Uygulama esnasında dikkat edilmesi gereken en önemli nokta kullanılan kılavuz kateterin yandeliklerinin olmaması gereğidir.

Distal koroner basınç (Pd) kollateral dolaşımdan da etkileneceği için, mFAR kollateral akımın miyokard perfüzyonuna etkisini de içerir. Dahası, intrakoroner basınç ölçümleri ile koroner arteriyel ve kollateral akımların miyokard perfüzyonuna yaptıkları katkıları ayrı ayrı incelemek mümkündür ancak bu konu sınırlı olan bu derlemenin amacını aşacağından okuyucu ayrıntılı bilgi için ilgili kaynaklara refere edilir (105,107,108).

Tanımından da anlaşılacağı gibi, normal bir koroner arterde, teorik olarak, mFAR'nin 1.0 olması beklenir. Ancak bu, normal koroner arter trasesi boyunca basınç azalmaması, dolayısıyla Pd'nin Pa'ya eşit olması varsayımına dayanmaktadır ve bu varsayım bugüne dek insanlarda kanıtlanmamıştır. Koroner arterleri tamamen normal olan 8 olguda toplam 33 koroner arterde mFAR hesaplanmış ve ortalama 0.98 ± 0.02 bulunmuştur. Böylece teorik olarak 1.0 olan normal mFAR değerinin gerçekte de normal bir koroner arterde öyle olduğu gösterilmiştir (109) . Normal değerinin 1.0 olduğu gösterilen mFARnin hangi değerlerin altında iskemi varlığını gösterdiğini araştırmaya yönelik olarak yapılan çalışmalarda, 0.74 ve altındaki mFAR değerlerinin indüklenebilir iskemi varlığına işaret ettiği (105,110) , 0.75 ve üzerindeki mFAR değerlerinde ise anjiyografik olarak darlığın derecesi ne olursa olsun indüklenebilir iskemi olmadığı gösterilmiştir (110) . mFAR < 0.75 değerinin indüklenebilir iskemiyi saptamadaki sensitivitesi %88, spesifisitesi %100 ve doğruluğu % 93 olarak bildirilmiştir (110) .

Miyokardiyal fraksiyonel akım rezervi hesaplanırken değerlendirme maksimum koroner hiperemi esnasında yapıldığından, teorik olarak mFAR nin hemodinamik koşullardan etkilenmemesi beklenir. Nitekim, De Bruyne ve ark'nın bir çalışmasında mFAR'nin kalp hızı, kan basıncı ve kontraktil durum değişikliklerinden etkilenmediği tespit edilmiştir (111) . Bu özelliği ile mFAR, Doppler wire ile hesaplanan ve hemodinamik koşullardan büyük ölçüde etkilenen koroner akım hızı rezervine üstün durmaktadır.

Koroner girişim sonrası mFAR

Sol ventrikül sistolik fonksiyonları normal, tek damar koroner arter hastalığı olan 58 hasta balon anjiyoplasti sonrası 24 ay takip edildiğinde olaysız yaşam PTCA sonrası mFAR 0.90 ve üzeri ve rezidü darlık %35 ve altı olan grupta (Grup A) bu iki kriterden herhangi birinin veya ikisinin birden tutmadığı gruba(Grup B) göre daha iyi bulunmuştur (50, 56, 68 aylık olaysız yaşam oranları Grup A'da %92, %92, %88, Grup B'de ise %72, %69, %59) (112) . Bir diğer çalışmada, anjiyoplasti sonrası 10. dakikada ölçülen mFAR değeri 0.90 ve üzeri olan hastalar, mFAR değeri 0.90'ın altında olanlarla karşılaştırıldığında, 6 ay, 12 ay, ve 24 aylık restenoz oranları sırasıyla mFAR 0.90 ve üzeri oln grupta %11, %12 ve %15, mFAR<0.90 olan grupta ise %29, %32, ve %42 bulunmuştur (113) . Bu iki çalışmanın sonuçlarına bakıldığında, işlem sonrası mFAR 0.90 ve üzeri olan grup hastaların gerek klinik seyir, gerekse restenoz oranları stent çalışmalarındaki bulgularla büyük benzerlik göstermektedir (114,115) . Dolayısıyla, hasta sayıları sınırlı dahi olsa, bu bulgular bu grup hastalarda balon anjiyoplasti ile yetinilmesi gerektiğini ve ilave stentleme işleminin herhangi bir fayda getirmeyeceğini telkin etmektedir. Bu husus halen devam etmekte olan randomize ve çok merkezli FFRST çalışması sonuçlandığında aydınlığa kavuşacaktır.

Optimum stent yerleştirilmesini saptamada mFAR 'nin yerinin irdelendiği bir çalışmada, Wiktor stent yerleştirilen 30 hasta intravasküler ultrason (IVUS) ve mFAR ile değerlendirilmiş ve optimum stent yerleşmesini belirlemede IVUS kriterleri ile 0.94 ve üzeri mFAR değerleri arasında %91'lik bir konkordans bulunmuştur (116) . Vaka sayısı sınırlı, kullanılan stent tipi sadece bir tane olmakla birlikte, optimum stent yerleşmesini belirlemede mFAR ölçümleri umut vadedici görünmektedir ancak konuyla ilgili çok daha kapsamlı çalışmalara ihtiyaç olduğu muhakkaktır.

Göğüs ağrısı ve anjiyografik sınır lezyon nedeniyle balon anjiyoplasti için kateter laboratuarına alınan, ancak işlem öncesi hesaplanan mFAR'nin 0.75 ve üzeri olması nedeniyle işlemi ertelenen 100 hastanın (28'inde en az bir noninvazif test pozitif) retrospektif incelenmesinde ortalama 18±13 aylık bir sürede sadece 8 koroner olay (ki bunlardan sadece 4'ü hedef damar ile ilgili) ve 2 nonkardiak ölüm olayı saptanmıştır (115) . Dolayısıyla mFAR ile hemodinamik önemi olmayan (yani mFAR>0.74 olan) lezyonlara yapılacak girişimi ertelemenin güvenilir bir yöntem olacağı söylenebilir. Ancak retrospektif olan ve kontrol grubu içermeyen bu çalışmanın sonuçları halen devam etmekte olan kapsamlı, randomize ve çok merkezli DEFER çalışmasının sonuçları yayınlanıncaya kadar ihtiyatla karşılanmalıdır.

Sınırlılıkları

Miyokardiyal fraksiyone akım rezervi ile ilgili yapılan çalışmaların tümünde çok seçilmiş hasta grupları kullanılmış, özellikle infarkt geçirmiş, mikrovasküler hastalık veya sol ventrikül hipertrofisi bulunan hastalar ve bir koroner arterde birden fazla ardışık darlığın olduğu hastalar bu çalışmalardan dışlanmıştır.

Miyokard infarktüsü sonrası infarkt sahasını besleyen koroner arterdeki rezidü darlığın ciddiyetini belirlemede 0.75'lik sınır mFAR değeri teorik olarak kullanılabilir. Ancak konu üzerinde yeterli veri ortaya çıkıncaya dek bu grup hastalardaki mFAR sonuçları dikkatle değerlendirilmelidir.

Mikrovasküler hastalık varlığında iskemiye yol açan faktör epikardiyal koroner darlık olabileceği gibi mikrovasküler hastalığın kendisi de olabilir. Bu durumda mFAR ve intrakoroner Doppler ile yapılan koroner akım rezervi değerlendirmeleri birbirlerini tamamlayıcı olabilirler. mFAR değeri ile epikardiyal koroner darlığın, koroner akım rezervi değeri ile de mikrovasküler hastalığın iskemi oluşumundaki katkıları ayrı ayrı ortaya konabilir.

Elde yeterli veri olmadığından, sol ventrikül hipertrofisi varlığında mFAR değerlerine fazla itibar edilmemelidir.

Yine egzersize bağlı koroner vazospazm intrakoroner basınç ölçümleri ve mFAR değerleri ile ortaya konamayacak ve dolayısıyla ekarte edilemeyecek bir faktördür (118) .

Koroner arterde ardışık birden fazla darlığın olması durumunda her bir darlığın iskemiye katkısını belirlemeye yönelik formüller geliştirilmişse de, konu ile ilgili ayrıntılı ve kapsamlı çalışmalar yapılmadan bu grup hastalarda mFAR değerlendirmesinin uygun olmayacağı söylenebilir.

C. HASSAS PLAĞI İNCELEME TEKNİKLERİ

Hassas (vulnerable) plak rüptür ya da erozyona meyilli olan ve sıklıkla akut koroner sendrom ve ölüme yol açan önemsiz stenotik lezyonlardan oluşmaktadır (119). Postmortem incelemelerde bu plakların ince fibröz başlıklı, lipidden zengin ve makrofaj aktivitesinde artış gösterdiği belirlenmiştir (120-122). Hassas plak incelemesi yeni geliştirilen ve plağın anatomik yapısı ya da fizyolojik özelliklerini yansıtan tekniklerle yapılabilmektedir. Hassas plak bu invaziv yöntemlerin plağı oluşturan birçok farklı komponentin analizini yapması ile tesbit edilmektedir. Intravasküler ultrason (IVUS), optikal koherans tomografisi (OKT) ve intrakoroner magnetik rezonans (MR) lipid çekirdeği örten fibröz başlık kalınlığını ölçerken, spektroskopi ile kolesterol kristallerin varlığı, termografi yardımı ile de inflamasyon nedeni ile oluşan ısı farklılıkları tesbit edilebilmektedir.

Radyofrekans sinyal analizli IVUS

İVUS radyofrekans sinyal analizi ile yapılan doku karakterizasyonu aterosklerotik plak tipleri hakkında konvansiyonel İVUS'a göre daha detaylı bilgi vermektedir. Komiyama ve ark. kalsifiye olmayan invitro plakların 24 ayrı bölgesinden elde ettikleri radyofrekans sinyallerini incelemişler ve plakları lipid çekirdek içeren ve içermeyen olarak sınıflamışlardır (123). Görsel IVUS incelemesine oranla radyofrekans IVUS incelemesinin hassas plağın önemli bileşenlerinden olan lipid çekirdeği daha iyi ayırt ettiği belirlenmiştir.

İVUS elastografi

IVUS sistemlerin zemindeki radyofrekans (RF) dalgalarını analiz edebilecek şekilde yeniden düzenlenmesi tekniğidir. Bu teknikle sert dokulardan gelen RF dalgaları daha az elastik dokuyu yansıttığı için daha yüksek, yumuşak dokulardan gelen RF dalgaları doku daha elastik olduğu için daha düşük amplitüdlü olacaktır. RF dalgaları kullanılarak plağın sistol ve diyastol sırasındaki IVUS görüntüleri kaydedilir ve sistol sırasında dokulardaki farklı gerginlik (strain) özellikleri bilgisayar aracılığı ile elastogram adı verilen yeni bir görüntüye dönüştürülür

Aterosklerotik plağın fonksiyonel aktivitesi plağın kompozisyonunu belirler. Aterosklerotik plağın elastik özellikleri histolojik bileşenlerini ayırmada kullanılabilir. İVUS elastogram ultrason görüntüleri ile radyofrekans ölçümlerini birleştirerek rüptüre olmaya aday yüksek gerginlikli (strain) plak bölgelerini tesbit ederek İVUS'un önemli bir kısıtlılığı olan fibröz plak ile lipidden zengin plak ayrımında önemli bilgiler verir. Diyastol ve sistolde koroner plakda olan değişiklikler sonucu arteryal dokudan elde edilen RF verileri sert ve yumuşak dokuyu ayırdeden elastogram ya da gergin (strain) plak görüntüleri elde etmede kullanılabilir (124). De Korte ve ark. (125) İVUS elastogram yöntemi ile aterosklerotik tutulum olan insan femoral ve koroner arterlerinde in vitro olarak farklı plak bileşenlerini karakterize etmişlerdir. Değişik intraluminal basınç ve RF sinyalleri kullanılarak elde edilen İVUS görüntüleri arteryal dokunun bölgesel gerginlik (strain) haritalarını çıkarmada kullanılmıştır. Gerginlik (strain) haritası renk kodlaması yardımı ile İVUS görüntüleri üzerine yerleştirilmiştir. Aynı dokunun histolojik incelemesinde yüksek gerginlik (strain) bölgeleri ile kollajen, düz kas hücreleri ve makrofajlar arasında korelasyon olduğu gösterilmiştir. Üç farklı histoloijik plak tipi (fibröz, fibröz-yağlı, yağlı) ayırdedilmiştir. Gerginliğin (strain) derecesi fibröz ve yağlı dokular arasında belirgin oranda farklılık göstermiştir. Araştırmacılar elastogramın farklı dokulardaki farklı gerginlik (strain) değer-

leri yardımı ile farklı plak morfolojilerinin tesbitinde kullanılabileceğini belirtmişlerdir.

İVUS elastografi ve radyofrekans doku analizi tek bir cihazla plak karakterizasyonu ve arteryal morfolojiyi belirlemede benzersiz bir yöntem sunmaktadır.

Optikal koherans tomografisi

Optikal koherans tomografisi (OKT) dokuya çarpıp geri dönen infrared ışık hüzmelerini değerlendiren bir intravasküler görüntüleme yöntemidir. Rezolüsyonu fibröz başlığın kalınlığını ölçebilecek kadar iyi olan tek görüntüleme yöntemidir. Ayrıca doku histolojisini de polarizasyon yolu ile IVUS'dan daha iyi yansıtır. İnfrared ışığın doku içinde ilerlemesi ve yansıması ile 2-30mikron rezolüsyonlu ayrıntılı doku görüntüleri elde edilir. Bu ayrıntılı inceleme lipidi su bazlı dokulardan ayırır ve 1-2mm gibi düşük penetrasyon gücüne rağmen fibröz başlık kalınlığını tam olarak ölçer (126). IVUS ile karşılaştırıldığında OKT ile elde edilen görüntü rezolüsyonu intima, internal ve eksternal lamina ve lipid havuzlarını ayırdedecek düzeyde daha yüksek görüntü kalitesi sağlar (127,128).

OKT bulgularının histolojik bulgularla karşılaştırıldığı bir çalışmada OKT'nin plak yapısını belirlemedeki sensitivite ve spesifisitesi sırasıyla lipidden zengin plak için %92 ve %94, fibrokalsifik plak için %95 ve %100, fibröz plak için %87 ve %97 olarak bulunmuştur (129).

OKT ışık polarizasyonundaki değişikliklere aşırı duyarlıdır. OKT polarizasyon özelliklerine bağlı olarak da doku karakteristiklerini ayırdeder. Yüksek polarizasyon kayması fibröz doku, kolajen ve lipid kompozisyonu belirlerken düşük polarizasyon kalsiyumu simgeler. Anjiyoskopi gibi düşük penetrasyon derinliği ve kanla etkileşim sonucu görüntünün parazitli olması sınırlılıklarını oluşturmaktadır.

Termografi

Yoğun inflamatuvar reaksiyon vulnerable plağın en önemli patofizyolojik özelliklerinden biridir. Makrofaj ve lenfosit birikimi ile karakterize olan bu inflamatuvar aktivite lokal ısı farklılıklara yol açar ve bu farklıklık kateter bazlı bir termistör tarafından 0,05dereceye kadar tesbit edilebilir (130,131). Makrofaj inflamasyonu ve aktivasyonu aterom plağının ısısını artırır. Casscells ve ark (130) taze elde edilmiş karotid endarterektomi materyallerindeki makrofajdan zengin bölgelerde ısının 2.2 derece arttığını tesbit ederek makrofaj yoğunluğu ile lokal ısı arasında ciddi bir korelasyon tesbit etmişlerdir. İnsan aterosklerotik koroner arterlerinin 0.5mm rezolüsyonlu 3F'lik termografi kateteri ile incelenmesinde plaklarda termal heterojenisite tesbit edilmiştir (132). Akut koroner sendromlu hastalarda termal aktivite artışının daha sık olduğu bildirilmiştir. Kararlı anginalı hastaların %20'sinde, kararsız anginalı hastaların %40'ında ve AMİ'li hastaların %67'sinde artmış termal aktivite izlenirken kontrol grubunda termal heterojenisite izlenmemiştir (132).

İnsan koroner arterlerindeki lokal ısı artışının perkütan koroner girişim (PKG) uygulanacak hastalarda klinik sonuçları belirlemede önemli bir öngördürücü olduğu tesbit edilmiştir (133). Stefanidis ve ark. PKG yapılan 86 hastada prospektif olarak aterosklerotik doku ve bitişik sağlam dokudaki ısı farklarını incelemiş ve olaysız yaşamla korelasyonu araştırılmıştır. Kararlı angina, kararsız angina ve AMİ grubu karşılaştırıldığında ısı farkının giderek arttığı belirlenmiştir (sırasıyla 0.132±0.180C, 0.637±0.260C, 0.94±0.580C). 18 aylık takipte sağlıklı doku ile aralarında daha fazla ısı farkı olan hastaların daha fazla kötü klinik olayla karşılaştığı görülmüştür. 0.50C'den fazla bir ısı farkı kötü klinik olay riskindeki artışla koreledir. PKG uygulanan akut koroner sendromlu hastalarda aterosklerotik plak lokal ısısının artması kötü klinik olay gelişiminin güçlü bir öngördürücüsü olarak ortaya çıkmaktadır. Termografi yakın zaman içinde aktive olabilecek bölgeleri belirleyerek erken girişimi sağlamakla beraber mekanik veya farmakolojik girişim sonrası stabilaizasyon sağlanıp sağlanmadığının tesbitinde yardımcı olabilir. Plak stabilizasyonu için verilen antilipemik tedavi ile plaktaki ısı heterojenitesinin azaldığı belirlenmiştir (131).

Birçok kateter geliştirilmiş olmasına rağmen ısı ölçümü için işlem sırasında kateterin damar duvarı ile temas halinde olma zorunluluğu komplikasyon riskini artırabilir. Termografi tek başına kullanımda anatomik bilgi vermemesi nedeni ile sınırlı bir tetkik olmakla beraber diğer görüntüleme tetnikleri ile birlikte kullanıldığında hassas plağın anatomik ve fizyolojik öngörüsünde önemli sinerjistik etki yapacaktır.

Spektroskopi

İnfrared ve laser gibi değişik enerji kaynaklarını kullanarak dokulardan yansıyan enerji dalga boylarının incelenmesi yöntemine spektroskopi adı verilmektedir (134-136). Dokulardan yansıyan ışığın organik moleküller tarafından absorbsiyonu esasına dayanır. Absorbsiyon değerleri spektrometre denilen cihazlarla değerlendirilerek dokuların kimyasal analizi yapılabilmektedir. Bugün için en geçerli yöntemler lazer ışığını kullanan Raman spektroskopi (RS) ve kızıl ötesi ışınları kullanan near-infrared sepektroskopisidir (NIS). Raman sepktra adı verilen spektral özellikler aterosklerotik plaklardaki kimyasal değişiklikleri tesbit eder (137). Lipid ve kalsiyum tuzlarının moleküler bileşimleri RS'nin plak değerlendirilmesinde yüksek oranda duyarlı olmasını sağlar (134,138). Lipid, kalsiyum ve inflamasyon hücrelerinden zengin dokuların farklı spektralarda toplandığı ve bunun histoloji ile %70-90 oranında korelasyon gösterdiği görülmüştür

NIS, infrared ışığın yansımalarını değerlendirir. Kızıl ötesi ışınlar daha fazla doku penetrasyonu yapar (infrared 2mm, laser 0,3mm) ancak plak komponentlerini ayırdetmede daha yetersizdir. NIS ile 830nm infrared ışık kullanılarak 165 koroner arter örneği kolesterol, kolesterol esteri, trigliserid, fosfolipid ve kalsiyumun göreceli ağırlıkları karşılaştırılarak incelenmiştir (137). Spekroskopide elde edilen veriler histoljik verilerle karşılaştırılmıştır. Aterosklerotik olmayan dokular ortalama %4±3 kolesterol içerirken, kalsifiye olmayan ve kalsifiye olan plaklar 26±10% ve 19±10% oranında kolesterol içermektedir. Raman spektroskopisi morfoloji hakkında herhangi bir bilgi vermemesi nedeniyle IVUS, OKT veya anjiyoskopi ile birlikte kullanılmalıdır. Aterosklerozun progresyonu ya da regresyonu, plak rüptürünün öngörülmesi ve uygun tedavi seşeneğinin belirlenmesi amacıyla kullanılabilir. Kuvvetli görüntü artefakları ve laser ışığının kan tarafından emilmesi sınırlıklıklarını oluşturmaktadır. Termografide olduğu gibi spektroskopide de yapısal tanımlamanın olmaması bu yöntemin tek başına hassas plak değerlendirilmesindeki değerini düşürmektedir.

IVUS, OKT veya anjiyoskopi ile birleştirildiğinde değerli bir tetkik olabilir.

İntrakoroner Magnetik Rezonans görüntüleme

Karotid arterler gibi yüzeyel büyük arterlerde standard MR incelemesi ile lipid, kolajen, trombüs ve kalsiyum gibi plak bileşenleri biyokimyasal özelliklerine göre belirlenebilmektedir (139). Derin arterlerdeki incelemede yeterli görüntü kalitesi ancak damar içi MR yöntemi ile sağlanabilmektedir. 5F intravasküler prob kullanılarak yapılan bir ex vivo çalışmada plak karakterizasyonu yapılmış ve damariçi MR'ın sensitivitesi %83, spesifitesi %100 olarak bulunmuştur (140). İnvivo çalışmalar halen kısıtlı sayıdadır. Sınırlıkları içinde aksiyel çözünürlülüğün sınırlı olması, damar içindeki bobinin magnetten uzaklaşması ile görüntü kalitesinin bozulması ve kateterlerin 5F gibi büyük boyutlarda olması sayılablilir. İntrakoroner MR halen yoğun bir araştırma safhasındadır.

Yazışma Adresi
Timur Timurkaynak
Gazi Üniversitesi Tıp Fakültesi Kardiyoloji ABD
Ankara

ÇOK KESİTLİ BİLGİSAYARLI TOMOGRAFİNİN KARDİAK UYGULAMALARI

Deniz AKATA

Elektron Beam Tomografiden sonra çok detektörlü BT cihazlarının üretimi ile bearaber çok hareketli bir organ olan kalbin ve özellikle de koroner arterlerin değerlendirilebilmesi mümkün olmuştur. Kısaca tarihçeye göz atacak olursak 1983'de ilk kardiak kalsiyum görüntülemesi yapılmış ve 1985'de electron beam tomografi ile koroner kalsiyum skorlama çalışmaları başlamış ve günümüze kadar yaygın olarak kullanılmaktadır. 2000 yılında ilk koroner BT anjiografiye 4 detektörlü cihazlarla başlanmıştır. Ancak 2002 yılından sonra 16 kesit alabilen cihazlarla yaygınlaşmıştır. 2004 yılından itibaren 40 ve 64 kesit alabilen ve bu nedenle görüntüleme süresini 6-12 saniyeye indiren cihazlarla daha geniş bir hasta yelpazesinde kullanılmaktadır.

Koroner arter hastalığı ve koroner kalsiyum plak ilişkisi

Koroner kalsiyum skorlama (KKS) bir kişinin koroner arter hastalığı riskini noninvazif olarak tahmin etme metodudur. KKS elektron beam tomografi ile birlikte yaygınlaşmış olup on yılı aşkın bir süredir uygulanmaktadır. Çok detektörlü bilgisayarlı tomografilerden önce koroner arterlerin değerlendirilmesinde kullanıldığından bu konu ile ilgili çok geniş seriler bulunmaktadır. Yapılan histopatolojik çalışmalar, damar duvarında biriken kalsiyum miktarı ile toplam aterosklerotik plak yükü arasında doğrusal ilişki olduğunu göstermişlerdir. Koroner kalsiyum kopmuş dejenere plakların yaklaşık %70-80'ninde gösterilmiştir (141). Ancak genç hastalarda akut koroner sendroma yol açan kopmuş plaklarda kalsiyum nadirdir. Arteryel yeniden şekillenmeye* (remodelling) yol açan plaklarda da kalsiyum sıktır (*damar duvarında biriken plağın arter duvarını deforme ederek, lümende daralmaya yol açmadan arter çapını lokal genişletmesidir). Ancak plaktaki kalsifikasyon miktarının durağan veya yırtılabilir plağı ayırt etme özelliği yoktur. Kalsiyum miktarı ne kadar fazla ise aterosklerotik aktivite de o kadar fazladır (142,143). Yapılan çalışmalar plağın kalsifiye bileşeninin buzdağının ucu olduğunu ve toplam plak yükünün 1/5'ini temsil ettiğini göstermektedir. Bu nedenle koroner arterlerdeki kalsifiye plak miktarı ile yırtılabilir (yumuşak) plak ile doğrudan ilişki vardır.

Teknik:

Günümüzde noninvaziv kardiak görüntüleme ve kalsiyum skorlama için 2 farklı teknoloji kullanılmaktadır. Bunlardan ilki ve uzun zamandan beri kullanılanı elektron beam BT ve daha yeni ve güncel olanı ise mekanik çok detektörlü BT' dir.

Elektron Beam BT tek bir firma tarafından (Imatron, South San Francisco, Calif) kardiak görüntüleme için üretilmiştir. Çok hızlı dönen elektron demetini hareketsiz tungsten hedefine yansıtması prensibine dayanır. Temporal çözürlük nisbeten hızlıdır (50-100 msn). Kardiak görüntüleme sekans modu ile yani her masa hareketinde transvers düzlemde tek görüntü alma prensibine dayanır. EKG tetiklemeli bilgi toplama kardiyak ritme göre prospektif olarak yapılır. Sekans görüntüler genellikle 3mm kalınlığındadır. 1.5 mm kalınlığında da alınabilir ancak temporal çözünürlük (80-100msn) ve çekim süresi (iki nefes tutma zamanı) artar (144) Çok detektörlü BT teknolojisi tek rotasyonda ve aynı anda çok sayıda ardışık kesit alır ve eski spiral BT teknolojilerine göre yüksek temporal ve uzaysal çözünürlüğü vardır. X-ışını tübünün rotasyon süresinin çok kısa olması ve rotasyon süresince masa hareketinin aralıksız olması nedeni ile 3 boyutlu hacimsel görüntülemeye de izin verir. Kardiyak görüntülemede kullanılan çok detektörlü BT'ler 16, 32, 40 ve 64 olarak değişmektedir. EKG tetiklemeli bilgi toplama elektron beam tomografiden farklı olarak hem prospektif hem de retrospektif olarak yapılabilir. Spiral görüntülemede retrospektif tetikleme tercih edilir. Genelde kullanılan ve bizim de kullandığımız 16 detektörlü BT'de kesit kalınlığı 0.75-1mm, rotasyon süresi 0.42 sn ve temporal çözünürlük 210msndir. Tetkik 20sn lik tek nefes tutum süresinde tamamlanmaktadır. Elektron beam BT'de temporal çözünürlük daha yüksek olmakla birlikte, çok detektörlü BT'de sinyal-gürültü oranı daha fazla, tetkik süresi daha kısa ve uzaysal çözünürlük daha fazladır.

İntravasküler kontrast verilmeden elde olunan koroner BT'de radyasyon dozu daha azdır. Amaç kalsiyum miktarını hesaplamaktır ve bu nedenle uzaysal çözünürlük ve sinyal gürültü oranlarından bir miktar fedakarlık edilebilir.Kalsiyum skorlama için 3 mm kalınlığında EKG tetiklemeli kesitler alınır ve retrospektif olarak kesitler üst üste getirilecek şekilde rekonstrükte edilir. Cihaza göre toplam tarama süresi 5-20 sn, ve tüm tetkik süresi 5 dakikadır. Damar duvarındaki kalsiyum yüksek atenuasyonu nedeni ile hemen tanınır. Kalsiyum skorlama için eşik değer 90-130 HUdur. En çok kullanılan ve bizim de kullandığımız eşik değer 130 HU'dur. Skorlama Agatson skorlama sistemine göre yapılır (145). Buna göre kalsifikasyonun kapladığı toplam alan, lezyonun maksimum BT numarası (dansitesi- HU) ile ilişkili, 1-4 arasındaki katsayı ile

çarpılarak hesaplanır. Örneğin, lezyon maksimum dansiteleri 130-199, 200-299, 300-399 ve >400 HU olarak sınıflandırıldığında, katsayılar sırası ile 1,2,3 ve 4'dür. Tüm koroner arterlerdeki kalsiyum skoru toplanır ve toplam Agatson skoru belirlenir. Bu skor yaş ile birlikte arttığından cinsiyet ve yaşa gore de ortalama değerler hesaplanmıştır. (145,146)

Amerikan Kalp Cemiyetinin açıklamasına göre koroner kalsiyum skorlama, koroner arter hastalığı olasılığının arttığını gösterir, fakat koroner kalsiyumla stenoz yeri ve stenozun derecesi ile doğrudan ilişki yoktur (147,148).

Koroner BT anjiografi, antekübital venden iodlu kontrast maddeyi bolus tarzında hızla verdikten sonra arteryel fazda görüntüler alınarak yapılır. Kullanılan ortalama kontrast madde miktarı 80-120mldir. Tarama zamanı, detektör sayısına göre değişmekle beraber (5-15sn) bir nefes tutum süresini geçmemektedir. Tetkik retrospektif EKG tetiklemeli olarak yapılır, ve görüntüler, kalbin en az hareketli olduğu diastolik zaman aralığına denk getirilecek şekilde oluşturulur. Daha sonra bu aksiyal plandaki submilimetre kalınlığındaki kesitler maksimum intensite projeksiyon (MIP) ve 3 boyutlu görüntüleme programları ile birleştirilerek damarların uzun akstaki görüntüleri elde olunur.

KKS ne zaman ve nasıl kullanılmalıdır?

Akut miyokard infarktüsün (MI) öncesinde iskemik koroner arter hastalığının bulunması şart değildir. Bir meta analizde akut MI geçiren hastaların %68'inin son 6 ay içinde yapılan koroner anjiogramlarında anlamlı stenoz bulgusu olmadığı gösterilmiştir. Sadece %14'ünde ileri derecede stenoz (çapta >%70 darlık) ve %18'inde %50-70 darlık vardır (147). Akut koroner sendromların nedeni bu yırtılabilir (vulnerable) plaklara bağlıdır. Kalsiyum skorlama toplam aterosklerotik plak yükünün sadece belli bir eşik değerin üzerinde olan kalsifiye kısmını ortaya çıkarır. Kireçlenmemiş plakta eşik değerin altında da mikrokalsifikasyonlar bulunabilir ve bu plaklar daha kararsız ve yırtılmaya yatkın olabilirler. Rumberger ve arkadaşları aterosklerotik plak ile kalsiyum ilişkisini elektron beam tomografi ve histopatolojik korelasyon ile otopsi serilerinde göstermişlerdir. İnceledikleri 13 kalp ve 38 koroner arter otopsisinde toplam aterosklerotik plak yükünün toplam kalsiyum skor ile ilişkili olduğu, ancak toplam plak alanın kalsifiye plak alanının 5 katı olduğunu göstermişlerdir (149).

Koroner arter kalsifikasyonu klasik risk tahmin metodlarından daha iyi bir prognoz belirleyici olduğu yapılan çok sayıda araştırma ile gösterilmiştir. KKS risk tahmininde kullanılabilecek tek bağımsız yöntemdir. Ayrıca mortalite ve akut miyokard enfarktüsü ile artmış kalsiyum skoru arasında lineer ilişki olduğu gösterilmiştir. Wayhs et al. 98 asemptomatik, iskemik kalp hastalığı bulgusu olmayan kişide kalsiyum skoru ölçmüşler ve bu kişileri hiçbir tedavi vermeden 3 yıl takip etmişlerdir. Kalsiyum skoru 1000 ve üzerinde olan kişilerin %50'sinden fazlası 3 yıl içinde MI veya akut ölümle sonuçlanan koroner sendrom geliştirmişlerdir (150).

Kolesterol düşürücü ilaçlar ve antiagregan ilaçların korner kalp hastalığı riskini özellikle koroner aterosklerozun yeni başladığı asemptomatik kişilerde azalttığı bilinmektedir. Bu nedenle koroner kalp hastalığı riskini koruyucu medikal tedavi ile azaltmak önem kazanmaktadır. Bu nedenle kişinin, koroner arter hastalığı (KAH) riskini belirlemek çok önemlidir. ABD'de yaygın olarak Framingham risk skoru kullanılmaktadır. Bu skorlama sistemi majör ve bağımsız risk faktörlerinin (yaş,cinsiyet, hiperkolesterolemi, diabetes mellitus, sigara ve aile öyküsü) toplanması ile belirlenir. Yararlı bir yöntem olmakla birlikte pozitif öngörü kabiliyeti sınırlıdır. Bu bağımsız belirteçlerin en önemlisi yaş olup 40 yaşından sonra her dekadta risk katsayısını katlanarak arttırır. Örneğin bu katsayı 42 yaşında iken 0.5 iken, 61 yaşında 3.21dir. Dolayısı ile diğer parametreler için bu katsayı oranlarında yaşa bağlı değişkenlik olmadığı halde kronolojik yaş en önemli risk faktörüdür. Yaş ilerledikçe plak birikiminin artması beklenen bir bulgudur. Ancak bu birikim herkeste farklı miktarda olacağından, aynı yaştaki tüm insanlara aynı katsayıyı uygulamak Framingham skorunun pozitif öngörü değerini azaltmaktadır. Bu yönteme alternatif olarak düşünülen koroner kalsiyum skorlama kişinin kronolojik yaşını değil damar yaşını göstermesi bakımından önemlidir. Örneğin yaşı kaç olursa olsun Agatston skoru 160'ın üzerinde olanlarda akut koroner sendrom riski 20-35 kat artmıştır.

Shaw ve arkadaşları10377 asemptomatik kişide kardiak risk faktörünü; EBT ile koroner kalsiyum skorlama ve klasik risk faktörlerini kullanarak (Framingham Risk tahmini) belirlemeye çalışmışlardır. Bu tahmin metodlarını kullanarak 5 yıllık mortalite ve MI oranlarını belirlemiş ve her iki risk belirleyiciyi karşılaştırmışlardır(151). Denekler, Framingham skoruna göre 10 yıllık ciddi kardiak problem (MI ve/veya ölüm) riskine göre, düşük (<10%), orta (10-20%) ve yüksek (>%20) olarak gruplandırılmışlardır. Ayrıca denekleri kalsiyum skoruna göre de <10, 11-100,101-400, 400-1000 ve >1000 olarak gruplandırılmışlardır. Düşük ve yüksek riskli gruplarda kalsiyum skorunun 10 yıllık riski anlamlı değiştirmediği ancak orta risk grubunda toplam kalsiyum skorunun hastayı daha düşük veya daha yüksek risk grubuna soktuğu görülmüştür. Örneğin sadece yaşı nedeni (örmeğin 65) ile orta risk grubunda olan kişinin kalsiyum skoru 0 ise bu kişi orta risk grubundan düşük risk grubuna, kalsiyum skoru 1000 ise yüksek risk grubuna girecektir (152-153).

Maliyet analizleri yapıldığında kalsiyum skorunun özellikle orta derecede risk taşıyan gruplarda tarama yöntemi olarak kullanılması tavsiye edilmektedir. Amerikan Kalp Cemiyeti ve Amerikan Kardiyoloji Heyetinin ortak açıklamasına göre de BT kalsiyum skorlama asemptomatik hastalarda rutin tarama olarak önerilmemektedir. Fakat orta derecede risk grubunda olan kişilere tavsiye edilmektedir. Buna göre risk belirlemede koroner kalsiyum ile düzeltilmiş Framingham skorunun en iyi kardiak morbitide ve mortalite belirleyicisi olduğu anlaşılmaktadır.

Koroner BT Anjiografi

En son kuşak çok kesitli BT cihazları ile nefes tutum süresi ortalama 10 sn'ye inmiş olup, özellikle yüksek kalp hızlarında da artefaktsız görüntü almaya olanak tanımaktadır. Koroner BT anjiografi uygulamaları ile damar değerlendirilmesi yeni bir boyut kazanmış ve algoritmalar değişmeye başlamıştır. İlk kateter anjiografi 1960 yılında yapılmış ve anormal damar tanımlanmıştır. Arter çapında %50'nin üzerindeki stenoz anlamlı darlık olarak kabul edilmiştir. Koroner arterlerde çaptaki darlamayı göstermeye yönelik testlerden stres EKG, yaklaşık

%70'in üzerindeki, stres eko %60'ın üzerindeki, stres talium %65'in üzerindeki, PET %50'nin üzerindeki, koroner anjiografi ise %45'in üzerindeki daralmalarda pozitif bulgu vermektedir. Oysa çok detektörlü BT anjiografi %15-20 stenozları ve duvardaki plakları gösterebilmekte; yumuşak ve kalsifiye plak ayrımını da yapabilmektedir (154). İnvaziv bir görüntüleme yöntemi olan intravasküler ultrasonografinin duyarlılığı daha da fazladır.

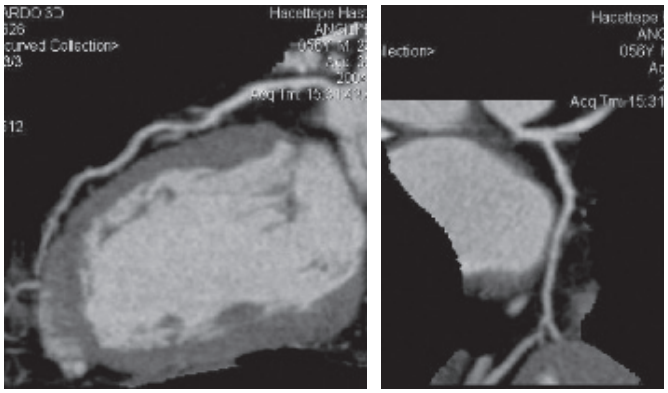

Resim (1 a-c). Normal kalibrasyonda sol desenden koroner arter;LAD (a), sol sirkumfleks arter; LCX (b) ve sağ koroner arter; RCA (c) curved planar maksimum intensite projeksiyon tekniği ile gösterilmiştir.

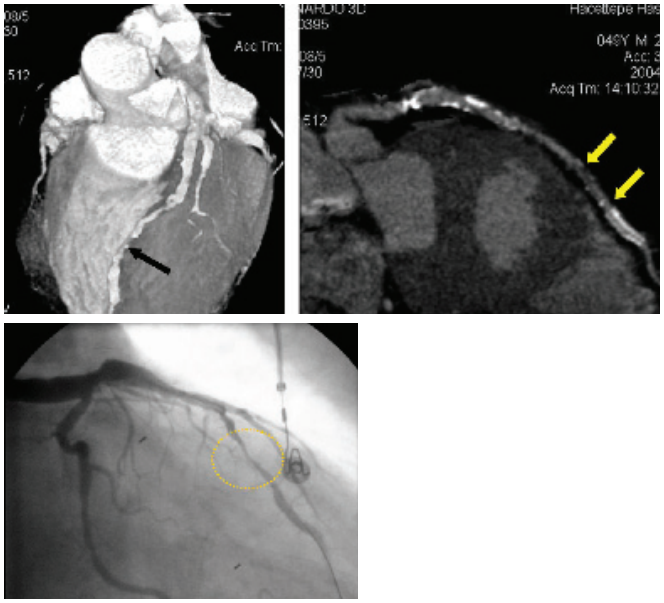

Resim (2 a-c). Yaygın koroner arter hastalığı olan bir hastada önceden konulan stentlerin kontrolü amacı ile yapılan BT anjiografide 3 boyutlu görüntülerde LAD'de stentden hemen önceki segmentte kritik darlık izleniyor(a). Curved planar görüntüde patent stent ve öncesindeki stenoz izleniyor (b). Hastanın anjioplasti öncesi yapılan anjiografi tetkikinde stenotik segment(yuvarlak) BT'ler ile birebir uyum göstermektedir(c).

BT koroner anjiografiyi ne zaman kullanıyoruz?

Ciddi aterosklerotik darlık düşünülen hastalarda ve özellikle stabil angina pektoris, kronik kalp yetmezliği ve akut koroner sendrom ile gelen hastalarda yeri yoktur. Bu hasta grubunda tüm epikardiyal koroner ağacın kesin görülmesi, lümen darlığının tam ölçümü ve gerekirse aynı seansta anjioplasti veya stent konması gerekebileceğinden selektif koroner anjiografi endikasyonu vardır. Ancak özellikle klinik risk skorlamalarına göre orta risk grubunda olanlar veya yüksek risk grubunda olup asemptomatik olan kişilerde koroner BT anjiografi koroner arter hastalığını ekarte etmede veya düzeyini göstermede çok başarılıdır. Özellikle koroner arter hastalığı negatif öngörü değeri çok yüksektir. 16 ve 64 kesitli BT anjiografileri, konvansiyonel BT anjiografilerle karşılaştıran klinik çalışmalarda, semptomatik veya asemptomatik kişilerde anlamlı stenozu saptamada, çok kesitli BT koroner anjiografinin duyarlılığı %82-95, özgüllüğü ise %86-98 olarak bulunmuştur. (155). Ayrıca farklı stenoz derecelerinde, selektif koroner anjiografi ile karşılaştırıldığında çok yüksek uyumluluk gösterdiği gösterilmiştir (156)(Resim1-3)

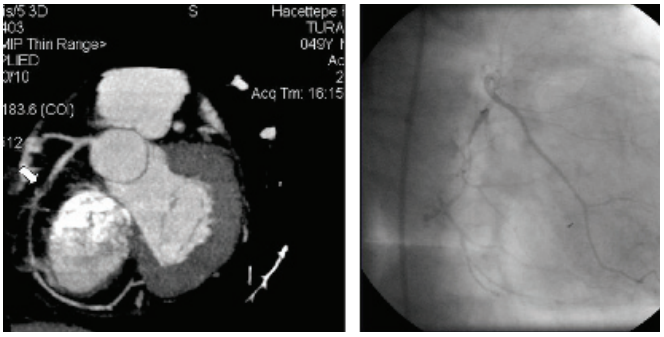

Resim (3 a-b). 45 yaşında asemptomatik ancak aile öyküsü olan hastada BT anjiografide RCA'da uzun segmentte oklüzyon veya %99 darlık ile uyumlu bulgu izleniyor. Distal segment ve PDA normal kalibrasyonda doluş gösteriyor(a). Selektif anjiografide bu segmentin oküde olduğu ve PDA nın kollateral dolaşımla retrograd dolduğu görülüyor(b).

Bunun dışında konjenital damar malformasyonlarının, anjioplasti, stent veya by pass sonrası damar patensisinin değerlendirilmesinde başarı ile kullanılabilen noninvaziv bir yöntemdir (Resim4-6). Koroner BT anjiografinin teknik olarak başarısız olduğu durumlar öncelikle hastanın nefes tutamaması, yüksek kalp atı hızı ve aritmilerdir. Ayrıca koroner arterlerinde difüz kalsifikasyon olan hastalarda kontrastla dolan lümen ve kalsifik plak ayrımı çok güç olduğundan bu grup hastalara BT koroner anjiografi yapılması uygun değildir. Metalik klipler ve bazı stentler de görüntü kalitesini bozabilir. 1.5mm'nin altındaki nativ koroner arterler günümüzdeki uzaysal çözünürlükle BT koroner anjiografi ile tanısal kalitede değerlendirilemez. Bu nedenle kollateral dolaşımı ve subsegmental dalları görüntülemek zordur. Ayrıca koroner BT anjiografi tüm kardiyak arteryel dolaşımı aynı anda görüntülediğinden, kısa segmentte tam oklüde olup retrograd doluş gösteren damarları %90'nın üzerindeki stenotik segmentlerden ayıramaz.

Resim (4). 3 boyutlu rekonstrükte edilmiş BT koroner anjiografide sol inferior mammeryen arter (LIMA)-LAD ve LCX grefti ve Safen-PDA greftleri tüm traseleri boyunca normal olarak takip ediliyor.

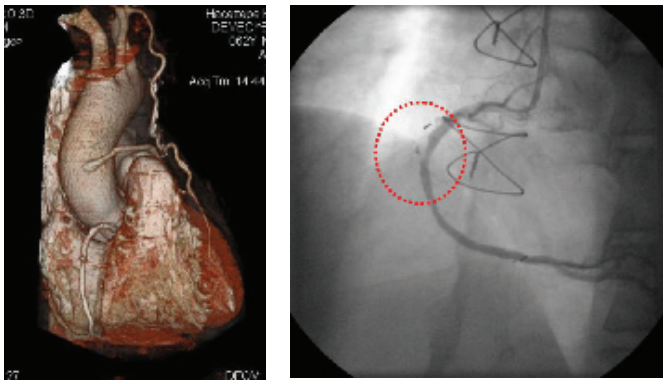

Resim (5 a-b). 3 boyutlu rekonstrükte edilmiş BT koroner anjiografide LIMA-LAD, safen- LCX greftleri tüm traseleri boyunca patent iken, Safen- PDA greftinde kısa segmentte kritik darlık izleniyor (a). Aynı hastanın anjioplasti ve stent öncesi yapılan koroner anjiografisinde de aynı görünüm izleniyor (yuvarlak)(b).

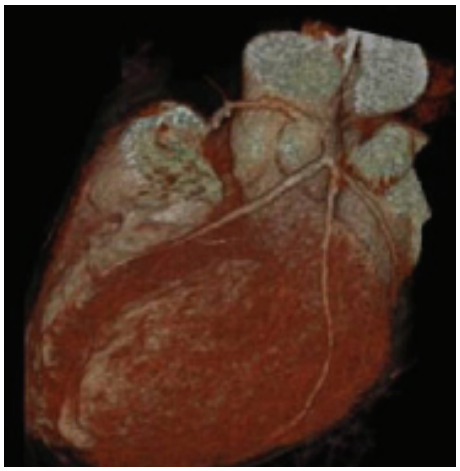

Resim (6). Sağ koroner arteri anjiografide kateterize edilemediği için başvuran 37 yaşında erkek hastada sağ koroner arterin pulmoner arterin arkasından ve aortanın önünden çıktığı görülüyor. Bu doğumsal anomali özellikle yüksek eforlu durumlarda aorta ve pulmoner arterin arasına sıkışıp ani ölümlere yol açabilmektedir.

Sonuç olarak, BT koroner anjiografi çok kesitli BT teknolojisinin hızla gelişmesi ile günümüzde yaygın olarak kullanılmaya başlamış non invaziv ve endikasyonu doğru seçilmiş hastalarda güvenilir bir yöntemdir.

Yazışma Adresi
Deniz Akata
Hacettepe Üniversitesi Radyoloji A.B.D.
Ankara

NÜKLEER KARDİYOLOJİ GÖRÜNTÜLEME TEKNİKLERİ

Mustafa ÜNLÜ

Günümüzde KAH orta ve ileri yaş grubunda, cinsiyet gözetmeksizin tüm dünyada en önemli mortalite ve morbidite sebebi olarak dikkat çekmektedir. Yalnızca ABD'de KAH nedeniyle oluşan mali kayıp yıllık 300 milyon doları bulmaktadır. Dünya Sağlık Örgütü bu istatiksel verinin 20 yıl sonra da geçerli olacağını savunmaktadır. Bu durumda hastalığın erken tanısı ve dolayısıyla alınacak önlemler büyük önem taşımaktadır.

KAH tanısında en önemli kriter miyokard iskemisinin ortaya konmasıdır. Miyokard iskemisi hücresel düzeyde kan akımı gereksiniminin sağlanamamasından ortaya çıkar. Potasyum analoğu olan Talyum-201'in miyokard kan akımı ile orantılı olarak kalp kasında tutulumunun Lebowitz ve arkadaşları tarafından tanıtılmasıyla (157), bilimsel gelişmelere paralel olarak büyük gelişme gösteren nükleer kardiyoloji uygulamaları kuşkulu veya bilinen KAH değerlendirilmesinde noninvaziv görüntüleme tekniği olarak giderek büyük önem kazanmaktadır.

Nükleer kardiyoloji tekniklerinin en önemli özelliği fizyolojik önemi olan koroner arter stenozunun fonksiyonel parametrelere dayanarak ortaya konmasıdır. Bu teknikler miyokard iskemisinin ayırd edilmesine olanak tanırken miyokard kan akımını etkilemeyen aterosklerotik değişikliklerde pozitif bulgu vermezler.

Tablo-1: Nükleer kardiyoloji görüntüleme teknikleri ve kullanılan radyofarmasötikler

Miyokard Perfüzyon Sintigrafisi (MPS) Gated MPS	^{201}Tl, ^{99m}Tc- Sestamibi, Tetrofosmin
Radyonüklid ventrikülografi Kan havuzu Gated SPET	^{99m}Tc - RBC, PYP
First pass çalışmaları	^{99m}Tc- RBC, PYP, Sestamibi, Tetrofosmin
PET miyokard perfüzyonu	^{15}O-H2O, ^{13}N-NH3, ^{82}Rb
PET miyokard canlılığı	^{18}F-FDG

Nükleer kardiyoloji uygulamaları genel olarak koroner arter hastalığı tanısı, koroner arter stenozlarının fizyolojik öne-

minin ve prognozun belirlenmesi, kardiyak nedenler dışında uygulanan ameliyatlar öncesinde risk belirlemesi, invaziv girişimler sonrası tedavi etkinliğinin belirlenmesi, restenoz tanısı ve miyokard canlılığının değerlendirilmesinde kullanılmaktadır. Bu endikasyonlara yönelik olarak kullanılan nükleer kardiyoloji teknikleri Tablo-1'de özetlenmiştir.

Miyokard Perfüzyon Sintigrafisi

Nükleer kardiyoloji uygulamaları arasında pratikte en sık kullanılan test birçok klinik kılavuzda da yer alan miyokard perfüzyon sintigrafisidir (MPS). MPS'nin başlıca kullanım endikasyonları Tablo-2'de özetlenmiştir.

Tablo 2. Miyokard perfüzyon sintigrafisinin başlıca endikasyonları

Endikasyonlar
Miyokardiyal iskemi veya skarın varlığı, lokalizasyonu, yaygınlığı ve şiddetinin değerlendirilmesi
Koroner anjiyografide saptanan koroner stenozun bölgesel perfüzyona etkisinin değerlendirilmesi
Miyokard canlılığının değerlendirilmesi ve revaskülarizasyon sonrası fonksiyonel düzelmenin ön görülmesi
Miyokard enfarktüsü sonrası ve kardiyak dışı cerrahi öncesi risk ve prognoz değerlendirilmesi
Koroner revaskülarizasyon işlemleri, yaşam tarzı değişikliği ve tıbbi tedavinin etkinliğinin izlenmesi
İskemik - idiyopatik kardiyomiyopati ayırıcı tanısı
Akut göğüs ağrısı sendromlarında koroner ve koroner dışı nedenlerin ayırd edilmesi
(Turkish J Nucl Med 2001 10 (4S) S41)

^{99m}Teknesyum ile işaretli katyonlar veya 201Talyum'un intravenöz enjeksiyonu sonrası streste ve dinlenme dönemlerinde yapılan çekimlerin karşılaştırılması ile fizyolojik önemi olan darlıklar yüksek duyarlılıkla saptanmaktadır. Sıklıkla yürüyüş bandı ile yapılan egzersiz stresin yanı sıra yürüyüş bandını kullanamayan veya öngörülen kalp hızının %85'ine ulaşamayan olgularda intravenöz dobutamin gibi empatik agonistler veya dipridamol/ adenozin gibi vazodilatatör ajanlar kullanılarak farmakolojik stres uygulamaları yapılmaktadır. Bu stres testi sırasında hasta EKG ile takip edildiğinden hastalığa yönelik elektrofizyolojik değişiklikler de incelenebilmektedir.

Tek foton emisyon tomografisi (SPET) tercih edilen görüntüleme tekniğidir. Gama-kameranın hasta çevresinde dönmesiyle 10-20 dk. süre içerisinde elde edilen planar projeksiyon görüntü setleri üç boyutta yeniden yapılandırılır ve elde edilen transaksiyel, yatay ve dikey kesitler semikantitatif ve görsel olarak değerlendirilir. Kantitatif değerlendirmede polar haritalar ve çevresel profil analizleri en çok kullanılan yöntemlerdir. Bu değerlendirme biçimin en önemli avantajı hastaya ait verilerin normal olgu veri tabanı ile karşılaştırılabilmesine olanak tanımasıdır.

Radyofarmasötiğin homojen miyokard dağılımı normal kabul edilir (Şekil-1).

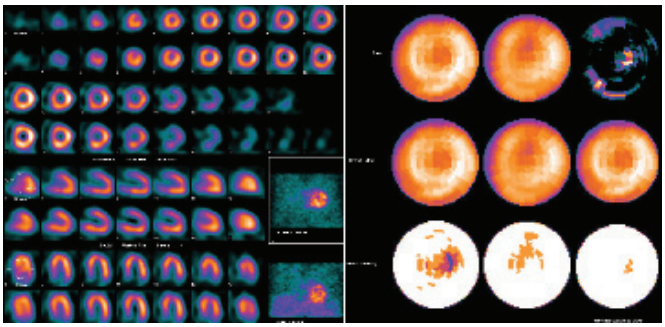

Şekil (1). Gated miyokard perfüzyon sintigrafisinde normal dağılım paterni.

Stres görüntülerde izlenen, dinlenme görüntülerinde normale dönen defektler (geri-dönen defekt) iskemiyi işaret eder (Şekil-2). Hem stres hem de dinlenme görüntülerde izlenen lezyonlar ise sabit defektlerdir ve çoğu kez geçirilmiş miyokard enfarktüsüne bağlı nekrotik miyokard dokusu olarak yorumlanır.

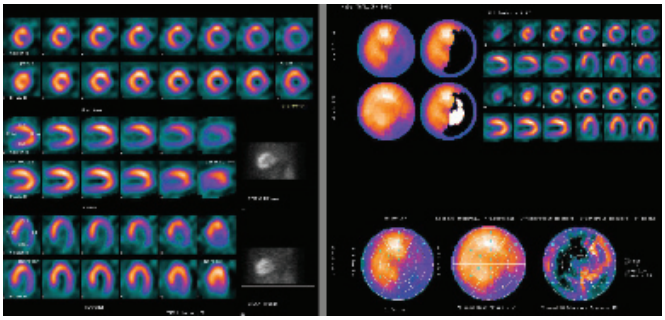

Şekil (2). Miyokard perfüzyon sintigrafisinde lateral duvarda geri-dönen iskemi bulguları. Koroner anjiyografi: Sol sirkumfleks arter %100 tıkalı.

MPS ile olguların radyasyon maruziyeti konvansiyonel radyolojik tekniklere benzer veya koroner anjiyografi ile karşılaştırıldığında daha düşük seviyededir. Radyasyon dozu 1.000 MBq tetrofosmin ile 10 mSv, 1.000 MBq sestamibi ile 12 mSv, 80 MBq talyum ile 18 mSv'dir (158).

MPS'nin eforlu EKG testi ve ekokardiyografi gibi rutin stres testlerine oranla tanısal doğruluğu daha yüksektir (159). KAH tanısında stres MPS'nin duyarlılığı ve özgüllüğü %90 olarak bildirilmektedir (160,161,162). Fizyolojik önemi olan koroner arter hastalığı tanısında 201Talyum veya 99mTeknesyum işaretli ajanlarla gerçekleştirilen SPET arasında tanısal doğruluk yönünden anlamlı fark saptanmamıştır (163-165). Ayrıca MPS darlığın lokalizasyonu, şiddeti ve yaygınlığı hakkında da bilgi vermektedir. Bu bilgi tedavi planlamasında önem kazanmaktadır.

MPS'de Tanısal Performansı Etkileyen Parametreler

KAH tanısında koroner anjiyografi altın standard olarak kabul edilmektedir. Ancak invaziv natürü nedeniyle özellikle kuşkulu semptomları olan, orta olasılıkla koroner arter hastalığı riski taşıyan hasta grubunda bu teste yönlendirme amacıyla

en sık başvurulan test MPS'dir. Gerçekten de MPS'si normal bulunan olgularda pozitif koroner anjiyografi bulgularına rastlanma olasılığı çok düşüktür. Bu nedenle literatürde yer alan birçok çalışmada MPS'si normal olan hastalara koroner anjiyografi uygulanmamaktadır ve MPS'si pozitif olgulardaki normal koroner anjiyografi sonuçları testin özgüllüğünün olduğundan düşük saptanmasına yol açmaktadır (Referral Bias). Testin özgüllüğünü önemli oranda azaltan bir diğer neden de görüntülerin yorumlanmasındaki deneyim yetersizliğidir. Normal değişkenlerin veya artefaktların defekt olarak yorumlanması yalancı pozitif sonuçlara neden olabilmektedir.

Bayan hastalarda meme dokusuna, erkek olgularda diyaframa bağlı doku atenüasyon anterior- lateral ve inferior duvarlarda yanlış değerlendirmelere yol açabilir. Diyafram atenüasyon artefaktları yüzüstü (prone) çekimler ile azaltılabilmektedir. Sol dal bloğu septum hareketi nedeniyle septum ve anteroseptal duvarlarda yanlış pozitif değerlendirmelere yol açabilir. Egzersiz stres yerine dipridamol/ adenozin ile farmakolojik stres uygulamaları ile sol dal bloğuna bağlı artefaktlara daha az rastlanır. Ayrıca miyokardiyal bridge, yavaş akım fenomeni, dilate ve hipertrofik kardiyomiyopati, mitral kapak prolapsusu ve papiller kaslara bağlı yalancı pozitif sonuçlar da söz konusu olabilir. Hasta hareketi, düşük sayım istatistiği, rekonstrüksiyon artefaktları, foton atenüasyonu ve saçılım etkisi yanlış değerlendirmelere yol açabilecek artefaktlara sebeb olabilir. Ancak bu artefaktlar deneyimli gözlemciler tarafından kolaylıkla ayırd edilir. Atenüasyon düzeltmesi yöntemin özgüllüğünü belirgin biçimde arttırabilmektedir (Tablo-3).

Tablo-3: Atenüasyon düzeltmesinin MPS özgüllüğüne katkısı

Yöntem	Duyarlılık %	Özgüllük%
Egzersiz MPS (5000 olgu)	87	73
Vasodilatör stres MPS (2500 olgu)	89	75
MPS - Atenüasyon düzeltmesi ile (464 olgu)	87	86
PET (663 olgu)	90	87

Düşük efor kapasitesi ve β bloker kullanımına bağlı yetersiz stres, her üç damarda da ciddi stenoz nedeniyle dengeli hastalık durumlarında yalancı negatif sonuçlar elde edilebilir.

99mTeknesyum ile işaretli radyofarmasötikler yüksek enerjileri nedeniyle daha iyi kalitede görüntü elde etme imkanı sunmaktadır. Bu noktadan hareketle bu radyofarmasötiklerle kalp hızı ile senkronize görüntü toplanmasıyla, bölgesel veya global kardiyak fonksiyon değerlendirilebilmektedir (Gated SPET). Gated çalışmalar ile meme dokusu ve diyaframa bağlı doku kalınlığının sebeb olabileceği yalancı pozitiflikler azaldığı için testin özgüllüğü artmaktadır.Yukarıda değinildiği gibi, atenüasyon artefaktları MPS değerlendirilirken önemli bir problem oluşturmaktadır. Bu artefaktların ayrımı için Gated SPET klinik pratikte kullanışlı bir yöntemdir. Ayrıca son yıllarda doku kalınlığının düzeltilmesi amacıyla SPET- BT hibrid sistemlerinde X- ışını kullanılarak doku kalınlığı düzeltilmesi için ek bir çekim yapılmasına gerek kalmaksızın bu artefaktlar elimine edilebilmektedir (166).

MPS'nin Prognoz Belirlemedeki Rolü

Kardiyolojide kullanılan bütün tanısal testlerin ortak amacı riskli grupların erken dönemde ayırd edilerek gerekli önlemlerin alınmasına olanak tanınmasıdır. MPS bu anlamda önemli prognostik bilgiler vermektedir. Anormal perfüzyon saptanan bölgenin yaygınlığı en önemli prognostik göstergedir. Defekt yaygınlığının yanı sıra akciğer tutulumu, geçiçi sol ventrikül dilatasyonu diğer prognostik belirteçlerdir (Tablo-3), (167,168). Akciğer tutulumunun değerlendirilmesi amacıyla kalp/ akciğer sayım oranı hesaplanmaktadır; yeterli kardiyak stres yapmış olan olgularda bu oran 2'den büyükse anormal kabul edilmektedir. Sintigrafik olarak stres ile sol ventrikülde dilatasyon saptanması sol ventrikül disfonksiyonunu işaret eder. Ayrıca sol ventrikül stres dilatasyonu ile çoklu damar hastalığı arasında korelasyon gösterilmiştir(169). Normalde stres görüntülerinde sağ ventrikül aktivitesi izlenebilir. Ancak dinlenme görüntülerinde izlenmesi sağ ventrikül yüklenmesinin göstergesi olabilir (170).

Tablo-3: MPS'de prognostik bulgular.

Normal
Küçük kalıcı defektler
Defekt boyutunda artış
Reverzibl defekt
Birden çok damar alanında defekt
Yüksek 201 Tl akciğer tutulumu
Geçici Sol Ventrikül Dilatasyonu (TID)
Geç 201 Tl redistribüsyonu

Egzersiz veya farmakolojik stress MPS ile perfüzyonun değerlendirilmesiyle etkin olarak riskli gruplar tespit edilmektedir. Normal MPS'li olgularda miyokard enfarktüsü veya kardiyak nedenli ölüm riski yıllık % 0.3-1'dir (163,171,172,173). Anormal MPS'de ise bu risk 5-10 kat artmaktadır. Stres perfüzyon görüntülemesinin negatif belirleyici değeri çok yüksek olduğu için tamamen normal MPS saptanan olgulara daha ileri invaziv incelemelerin yapılmasına gerek kalmamaktadır (174).

Yapılan birçok çalışmada gated SPET ile elde edilen ejeksiyon fraksiyonu ve sol ventrikül volümlerinin sayısal değerlerinin MPS'nin sağladığı prognostik verileri arttırdığı gösterilmiştir (incremental value). Sharir ve ark.'nın yaptıkları bir çalışmada gated SPET ile stres sonrası hesaplanan ejeksiyon fraksiyonunun mortalite açısından, toplam fark skorunun (SDS) miyokard enfarktüsü yönünden en önemli göstergeç olduğunu saptamışlar (174).

Özel Risk Grupları

MPS'nin özellikle diyabetikler ve kadınlar gibi yüksek risk gruplarının asemptomatik dönemde değerlendirilmesinde yani tarama amaçlı kullanımda yüksek duyarlılığa sahip olduğu prospektif ve çok merkezli çalışmalarda gösterilmiştir.

Avrupada kadınlar arasında en sık ölüm nedeni kardiyovasküler hastalıklar olarak bildirilmektedir (175). MPS KAH tanısında cinsiyet gözetmeksizin yeterli doğruluğa sahiptir (176). Diyabetik hastalar KAH yönünden en ciddi risk taşıyan

gruptur. MPS'nin asemptomatik diyabetli olgularda prognostik değeri birçok çalışmada gösterilmiştir. Literatürde 1371 diyabetli olgunun dahil edildiği bir çalışmada normal MPS yılda %1-2 kardiyovasküler hadise ile ilişki gösterirken anormal MPS'li grupta insidans %7'den daha fazla saptanmış (177). Geriatrik hastalarda efor kapasiteleri kısıtlı olduğu için farmakolojik stres MPS KAH tanısı ve takibinde etkin bir yöntemdir (178, 179). Son dönem böbrek yetmezliği olgularında kardiyovasküler hastalıklar ölümlerin %40'nı oluşturmaktadır. Bu olgularda MPS ile KAH tanısı özellikle transplant öncesi dönemde kardiyak olayların tahmin edilmesi önem kazanmaktadır (180) . Son yıllarda özellikle anti-hiperlipidemik tedavi etkinliğinin değerlendirilmesinde MPS'nin önem taşıdığı bildirilmektedir (181).

Koroner anjiyografide saptanan lezyonların hepsinin fizyolojik önemi olmayabileceği daha önce yapılan çalışmalar ile ortaya konmuştur (182). Sınır lezyonların fizyolojik öneminin saptanması açısından MPS en uygun noninvaziv tanı testi olarak kabul edilmektedir (şekil-3). Alternatif teknikler arasında yer alan PET ile myokardial akım rezervinin tayin edildiği 15O, 13N-Amonyak çalışmaları kolay ulaşılabilir olmadığı, intrakoroner doppler flow ölçümleri de invaziv ve pahalı oluşları nedeniyle kullanımları sınırlıdır. Bu anlamda stress MPS etkin ve kolay ulaşılabilir bir yöntem olarak sıklıkla kullanım alanı bulmaktadır.

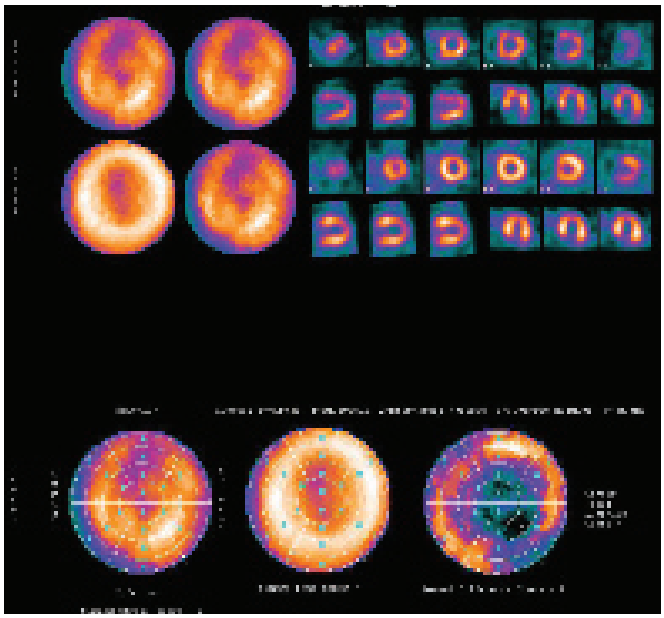

Şekil (3). ^{201}Tl MPS'de anterior duvarda koroner anjiyografide LAD'de saptanan sınır lezyonun (%60) neden olduğu geridönen iskemi izlenmektedir.

Stres MPS lezyonların risk açısından sınıflandırılması ve uygun tedavi yönteminin seçilmesinde de önemli rol oynar. Revaskülarizasyon sonrası tedavi yanıtının değerlendirilmesi ve restenozun saptanmasında da yararlıdır (183). Perkütan koroner girişim sonrası 1-2 ay içinde yanlış pozitif sonuçlara rastlandığından nükleer görüntüleme önerilmemektedir. Koroner by-pass sonrası 1 yıl içinde saptanan iskemi genellikle anastamoz çevresinde stenozu işaret ederken, 1 yıldan sonra saptanan iskemi yeni stenozu düşündürmektedir.

Radyonüklid Ventrikülografi

Radyonüklid ventrikülografi, gama kamera- EKG senkronizasyonu ile hastaya ait 99m Teknesyum perteknetat ile işaretlenen kırmızı küreler kullanılarak, ejeksiyon fraksiyonu, ventrikül duvar hareketleri ve hacim değişimlerinin görsel ve sayısal olarak değerlendirilmesidir. Radyonüklid ventrikülografi (MUGA) ejeksiyon fraksiyonu hesaplanmasında etkin bir metod olarak kabul edilmektedir. Planar MUGA ile sağ ventrikül fonksiyonlarının değerlendirilmesi sağ atriumun süperpozisyon etkisinden dolayı mümkün olmayabilir. Ancak hem sağ ventrikül hem sol ventrikül fonksiyonları gated kan havuzu SPET ile mükemmel olarak değerlendirilir (şekil- 4). Planar ve SPET MUGA çalışmalarını stres etkisi altında da uygulanabilme olanağı bulunmaktadır. Özellikle kemoterapi sonrası oluşan kardiyotoksite gibi ilaç etkilerinin erken dönemde EKG bulguları ortaya çıkmadan saptanmasında ve bu olguların takibinde seri radyonüklid ventrikülografi çalışmalarının klinik pratikte büyük yararı vardır.

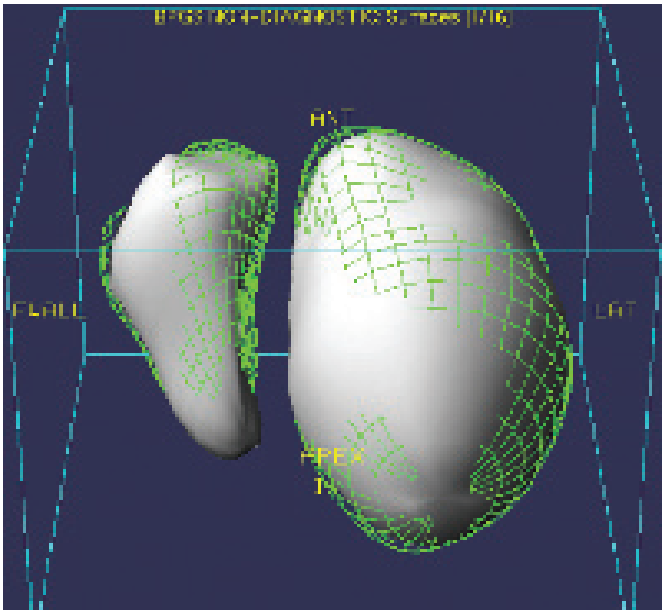

Şekil (4). Kan havuzu gated SPET ile sağ ve sol ventrikül hacimlerinin görüntülenmesi.

Miyokard İnervasyonu

Nöradrenalinin yapısal analoğu olan ^{123}I ile işaretli metil iyodo benzil guanadin (^{123}I-MIBG) β adrenerjik miyokard innervasyonunun noninvaziv görüntülemesine olanak sağlayan bir radyofarmasötiktir. Bu ajan kullanılarak yapılan görüntüleme yöntemi miyokard innervasyonunun etkilendiği kalp yetmezliği, diyabet, iskemik kalp hastalıkları, miyokard enfarktüsü ve benzeri hastalıklarda yol gösterici rol oynamaktadır (184). ^{123}I- MIBG innervasyon sintigrafisinin en çok kullanıldığı alanlar kalp yetmezliğinde β- bloker tedavi etkinliğinin belirlenmesi, diyabetik olgularda ani ölüm riskinin ortaya konması, intrakoroner defibrilatör kullanılacak hasta grubunun seçilmesi gibi güncel kardiyoloji pratiğinde önem taşıyan konuları kapsamaktadır. Ayrıca metabolik görüntüleme yöntemi olarak MIBG sintigrafisi kalp transplantasyonu için

hasta seçiminde, transplantasyon sonrası reinervasyonun belirlenmesinde de rol oynar. Genelde planar görüntülerde kalp/ mediasten sayım oranının belirlenmesi sayısal olarak inervasyonun değerlendirilmesine olanak tanımaktadır (şekil- 5).

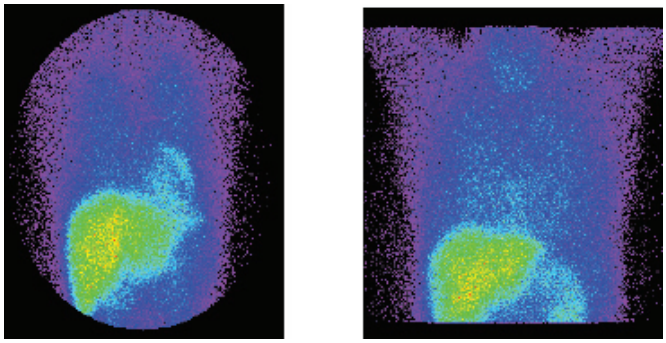

Şekil (5a-b). ^{123}MIBG sintigrafisinde normal olguda (A, K/M 2.45) ve kalp yetmezliğinde (B, K/M 1.40) izlenen tutulum paternleri.

Miyokard Canlılığı

Kronik KAH ve sol ventrikül disfonksiyonu saptanan olgularda canlı miyokard alanının saptanması revaskülarizasyon planlaması için önemlidir. Özellikle geçirilmiş miyokard enfarktüsü sonrasında etkilenen miyokard alanının canlılığının belirlenmesi revaskülarizasyon kararı verilebilmesi ya da revaskülarizasyon sonrası düzelmenin ön görülebilmesi açısından gereklidir. Düzelebilir miyokard disfonksiyonunun temel nedeni hibernasyon veya stunning'dir. Güncel pratikte 201Talyum rest- redistribüsyon ve nitrat verilerek 99mTeknesyum-Sestamibi veya 99mTeknesyum- Tetrofosmin ile miyokard canlılığı çalışmaları yapılmaktadır. Her iki çeşit radyofarmasötik ile yapılan miyokard canlılığı çalışmalarında eşdeğer sonuçlara ulaşılabilmektedir (185). Talyum veya Teknesyum ile yapılan miyokard canlılığı çalışmalarında duyarlılık %80'nin düzeyindedir (186). Bu iki ajanın bir arada kullanıldığı dual izotop görüntüleme protokolleri de miyokard canlılığının değerlendirilmesinde kullanılmaktadır (187). Dual izotop çalışmalarında, 99m Teknesyum işaretli radyofarmasötikle yapılan Gated görüntülemenin duvar hareketlerini ortaya koymadaki rolü ve düşük doz dobutamin sonrası görüntülerle kontraktil rezervin belirlenebilmesi olanağı ile 201Talyum geç görüntülerinde perfüzyonun en etkin biçimde değerlendirilmesi mümkündür.

Canlı miyokard dokusunun gösterilmesinde bilinen en duyarlı görüntüleme yöntemi ise 18F-Florodeoksiglukoz'un (FDG) metabolik olarak hiberne miyokardda tutulabilme özelliğinden yararlanılan PET çalışmalarıdır. Miyokard canlılığının belirlenmesi için kan akımı (perfüzyon) miyokard perfüzyon ajanları ile görüntülenir ve tutulumun görülmediği alanlar 18F FDG -PET metabolizma çalışması ile değerlendirilir. Nekrotik miyokardda hem perfüzyon belirleyicisi hem de FDG tutulumu gözlenmez (uyumlu defekt); bu durum skar dokusunu işaret eder. Canlı fakat hiberne miyokardda ise perfüzyon izlenmezken, FDG tutulumu korunmuştur (uyumsuz defekt). Perfüzyon- metabolizma uyumsuzluğu revaskülarizasyon sonrası fonksiyonel düzelmenin en önemli belirleyicisidir (şekil-6). Revaskülarizasyon sonrası düzelmeyi altın standard olarak kabul eden çalışmaların meta-analizi yöntemin miyokard canlılığını ortaya koymadaki duyarlılığını %88 olarak ortaya koymaktadır (188). PET ile miyokard canlılığı saptanan olgularda prognoz belirgin olarak daha iyi bulunmaktadır (189).

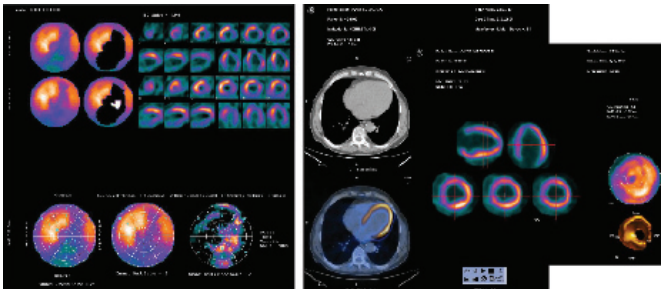

Şekil (6). ^{201}Talyum rest- redistribüsyon ve ^{18}F-FDG PET çalışmaları ile saptanan perfüzyon- metabolizma uyumsuzluğu. ^{201}Talyum rest-redistribüsyon çalışmasında inferior duvarda geniş bir alanda sabit perfüzyon defekti bulunmakta olup ^{18}F-FDG PET çalışmasında bu alanda normal metabolizma izlenmektedir.

KAH ve Korelatif Görüntüleme

Güncel tanısal kardiyoloji pratiğinde stres EKO sistolik duvar kalınlaşmasındaki azalmayı ortaya koyarak KAH tanısında rol oynayan önemli bir görüntüleme yöntemidir. Literatürdeki 43 çalışmanın meta-analiz sonuçları dobutamin stres ile EKO'nun duyarlılığının %84, özgüllüğünün %82 değerlerine ulaştığını göstermektedir (140). Ancak klinik pratikte bu teknik yetersiz akustik pencere gibi nedenlerle suboptimal görüntü kalitesi verebilmektedir. Stres EKO'nun rutin kullanımını sınırlayan faktörlerden bir diğeri de gözlemciler arası değişikliğin yüksek oluşudur. Ayrıca stres ya da kontrast EKO'nun prognostik değeri üzerine literatürde yeterli kanıt bulunmamaktadır.

Orta olasılıklı KAH riski taşıyan atipik anjinalı ve yüksek risk profiline sahip hastalarda ilk yapılacak inceleme koroner kalsiyum düzeyi saptanması ve çok kesitli BT ile anjiyografi olabilir. Ciddi koroner kalsiyum düzeyi saptanmadığı durumlarda hastanın izlenmesi gerekir. Koroner arter aterosklerozu belirgin olan vakalarda ise koroner arter iskemisinin varlığının ortaya konması önemlidir. MPS ile iskemi saptanmayan vakalarda medikal tedaviye yönelmek uygundur. MPS'de iskemi saptanan vakalarda ise invaziv girişimler ile revaskülarizasyona yönelmek gerekir. MR görüntülemenin ve çok detektörlü BT'deki fonksiyonel incelemenin miyokard iskemisini belirlemedeki rolü henüz klinik araştırmalar ile sınırlıdır ve rutin kullanıma girmemiştir.

Koroner kalsiyum skorlaması ile MPS arasındaki ilişki henüz yeterince tanımlanmamıştır. Kavramsal olarak orta olasılıklı KAH riski taşıyan kalsiyum skoru düşük olan ya da çok kesitli BT'de normal koroner arterleri saptanan grupta daha ileri incelemeye gerek olmayabilir. Benzer biçimde koroner arterlerin proksimal kesimlerinde çok kesitli BT ile stenoz saptanan ve/ veya kalsiyum skoru yüksek olguların revaskülarizasyon amaçlı koroner anjiyografiye yönlendirilmeleri anlamlıdır. Fakat klinik pratikte pek çok olguda çok detektörlü BT ile saptanan stenozun koroner kalsiyum skorundan bağımsız olarak fizyolojik önemlerinin araştırılmasının gerektiği durumlarda MPS en uygun noninvaziv görüntüleme yöntemidir.

MPS'nin özgüllük yönünden taşıdığı sorunlar PET perfüzyon görüntüleme tekniği ile aşılabilir. PET'te doku kalınlığı düzeltmesinin yapılabilmesi ve sistem rezolüsyonunun konvansiyonel SPET görüntülemeden çok daha yüksek olması nedeniyle tanısal değeri yüksek veriler elde edilebilmektedir (141). Ancak bu yöntemin klinik kullanımını sınırlayan en önemli faktör miyokard perfüzyonu ve kan akımını, koroner akım rezervini görsel ve kantitatif saptanabilmesini sağlayan radyofarmasötiklerin (15Oksijen , 13Nitrojen-NH3, 82Rubidyum) elde edilme ve kullanılma olanaklarının sınırlı olmasıdır (141).

PET ile BT birlikteliğinde stres ve istirahat koşullarında miyokard kan akımının kantitatif değerlendirilebilmesi, gated uygulamalar ile duvar hareketlerinin değerlendirilebilmesi, buna ek olarak aynı seansta uygulanan BT anjiyografi sayesinde anatomik detayların ortaya konulabilmesi en çok bir saatlik süre içerisinde koroner arter hastalığının pek çok değişkeninin bir incelemede değerlendirilebilmesine olanak tanımaktadır. Bu anlamda PET/ BT'nin KAH tanı ve takibinde en uygun noninvaziv görüntüleme biçimi olabileceğine dair veriler sunulmaktadır.

Hibrid görüntüleme teknikleri anatomik rezolüsyonu yüksek teknikler ile (BT, MRG) fonksiyonel perfüzyon görüntülerinin aynı düzlemde incelenebilmesine olanak tanıdığından yakın bir gelecekte bu tanı yöntemlerinin birlikte kullanımı pek çok klinik sorunun üstesinden gelinebileceği ve yeni tedavi stratejilerinin oluşturulabileceğini düşündürmektedir. Pratik kullanımda BT ile SPET ve PET sistemlerinin bir arada bulunuşu anatomik ve fizyolojik verilerin bir arada kullanılabilirliğini geliştirebilecek niteliktedir.

SONUÇ

MPS KAH'ın değerlendirilmesinde klinik pratikte sağlam yer edinmiş, etkinliği kanıtlanmış bir görüntüleme tekniğidir. Koroner arter stenozunun fizyolojik öneminin ve etkilenen miyokard alanın belirlenmesinde pratik yararlılığı belirgin olup, prognoz belirlemesi, özel hasta gruplarında risk belirlemesi yönünden etkindir. Sol ventrikül performansının değerlendirilmesinde radyonüklid ventrikülografi ve kan havuzu Gated SPET yararlı yöntemlerdir; ayrıca kan havuzu Gated SPET sağ ventrikül performansının değerlendirilmesinde en etkin görüntüleme tekniğidir.

Radyonüklid tekniklerle miyokard inervasyonu gibi klinik anlamda önem taşıyan noktaların değerlendirilmesi mümkündür.

Miyokard canlılığının değerlendirilmesinde tek metabolik görüntüleme yöntemi olan 18F-FDG PET invaziv olmayan uygulamalar içersinde altın standard özelliği taşımaktadır.

Pratik uygulamada gerek BT gerekse MRG teknikleri daha çok anatomiye dayalı yararlı bilgiler verirken nükleer tıp teknikleri fonksiyonel bilgiler aktarmaktadır.

Yazışma Adresi
Mustafa Ünlü
Gazi Üniversitesi Nükleer Tıp A.B.D.
Ankara

KAYNAKLAR

1. World Health Report 1999: Making a Difference. Geneva, World Health Organization, 1999.
2- Murray CJL, Lopez AD: The Global Burden of Disease.Cambridge, MA, Harvard School of Public Health, 1996.
3- Onat A, Keleş I, Çetinkaya A, ve ark. On yıllık TEKHARF çalışması verilerine göre Türk erişkinlerinde koroner kökenli ölümlerin prevalansı yüksek. Türk Kardiyol Dern Arş 29: 8-19, 2001
4- Türk Kardiyoloji Derneği Koroner Kalp Hastalığı Primer ve Sekonder Koruma Kılavuzu , 2001
5- Wilson PW, D'Agostino RB, Levy D,et al: Prediction of coronary heart disease using risk factor catagories.Circulation 97:1837-1847, 1998
6- D'Agostino RB, Russell MW, Huse DM, et al:Primary and subsequent coronary risk appraisal: New results from the Framingham study. Am Heart J 139: 272-281, 2000
7- Serum cholesterol, blood pressure, cigarette smoking, and death from coronary heart disease. Overall findings and differences by age for 316,099 white men. Multiple Risk Factor Intervention Trial Research Group.Arch Intern Med. 1992 Jan;152(1):56-64.
8- Ridker PM: Novel risk factors and markers for coronary disease. Adv Intern Med 45: 391-418,2000
9- Third Report of the National Cholesterol Education Program (NCEP) Expert Panel on detection, evaluation and treatment of high blood cholesterol in adults (Adult Treatment Panel III). National Heart, Lung, and Blood Institute, NIH Publication No. 01-3670, May 2001
10- Prof.Dr.Alberti: The new definition is to some extent an amalgam of the three previas major definitions by WFO European Group for Study of Insulin Rezistance and Adult Treatment Panel III 17 May 2005
11- Mahley RW, Palaoğlu E, Atak Z, et al: Turkish Heart Study: lipids, lipoproteins, and apolipoproteins. J Lipid Res 1995; 36: 839-859
12- Onat A, Sansoy V. Halkımızda koroner hastalığın başsuçlusu metabolik sendrom: Sıklığı, unsurları, koroner risk ile ilişkisi ve yüksek risk kriterleri. Türk Kardiyoloji Dern Arş 30:8-15,2002
13- Witztum JL, Berliner JA: Oxidized phospholipids and isoprostanes in atherosclerosis. Curr Opin Lipidol 9:441-448,1998
14- Rong JX, Rangaswamy S, Shen L, et al: Arterial injury by cholesterol oxidation products causes endothelial dysfunction and arterial wall cholesterol accumulation. Arterioscler Thromb Vasc Biol 18:1885-1894, 1998
15- Clarkson TB, Prichart RW,Morgan TM,et al: Remodeling of coronary arteries in human and nonhuman primates. JAMA 271: 289-294, 1994
16- Kawamoto A, Gwon HC, Iwaguro H,et al. Therapeutic potential of ex vivo expanded endothelial progenitor cells for myocardial ischemia. Circulation 103:634-637, 2001
17- Ridker PM: Clinical application of C-reactive protein for cardiovascular disease detection and prevention. Circulation 107:363,2003
18- Türk Kardiyoloji Derneği Koroner Kalp Hastalığı Korunma ve Tedavi Kılavuzu, 2002.
19- Brauwald's Heart Disease. Gaziano JM, Manson JE, Ridker PM: Primary and secondary prevention of coronary heart disease. Elsevier-Saunders, Philadelphia, 2005, Ch 42, 1057-1084.
20- Royal Colege of General Practitioners, the Office of Population Censuses and Surveys, and the Department of Health. Morbity Statistics from General Practice, Fourth National Study, 1991-1992. London: Her Majesty's Stationery Office; 1995.
21- Mirvis DM, Goldberger AL. Electrocardiography. Braunwald's Heart Disease. 7th edition. Elsevier Saunders Company. 2005;107-151.
22- Chaitman BR. Exercise Stres Testing. Braunwald's Heart Disease. 7th edition. Elsevier Saunders Company. 2005; 153-185.
23- Armstrong WF. Echocardiography. Braunwald's Heart Disease. 7th edition. Elsevier Saunders Company. 2005; 187-270.

24- Morrow DA, Gersh BJ, Braunwald E. Chronic Coronary Artery Disease. Braunwald's Heart Disease. 7th edition. Elsevier Saunders Company. 2005; 1281-1354.

25- Antman EM. ST-Elevation Myocardial Infarction: Management. Braunwald's Heart Disease. 7th edition. Elsevier Saunders Company. 2005; 1167-1226.

26- Mahenthiran J, Bangalore S, Yao SS. et all. Comparison of prognostic value of stress echocardiography versus stress electrocardiography in patients with suspected coronary artery disease. Am J Cardiol. 2005 Sep 1;96(5):628-34.

27- Han HC. An echocardiogram-based 16 segment model for predicting left ventricular ejection fraction improvement. J Theor Biol. 2004 May 7;228(1):7-15.

28- Cemri M. Optimal Değerlendirme İçin Ekokardiyografi Cihaz Ayarları.Türkiye Klinikleri Journal of Cardiology 2003; 448-449.

29- Smart SC. The clinical utility of echocardiography in the assessment of myocardial viability. J Nucl Med 1994 Apr; 35(4 suppl): 49S-58S.

30- Bedetti G, Pasanisi EM, Tintori G, et all. Stress echo in chest pain unit: the SPEED trial. Int J Cardiol. 2005 Jul 20;102(3):461-7.

31- Worthley SG,Omar Farouque HM,Helft G,Meredith IT.Coronary artery imaging in the new millennium.Heart,Lung and Circulation 2002;11:19-25.

32- Popma JJ.Coronary Angiography and Intravascular Ultrasound Imaging.Braunwauld's Heart Disease A Text Book of Cardiology Seventh Ed.Elsewier Saunders Philadelphia 2005;423-454.

33- Baim DS,Grossman W.Cardiac catheterization ,angiography, and intervention ,6th ed.Baltimore :Williams & Wilkins ,2000:211-322.

34- Brian P,Griffin E,Topol EJ.Manual of Cardiovascular Medicine Second Edition Lippincott Williams &Wilkins Philadelphia.2004;738-762.

35- Wright R,Monnahan R,Kopecky S et al.Cardiac Cathaterization reduces resource utilization in patients with choronic chest pain.Cathater Cardiovasc Interven.2003;49:363.

36- Rigatteri S,Ghini AS,Silvestri P,Tomassioni A,Ferraiuolo G,Palamara A,Loschiavo P.A randomized comparison between rotational and standart coronary angiography.Minerva Cardioangiol 2005;53:1-6.

37- Apselin P,Fransson SG,.Nephrotoxic effects in high risk patients undergoing angiography. N Eng J Med 2003;348;491.

38- Braunwauld E,Antman E,Beasley J.ACC/AHA 2002 guideline update for the manegament of patients with unstable angina.Am J Cardiol 2002;40:1366.

39- Bashore TM,et al.American College of Cardiology / Society for Cardiac Angiograhy and Interventions clinical expert consensus document on cardiac catheterization laboratory standarts.J Am Coll of Cardiol 2001;37:2170-2214.

40- Apselin P,Aubry P, Fransson SG et al.Nephrotoxicity in high risk patients study of iso-smolar and low osmolar non-ionic contrast media study investigators.N Eng J Med 2003; 348:551-553.

41- Shuslerr JM,Grayburn PA.CT imaging of the coronary arteries. Heart. 2005 Dec 30 (Epub ahead of print),

42- Scanion PJFaxon DP,Audet AM et al.ACC/AHA guidelines for coronary angiography.A report of American College of Cardiology /American Heart Association Task Force on practice guidelines(Committee on Coronary Angiography).Developed in collaboration with the Society for Cardiac Angiography and Interventions.J Am Coll Cardiol 1999;33:1756-824.

43- Leber AW,Knez A,Becker C et al.Non-invasive intravenous coronary angiography using electron beam tomography and multislice computed tomography.Heart 2002;38:633-9.

44- Amman P,Brunner LA Roche HP,Angehrn W.Procedural complications following diagnostic coronary angiography are related to the operator's experience and the cathater size.Cathater Cardiovasc Interven.2003;59:13.

45- Davidson CJ, Sheikh KH, Harrison JK, et al. Intravascular ultrasonography versus digital subtraction angiography: a human in vivo comparison of vessel size and morphology. J Am Coll Cardiol. 1990 Sep, 16:3, 633-6.

46- Mintz GS, Painter JA, Pichard AD, et al. Atherosclerosis in angiographically "normal" coronary artery reference segments: an intravascular ultrasound study with clinical correlations. J Am Coll Cardiol. 1995 Jun, 25:7, 1479-85.

47- Hermiller JB, Tenaglia AN, Kisslo KB, et al. In vivo validation of compensatory enlargement of atherosclerotic coronary arteries. Am J Cardiol. 1993 Mar 15;71(8):665-8.

48- Glagov S, Weisenberg E, Zarins CK, Stankunavicius R, Kolettis GJ. Compensatory enlargement of human atherosclerotic coronary arteries. N Engl J Med. 1987;316:1371-1375.

49- Tuzcu EM, De Franco AC, Goormastic M, et al. Dichotomous pattern of coronary atherosclerosis 1 to 9 years after transplantation: insight from systematic intravascular ultrasound imaging. J Am Coll Cardiol. 1996;27;832-838.

50- Mintz GS, Popma JJ, Pichard AD, et al. Patterns of calcification in coronary artery disease. A statistical analysis of intravascular ultrasound and coronary angiography in 1155 lesions. Circulation. 1995 Apr, 91:7, 1959-65.

51- Fitzgerald PJ; Ports TA; Yock PG. Contribution of localized calcium deposits to dissection after angioplasty. An observational study using intravascular ultrasound. Circulation. 1992 Jul, 86:1, 64-70.

52- de Jaegere P, Mudra H, Figulla H, et al. Intravascular ultrasound-guided optimized stent deployment. Immediate and 6 months clinical and angiographic results from the Multicenter Ultrasound Stenting in Coronaries Study (MUSIC Study). Eur Heart J. 1998 Aug, 19:8, 1214-23.

53- Hayase M, Oshima A, Cleman MW, et al. Relation between target vessel revascularization and minumum stent area by intravascular ultrasound (CRUISE Trial). J Am Coll Cardiol 1998;31:386a

54- Mudra, Henneke K-H, Zeiher AM, de Jaegere, di Mario C. Acute and preliminary follow-up results of the "OPTimization with ICUS to reduce stent restenosis" OPTICUS Trial. J Am Coll Cardiol. 1998;31(suppl):494A.

55- Mintz GS, Pichard AD, Kovach JA, et al. Impact of preintervention intravascular ultrasound imaging on transcatheter treatment strategies in coronary artery disease. Am J Cardiol. 1994 Mar, 73:7, 423-30.

56- Burns WB, Hermiller JB, Kisslo K, Culp S, Davidson CJ. Prognostic significance of left main coronary artery disease detected by intravascular ultrasound. J Invasive Cardiol. 1995 May;7(4):119-21.

57- Wolfhard U, Gorge G, Konorza T, et al. Intravascular ultrasound (IVUS) examination reverses therapeutic decision from percutaneous intervention to a surgical approach in patients with alteration of the left main stem. Thorac Cardiovasc Surg 1998;46(5):281-4

58- Moussa I, Di Mario C, Reimers B, Akiyama T, Tobis J, Colombo A. Subacute stent thrombosis in the era of intravascular ultrasound-guided coronary stenting without anticoagulation: frequency, predictors and clinical outcome. J Am Coll Cardiol. 1997 Jan, 29:1, 6-12.

59- Ziada KM, Kim MH, Potts W, et al. Predictors of Target Vessel Revascularization Following Coronary Stent Deployment. J Am Coll Cardiol. 1997;29:239a

60- The GUIDE Trial Investigators. IVUS-determined predictors of restenosis in PTCA and DCA: Circulation. 1994;90:4;2:I-23(113).

61- Fisher LD, Judkins MP, Lesperance J, et al. Reproducibility of coronary arteriographic reading in the coronary artery surgery study (CASS). Catheterization and Cardiovascular Diagnosis. 1982;8(6):565-75.

62- Hoffman R, Mintz GS, Pompa JJ, et al. Treatment of calcified coronary lesions with Palmaz-Schatz stents. An intravascular ultrasound study. Eur Heart J. 1998;19(8):1224-31.

63- Stone GW, Hodgson JM, St Goar FG, et al. Improved procedural results of coronary angioplasty with intravascular ultrasound-guided balloon sizing: the CLOUT Pilot Trial. Clinical Outcomes With Ultrasound Trial (CLOUT) Investigators. Circulation. 1997;95:2044-2052

64- Verstraete SFC, Plokker THW, Ernst S, Mast G, Bal Egbert, Suttorp MJ. Acute Occlusion of the Left Main Coronary Artery Following Intracoronary Ultrasound Examination. Cathet Cardiovasc Intervent. 1999;47:181-184.

65- di Mario C, Kovalenko O, Kobayashi Y, Forzani A, Eberle M, Colombo A. Facilitated Detection of an Edge Dissection after Stenting using the Chroma-Flow System. Intravascular Imaging. 1998 Vol 2 No:1;26-28.

66- Spears JR, Marais HJ, Serur J, et al. In vivo coronary angioscopy. J Am Coll Cardiol. 1983;1(15):1311-1314.

67- Sherman CT, Litvack F, Grundfest W, et al. Coronary angioscopy in patients with unstable angina pectoris. N Engl J Med. 1986;315:913-919

68- Uchida Y, Tomaru T, Nakamura F, Furuse A, Fujimori Y, Hasegawa K. percutaneous coronary angioscopy in patients with ischemic heart disease. Am Heart J. 1987; 14:1216-1222

69- Mizuno K, Miyamoto A, Satomura K, et al. Angioscopic coronary macromorphology in patients with acute coronary disorders. Lancet 1991; 337:809-812

70- Uchida Y, Hasegawa K, Kawamura K, Shibuya I. Angioscopic observation of the coronary luminal changes induced by percutaneous transluminal oronary angioplasty. Am Heart J 1989;117(4):769-776.

71- Konishi T, Inden M, Makano T. Clinical experience of percutaneous coronary angioscopy in cases with coronary artery disease. Angiology. 1989;40(1):18-23

72- Ramee SR, White CJ, Collins TJ, Mesa JE, Murgo JP. Percutaneous angioscopy during coronary angioplasty using a steerable microangioscope. J Am Coll Cardiol. 1991;17(1):100-105.

73- White CJ, Ramee SR, Collins TJ, Mesa JE, Murgo JP. Percutaneous angioscopy of saphenous vein coronary bypass grafts. J Am Coll Cardiol. 1993;21(5):1181-5.

74- Lincoff AM, Pompa JJ, Ellis SG, Hacker JA, Topol EJ. Abrupt vessel closure complicating coronary angioplasty: Clinical, angiographic, and therapeutic profile. J Am Coll Cardiol. 1992;19(5):926-935.

75- White CJ, Ramee SR, Collins TJ, Jain SP, Escobar A. Coronary angioscopy of abrupt occlusion after angioplasty. J Am Coll Cardiol 1995;25(7):1681-4.

76- Ofili EO, Labovitz AJ, Kern MJ. Coronary flow velocity dynamics in normal and diseased arteries. Am J Cardiol 1993;71:3D-9D

77- Wilson RF, Laughlin DE, Holida MD, Hartley CJ, Marcus ML, White CW. Transluminal subselective measurement of coronary blood flow velocity and vasodilator reserve in man. Circulation 1985;72:82-92.

78- White CW, Marcus ML, Wilson RF. Methods of measuring coronary flow in humans. Prog Cardiovasc Dis 1988;31:79-94

79- Ofili EO, Karim AM, Kern MJ, Deligönül U, Aguirre F, Serota H, Tatineni S. Simultaneous comparison of intracoronary spectral and zero-cross flow velocity measurements by Doppler angioplasty guidewire and catheter techniques. (Abstr.) J Am Coll Cardiol 1991;17:124A

80- Doucette JW, Corld PD, Payne HM, Flynn AE, Goto M, Nassi M, Segal J. Validation of a Doppler guidewire for intravascular measurement of coronary artery flow velocity. Circulation 1992;85:1899-1911

81- Strauer B. The significance of coronary reserve in clinical heart disease. J Am Coll Cardiol 1990;15:775-783

82- Heuser RR, Strumpf RK, Hardigan K. Use of the Doppler guidewire for intraluminal diagnosis to facilitate coronary intervention. Am Heart J 1993;126:213-218

83- Ofili EO, Labovitz AJ, St Vrain JA, Segal J, Aguirre F, Castello R, Kern MJ. Analysis of coronary blood flow dynamics in angiographically normal and stenosed arteries before and after endoluminal enlargement by angioplasty. J Am Coll Cardiol 1993;21:308-316

84- Mc Ginn A, White CW, Wilson RF. Interstudy variability of coronary flow reserve : Influence of heart rate, arterial pressure and ventricular preload. Circulation 1990;81:1319-1330

85- White CW. Clinical applications of Doppler coronary flow reserve measurements. Am J Cardiol 1993;71:10D-16D

86- Donohue TJ, Kern MJ, Aguirre FV, Bach RG, Wolford J, Bell CA. Assessing the hemodynamic significance of coronary artery stenoses : analysis of translesional pressure flow velocity relations in patients. J Am Coll Cardiol 1993;22:449-458

87- Cleary RM, Moore NB, DeBoe SF, Mancini GBJ. Sensitivity and reproducibility of the instantaneous hyperemic flow versus pressure slope index compared to coronary flow reserve for the assessment of stenosis severity. Am Heart J 1993;126:57-65

88- Mancini GBJ, Cleary RM, DeBoe SF, Moore NB, Gallagher KP. Instantaneous hyperemic flow versus pressure slope index. Microsphere validation of an alternative to measures of coronary reserve. Circulation 1991;84:862-870

89- Mancini GBJ, McGillem MJ, DeBoe SF, Gallagher KP. The diastolic hyperemic flow versus pressure relation. A new index of coronary stenosis severity and flow reserve. Circulation 1989;80:941-950

90- Serruys PW, Di Mario C, Meneveau N, de Jaegere P, Strikwerda S, de Feyter PJ, Emanuelsson H. Intracoronary pressure and flow velocity from sensor tip guide wires. A new methodological comprehensive approach for the assessment of coronary hemodynamics before and after interventions. Am J Cardiol 1993;71:41D-53D

91- Di Mario C, Krams R, Gil R, Serruys PW. Slope of the instantaneous hyperemic diastolic coronary flow velocity presure relation. A new index for assessment of the physiological significance of coronary stenoses in humans. Circulation 1994;90:1215-1224

92- Wilson RF, Marcus ML, White CW. Prediction of the physiologic significance of coronary arterial lesions by quantitative lesion geometry in patients with limited coronary artery disease. Circulation 1987;75:723-732

93- Lesser JR, Wilson RF, White CW. Physiologic assessment of coronary stenoses of intermediate severity can facilitate patient selection for coronary angioplasty. Coronary Arter Dis 1990;1:697-705

94- Kern MJ, Donohue TJ, Aguirre FV, Bach RG, Caracciolo EA, Wolford T, Mechem CJ, Flynn MS, Chaitman B. Clinical outcome of deferring angioplasty in patients with normal translesional pressure-flow velocity measurements. J Am Coll Cardiol 1995;25:178-187

95- Segal J, Kern MJ, Scott NA, King SB, Doucette JW, Heuser RR, Ofili EO, Siegel R. Alteration of phasic coronary artery flow velocity in humans during percutaneous coronary angioplasty. J Am Coll Cardiol 1992;20:276-286

96- Wilson RF, Johnson MJ, Marcus ML, Aylward PE, Shorton DJ, Collins S, White CW. The effect of coronary angioplasty on coronary flow reserve. Circulation 1988;76:873-885

97- Serruys PW, Di Mario C, Piek J, Schroeder E, Vrints C, Probst P, de Bruyne B, Hanet C, Fleck E, Haude M, Verna E, Voudris V, Geschwind H, Emanuelsson H, Mühlberger V, Danzi G, Peels HO, Ford AJ, Boersma E. Prognostic value of intracoronary flow velocity and diameter stenosis in assessing the short and long-term outcomes of coronary baloon angioplasty. The DEBATE Study (Doppler Endpoints Baloon Angiolasty Trial Europe). Circulation 1997;96:3369-3377

98- Kern MJ, Donohue TJ, Aguirre FV, Bach RG, Caracciolo EA, Ofili E, Labovitz AJ. Assessment of angiographically intermediate coronary artery stenoses using the Doppler flowire. Am J Cardiol 1993;71:26D-33D

99- Miller DD, Donohue TJ, Younis LT, Bach RG, Aguirre FV, Wittry MD, Goodgold HM, Chaitman BR, Kern MJ. Correlation of pharmacological Tc 99m-sestamibi myocardial perfusion imaging with poststenotic coronary flow reserve in patients with angiographically intermediate coronary stenoses. Circulation 1994;89:2150-2160

100- Joye JD, Schulman DS, Lasorda D, Farah T, Donohue BC, Reichek N. Intracoronary Doppler guide wire versus stress single-photan emission computed tomographic Thallium-201 imaging in assessment of intermediate coronary stenoses. J Am Coll Cardiol 1994;24:940-947

101- Heller LI, Cates C, Popma J, Deckelbaum LI, Joye JD, Dahlberg ST, Villegas BJ, Arnold A, Kipperman R, Grinstead WC, Balcom S, Ma Y, Cleman M, Steingard RM, Leppo JA. Intracoronary Doppler assessment of moderate coronary artery disease. Comparison with Tl-201 imaging and coronary angiography. Circulation 1997;96:484-490

102- Aueron FM, Gruentzig AR. Percutaneous transluminal coronary angioplasty. Indication and current status. Primary Cardiol 1984;10:97-107

103- Kern MJ, De Bruyne B, Pijls NHJ. From research to clinical practice: Current role of intracoronary physiologically based decision making in the cardiac catheterization laboratory. J Am Coll Cardiol 1997;30:613-20

104- Pijls NHJ, Bech GJW, De Bruyne B, Van Straten A. Clinical assessment of functional stenosis severity: Use of coronary pressure measurements for the decision to bypass a lesion. Ann Thorac Surg 1997;63:S6-11

105- Pijls NHJ, Van Son JAM, Kirkeeide RL, De Bruyne B, Gould KL. Experimental basis of determining maximum coronary myocardial and collateral blood flow by pressure measurements for assessing functional stenosis severity before and after PTCA. Circulation 1993;87:1354-1367

106- Van der Voort PH, Van Hagen E, Hendrix G, Van Gelder B, Bech JW, Pijls NHJ. Comparison of intravenous adenosine to intracoronary papaverine for calculation of pressure-derived fractional flow reserve. Cathet Cardiovasc Diagn 1996;39:120-125

107- Pijls NHJ, Van Gelder B, Van der Voort P, Peels K, Bracke FALE, Bonnier HJRM, El Gamal MIH. Fractional Flow Reserve. A Useful index to evaluate the influence of an epicardial coronary stenosis on myocardial blood flow. Circulation 1995;92:3183-3193

108- Pijls NHJ, Bech GJM, El Gamal MIH. Quantification of recruitable coronary collateral blood flow in conscious humans and its potential to predict future ischemic events. J Am Coll Cardiol 1995;25:1522-8

109- Fractional flow reserve in normal coronary arteries. In: Pijls NHJ, De Bruyne B, editors. Coronary Pressure. The Netherlands: Kluwer Academic Publishers, 1997:179-187

110- Pijls NHJ, De Bruyne B, Peels K, Van der Voort PH, Bonnier HJRM, Bartunek J, Koolen JJ. Measurement of fractional flow reserve to assess the functional severity of coronary artery stenoses. N Engl J Med 1996;334:1703-8

111- De Bruyne B, Bartunek J, Sys SU, Pijls NHJ, Heyndrickx GR, Wijns W. Simultaneous coronary pressure and flow velocity measurements in humans. Feasibility, reproducibility and hemodynamic dependence of coronary flow velocity reserve, hyperemic flow versus pressure slope index and fractional flow reserve. Circulation 1996;94:1842-1849

112- Bech GJW, Pijls NHJ, De Bruyne B, Peels KH, Michels HR, Bonnier HJRM, Koolen JJ. Usefulness of fractional flow reserve to predict clinical outcome after balloon angioplasty. Circulation 1999;99:883-888

113- Pijls NHJ, Bech GJW, De Bruyne B ve ark. Prognostic value of pressure-derived fractional flow reserve to predict restenosis after regular balloon angioplasty (abstract). Circulation 1997;96:I-649

114- Serruys PW, De Jaegere P, Kiemeneij F ve ark. A comparison of balloon expandable stent implantation with balloon angioplasty in patients with coronary artery disease. N Engl J Med 1994;331:489-495

115- Fischman DL, Leon MB, Baim DS ve ark. A randomized comparison of coronary stent placement and balloon angioplasty in the treatmnet of coronary artery disease. N Engl J Med 1994;331:496-501

116- Hanekamp CEE, Koolen JJ, Pijls NHJ, Michels HR, Bonnier HJRM. Comparison of quantitative coronary angiography, intravascular ultrasound and coronary pressure measurement to assess optimum stent deployment. Circulation 1999;99:1015-1021

117- Bech GJW, De Bruyne B, Bonnier HJRM, Bartunek J, Wijns W, Peels K, Hetndrickx GR, Koolen JJ, Pijls NHJ. Long-term follow-up after deferral of percutaneous transluminal coronary angioplasty of intermediate stenosis on the basis of coronary pressure measurement. J Am Coll Cardiol 1998;31:841-7

118- Pijls NHJ, De Bruyne B. Coronary pressure mesurement and fractional flow reserve. Heart 1998;80:539-542

119- Muller JE, Tofler GH, Stone PH. Circadian variation and triggers of onset of acute cardiovascular disease. Circulation. 1989;79(4):733-43.

120- Falk E. Plaque rupture with severe pre-existing stenosis precipitating coronary thrombosis. Characteristics of coronary atherosclerotic plaques underlying fatal occlusive thrombi. Br Heart J. 1983;50(2):127-34.

121- Davies MJ, Richardson PD, Woolf N, Katz DR, Mann J. Risk of thrombosis in human atherosclerotic plaques: role of extracellular lipid, macrophage, and smooth muscle cell content. Br Heart J. 1993;69(5):377-81.

122- Virmani R, Kolodgie FD, Burke AP, Farb A, Schwartz SM. Lessons from sudden coronary death: a comprehensive morphological classification scheme for atherosclerotic lesions. Arterioscler Thromb Vasc Biol. 2000;20(5):1262-75.

123- Komiyama N, Berry GJ, Kolz ML, Oshima A, Metz JA, Preuss P, Brisken AF, Pauliina Moore M, Yock PG, Fitzgerald PJ. Tissue characterization of atherosclerotic plaques by intravascular ultrasound radiofrequency signal analysis: an in vitro study of human coronary arteries. Am Heart J. 2000;140(4):565-74.

124- de Korte CL, Cespedes EI, van der Steen AF, Pasterkamp G, Bom N. Intravascular ultrasound elastography: assessment and imaging of elastic properties of diseased arteries and vulnerable plaque. Eur J Ultrasound. 1998 Aug;7(3):219-24.

125- de Korte CL, Pasterkamp G, van der Steen AF, Woutman HA, Bom N. Characterization of plaque components with intravascular ultrasound elastography in human femoral and coronary arteries in vitro. Circulation. 2000;102(6):617-23.

126- Brezinski ME, Tearney GJ, Bouma BE, Izatt JA, Hee MR, Swanson EA, Southern JF, Fujimoto JG. Optical coherence tomography for optical biopsy. Properties and demonstration of vascular pathology. Circulation. 1996;93(6):1206-13.

127- Tearney GJ, Brezinski ME, Boppart SA, Bouma BE, Weissman N, Southern JF, Swanson EA, Fujimoto JG. Images in cardiovascular medicine. Catheter-based optical imaging of a human coronary artery. Circulation. 1996;94(11):3013.

128- Jang IK, Bouma BE, Kang DH, Park SJ, Park SW, Seung KB, Choi KB, Shishkov M, Schlendorf K, Pomerantsev E, Houser SL, Aretz HT, Tearney GJ. Visualization of coronary atherosclerotic plaques in patients using optical coherence tomography: comparison with intravascular ultrasound. J Am Coll Cardiol. 2002;39(4):604-9.

129- Yabushita H, Bouma BE, Houser SL, Aretz HT, Jang IK, Schlendorf KH, Kauffman CR, Shishkov M, Kang DH, Halpern EF, Tearney GJ. Characterization of human atherosclerosis by optical coherence tomography. Circulation. 2002;106(13):1640-5.

130- Casscells W, Hathorn B, David M, Krabach T, Vaughn WK, McAllister HA, Bearman G, Willerson JT. Thermal detection of cellular infiltrates in living atherosclerotic plaques: possible implications for plaque rupture and thrombosis. Lancet. 1996;347(9013):1447-51.

131- Stefanadis C, Toutouzas K, Vavuranakis M, Tsiamis E, Tousoulis D, Panagiotakos DB, Vaina S, Pitsavos C, Toutouzas P. Statin treatment is associated with reduced thermal heterogeneity in human atherosclerotic plaques. Eur Heart J. 2002;23(21):1664-9.

132- Stefanadis C, Diamantopoulos L, Vlachopoulos C, Tsiamis E, Dernellis J, Toutouzas K, Stefanadi E, Toutouzas P. Thermal heterogeneity within human atherosclerotic coronary arteries detected in vivo: A new method of detection by application of a special thermography catheter. Circulation. 1999;99(15):1965-71.

133- Stefanadis C, Toutouzas K, Tsiamis E, Stratos C, Vavuranakis M, Kallikazaros I, Panagiotakos D, Toutouzas P. Increased local temperature in human coronary atherosclerotic plaques: an independent predictor of clinical outcome in patients undergoing a percutaneous coronary intervention. J Am Coll Cardiol. 2001;37(5):1277-83.

134- Brennan JF 3rd, Romer TJ, Lees RS, Tercyak AM, Kramer JR Jr, Feld MS. Determination of human coronary artery composition by Raman spectroscopy. Circulation. 1997;96(1):99-105.

135- Moreno PR, Lodder RA, Purushothaman KR, Charash WE, O'Connor WN, Muller JE. Detection of lipid pool, thin fibrous cap, and inflammatory cells in human aortic atherosclerotic plaques by near-infrared spectroscopy. Circulation. 2002 Feb 26;105(8):923-7.

136- Bosshart F, Utzinger U, Hess OM, Wyser J, Mueller A, Schneider J, Niederer P, Anliker M, Krayenbuehl HP. Fluorescence spectroscopy for identification of atherosclerotic tissue. Cardiovasc Res. 1992;26(6):620-5.

137- Romer TJ, Brennan JF 3rd, Fitzmaurice M, Feldstein ML, Deinum G, Myles JL, Kramer JR, Lees RS, Feld MS. Histopathology of human coronary atherosclerosis by quantifying its chemical composition with Raman spectroscopy. Circulation. 1998;97(9):878-85.

138- Romer TJ, Brennan JF 3rd, Puppels GJ, Zwinderman AH, van Duinen SG, van der Laarse A, van der Steen AF, Bom NA, Bruschke AV. Intravascular ultrasound combined with Raman spectroscopy to localize and quantify cholesterol and calcium salts in atherosclerotic coronary arteries. Arterioscler Thromb Vasc Biol. 2000;20(2):478-83.

139- Fayad ZA, Fuster V, Fallon JT, Jayasundera T, Worthley SG, Helft G, Aguinaldo JG, Badimon JJ, Sharma SK. Noninvasive in vivo human coronary artery lumen and wall imaging using black-blood magnetic resonance imaging. Circulation. 2000;102(5):506-10.

140- Correia LC, Atalar E, Kelemen MD, Ocali O, Hutchins GM, Fleg JL, Gerstenblith G, Zerhouni EA, Lima JA. Intravascular magnetic resonance imaging of aortic atherosclerotic plaque composition. Arterioscler Thromb Vasc Biol. 1997;17(12):3626-32.

141- Schmermund A, Mohlenkamp S, Erbel R.The latest on the calcium story. Am J Cardiol. 2002; 21:90 (10C):12L-14L.

142- Burke AP, Kolodgie FD, Farb A, Weber DK, Malcom GT, Smialek J, Virmani R. Healed plaque ruptures and sudden coronary death: evidence that subclinical rupture has a role in plaque progression. Circulation 2001;103:934-40.

143- Burke APKolodgie FD, Farb a, Weber D, Virmani R. Morphological predictors of arterial remodelling. Circulation 2002;105:297-303.

144- Schoenhagen P, Halliburton SS, Stillman AE, Kuzmiak SA, Nissen SE, Tuzcu EM, White RD. Noninvasive Imaging of Coronary Arteries: Current and Future Role of Multi–Detector Row CT. Radiology 2004; 232:7-17.

145- Agatston AS, Janowitz WR, Hildner FJ, Zusmer NR, Viamonte M, Detrano R. Quantification of coronary artery calcium using ultrafast computed tomography. J Am Coll Cardiol. 1990;15:827-832.

146- Schoenhagen P, Halliburton SS, Stillman AE, Kuzmiak SA, Nissen SE, Tuzcu EM, White RD. Noninvasive Imaging of Coronary Arteries: Current and Future Role of Multi–Detector Row CT. Radiology 2004; 232:7-17.

147- Becker CR. Estimation of cardiac event risk by MDCT. Eur Radiol Suppl 2005; 15(Suppl 2):B17-B22.

148- Wexler L, Brundage B, Crouse et al. Coronary artery calcification: pathophysiology, epidemiology, imaging methods, and clinical implications. A statement for health proffesionals from the American heart Association. Circulation 1996; 94: 1175-1192.

149- Rumberger JA, Simons DB, Fitzpatrick LA, Sheedy PF, Schwartz RS. Coronary Artery Calcium Area by Electron-Beam Computed Tomography and Coronary Atherosclerotic Plaque Area. A Histopathologic Correlative Study. Circulation. 1996:1;94:588.

150- Wayhs et al High coronary artery calcium scores pose an extremely elavated risk risk for hard events. J Am Coll Cardiol 2000;39: 225-230

151- Shaw LJ et al. Prognostic Value of Cardiac Risk Factors and Coronary Artery Calcium Screening for All-Cause Mortality Radiology 2003; 228:826-833.

152- Greenland P, et al.Coronary Artery Calcium Score Combined With Framingham Score for Risk Prediction in Asymptomatic Individuals. JAMA, 2004; 291: 210 - 215.

153- Herzog C, et al. Multidetector-row cardiac CT: diagnostic value of calcium scoring and CT coronary angiography in patients with symptomatic, but atypical, chest pain. Eur Radiol. 2004 ;14:169-77.

154- Erbel R. Dawn of a new era: Noninvasive coronary imaging. Hertz. 1996;21:75-77.

155- Nieman K,Cademartiri F, Lemos PA, Raaijmakers R, Pattynama PM, de Feyter PJ. Reliable noninvasive coronary angiography with fast submilimeter multislice spiral computed tomography. Circulation 2002;106:2051-54.

156- Cury RC, Ferencik M, Achenbach S, Pomerantsev E, Nieman K, Moselewski F, Abbara S, Jang IK, Brady TJ, Hoffmann U. Accuracy of 16-slice multi-detector CT to quantify the degree of coronary artery stenosis: Assessment of cross-sectional and longitudinal vessel reconstructions. Eur J Radiol. 2006 Jan 24;elektronik baskı, baskıda

157. Lebowitz E, Greene MV, Fairchild R et al. Thallium 201 for medical use. J Nucl Med 1975;16:151-55

158. Administration of Radioactive Substance Advisory Commitee. Notes for guidance on the clinical administration of radiopharmaceuticals and use of sealed radioactive sources. Didcot, UK:ARSAC Support Unıt, National Radiological Protection Board, 1998

159. Fleischmann KE, Hunink MG, Kuntz KM, Douglas PS. Exercise echocardiography or exercise SPECT imaging? A meta-analysis of diagnostic test performance.JAMA. 1998 Sep 9;280(10):913-20

160. Berman DS, Kiat H, Friedman JD, Wang FP, van Train K, Matzer L, Maddahi J, Germano G. Separate acquisition rest thallium-201/stress technetium-99m sestamibi dual-isotope myocardial perfusion single-photon emission computed tomography: a clinical validation study.J Am Coll Cardiol. 1993 Nov 1;22(5):1455-64

161. Kiat H, Van Train KF, Maddahi J, Corbett JR, Nichols K, McGhie AI, Akers MS, Friedman JD, Roy L, Berman DS.Development and prospective application of quantitative 2-day stress-rest Tc-99m methoxy isobutyl isonitrile SPECT for the diagnosis of coronary artery disease. Am Heart J. 1990 Dec;120(6 Pt 1):1255-66

162. Taillefer R, Depuey EG, Udelson JE et al. Comparative diagnostic accuracy of Tl-201 and Tc-99m sestamibi SPECT imaging (perfusion and ECG-gated SPECT) in detecting coronary artery disease in women.J Am Coll Cardiol. 1997 Jan;29(1):69-77

163. Kapur A, Latus KA, Davies G, Dhawan RT, Eastick S, Jarritt PH, Roussakis G, Young MC, Anagnostopoulos C, Bomanji J, Costa DC, Pennell DJ, Prvulovich EM, Ell PJ, Underwood SR. A comparison of three radionuclide myocardial perfusion tracers in clinical practice: the ROBUST study.Eur J Nucl Med Mol Imaging. 2002 Dec;29(12):1608-16

164. Iskandrian AS, Chae SC, Heo J, Stanberry CD, Wasserleben V, Cave V. Independent and incremental prognostic value of exercise single-photon emission computed tomographic (SPECT) thallium imaging in coronary artery disease.

165. Turgut B, Unlu M, Cengel A. Dobutamine stress tetrofosmin SPECT; evaluation of short rest-stress protocol and head to head comparison with MIBI in detection of coronary artery disease.Ann Nucl Med. 2005 Apr;19(2):115-22

166. Heller GV, Bateman TM, Johnson LL, Cullom SJ, Case JA, Galt JR, Garcia EV, Haddock K, Moutray KL, Poston C, Botvinick EH, Fish MB, Follansbee WP, Hayes S, Iskandrian AE, Mahmarian JJ, Vandecker W. Clinical value of attenuation correction in stress-only Tc-99m sestamibi SPECT imaging.J Nucl Cardiol. 2004 May-Jun;11(3):273-81.

167. Thomas GS, Miyamoto MI, Hachamovitch R, Shaw LJ et al. Technetium 99m sestamibi myocardial perfusion imaging predicts clinical outcome in the community outpatient setting. The Nuclear Utility in the Community (NUC) Study.J Am Coll Cardiol. 2004 Jan 21;43(2):213-23

168. Lette J, Lapointe J, Waters D, Cerino M, Picard M, Gagnon A. Transient left ventricular cavitary dilation during dipyridamole-thallium imaging as an indicator of severe coronary artery disease. Am J Cardiol 1990; 66: 1163-70

169. Emory Review course Atlanta 1994

170. DS Schulman, JM Lazar, G Ziady, DJ Grandis, AR Flores, and JE Orie Right ventricular thallium-201 kinetics in pulmonary hypertension: relation to right ventricular size and function J Nucl Med 1993 34: 1695-1700).

171. Hachamovitch R, Berman DS, Shaw LJ et al. Incremental prognostic value of myocardial perfusion single photon emission computed tomography for the prediction of cardiac death: differential stratification for risk of cardiac death and myocardial infarction. Circulation. 1998 Feb 17;97(6):535-43.

172. Klocke FJ, Baird MG, Lorell BH, Bateman TM, Messer JV, Berman DS, O'Gara PT, Carabello BA, Russell RO Jr, Cerqueira MD, St John Sutton MG, DeMaria AN, Udelson JE, Kennedy JW, Verani MS, Williams KA, Antman EM, Smith SC Jr, Alpert JS, Gregoratos G, Anderson JL, Hiratzka LF, Faxon DP, Hunt SA, Fuster V, Jacobs AK, Gibbons RJ, Russell RO; American College of Cardiology; American Heart Association; American Society for Nuclear Cardiology. ACC/AHA/ASNC guidelines for the clinical use of cardiac radionuclide imaging--executive summary: a report of the American College of Cardiology/American Heart Association Task Force on Practice Guidelines (ACC/AHA/ASNC Committee to Revise the 1995 Guidelines for the Clinical Use of Cardiac Radionuclide Imaging).J Am Coll Cardiol. 2003 Oct 1;42(7):1318-33.

173. Gibbons RS. American Society of Nuclear Cardiology project on myocardial perfusion imaging: measuring outcomes in response to emerging guidelines.J Nucl Cardiol. 1996 Sep-Oct;3(5):436-42.

174. Sharir T, Germano G, Kang X, Lewin HC, Miranda R, Cohen I, Agafitei RD, Friedman JD, Berman DS. Prediction of myocardial infarction versus cardiac death by gated myocardial perfusion SPECT: risk stratification by the amount of stress-induced ischemia and the poststress ejection fraction.J Nucl Med. 2001 Jun;42(6):831-7

175. Klein W et al. Cardiovascular disease at the turn of the millenium: focus on Europe. Eur Heart J 2001;3 (suppl):M2-M6

176. Cerqueira MD. Diagnostic testing strategies for coronary artery disease: special issues related to gender.Am J Cardiol. 1995 Apr 13;75(11):52D-60D.

177. Kang X, Berman DS, Lewin HC, Cohen I, Friedman JD, Germano G, Hachamovitch R, Shaw LJ. Incremental prognostic value of myocardial perfusion single photon emission computed tomography in patients with diabetes mellitus.Am Heart J. 1999 Dec;138(6 Pt 1):1025-32

178. Shaw LJ, Miller D. Noninvasive Coronary Risk Stratification of Elderly Patients.Am J Geriatr Cardiol. 1994 Jan;3(1):12-21, Steingart RM, Hodnett P, Musso J, Feuerman M. Exercise myocardial perfusion imaging in elderly patients.J Nucl Cardiol. 2002 Nov-Dec;9(6):573-80

179. Hilton TC, Shaw LJ, Chaitman BR, Stocke KS, Goodgold HM, Miller DD. Prognostic significance of exercise thallium-201 testing in patients aged greater than or equal to 70 years with known or suspected coronary artery disease. Am J Cardiol. 1992 Jan 1;69(1):45-50

180. Rabbat CG, Treleaven DJ, Russell JD, Ludwin D, Cook DJ. Prognostic value of myocardial perfusion studies in patients with end-stage renal disease assessed for kidney or kidney-pancreas transplantation: a meta-analysis.J Am Soc Nephrol. 2003 Feb;14(2):431-9

181. Eichstadt HW, Eskotter H, Hoffman I, Amthauer HW, Weidinger G. Improvement of myocardial perfusion by short-term fluvastatin therapy in coronary artery disease.Am J Cardiol. 1995 Jul 13;76(2):122A-125A. Mahmarian JJ, Fenimore NL, Marks GF, Francis MJ, Morales-Ballejo H, Verani MS, Pratt CM. Transdermal nitroglycerin patch therapy reduces the extent of exercise-induced myocardial ischemia: results of a double-blind, placebo-controlled trial using quantitative thallium-201 tomography. J Am Coll Cardiol. 1994 Jul;24(1):25-32

182. White CW, Wright CB, Doty DB, Hiratza LF, Eastham CL, Harrison DG, Marcus ML. Does visual interpretation of the coronary arteriogram predict the physiologic importance of a coronary stenosis?N Engl J Med. 1984 Mar 29;310(13):819-24

183. Cingi E, Temiz NH, Yildirim N, Timurkaynak T, Cengel A, Unlu M. Detection of stent restenosis in single vessel CAD: comparison of 201Tl and gated 99mTc-MIBI SPECT.Nucl Med Commun. 2004 May;25(5):479-86

184. Flotats A, Carrio I. Cardiac neurotransmission SPECT imaging. J Nucl Cardiol. 2004 Sep-Oct;11(5):587-602.

185. Sciagra R, Pellegri M, Pupi A et al. Prognostic implications of 99mc-sestamibi viability imaging and subsequent therapeutic strategy in patients with chronic CAD disease and left ventricular dysfunction. J Am Coll Cardiol 2000;36:739

186. Slart RH, Bax JJ, van Veldhuisen DJ, van der Wall EE, Dierckx RA, Jager PL. Imaging techniques in nuclear cardiology for the assessment of myocardial viability. Int J Cardiovasc Imaging. 2006 Feb;22(1):63-80

187. Gokgoz L, Gunaydin S, Unlu M. Decision-making for surgery in patients with end-stage coronary artery disease: the role of dual isotope myocardial perfusion SPECT after dobutamine infusion. Acta Cardiol. 1994;49(2):183-9

188. Schelbert HR.18F-deoxyglucose and the assessment of myocardial viability. Semin Nucl Med. 2002 Jan;32(1):60-9

189. Pagano D, Lewis ME, Townend JN, Davies P, Camici PG, Bonser RS. Coronary revascularisation for postischaemic heart failure: how myocardial viability affects survival.Heart. 1999 Dec;82(6):684-8.

190. Bax JJ, Van Der Wall EE, De Roos A, Poldermans D. In:Zaret BI, Beller GA editors. Clinical nuclear cardiology. State of the art and future directions. 3rd edn. Philadelphia:Mosby;2005, p535

191. Ünlü M. Kardiyolojide Pozitron Emisyon Tomografisi Uygulamaları T Klin J Cardiol 2003; 16(1): 50-58