Endoskopik Beyin Omurilik Sıvısı (BOS) - Rinore Onarımı - Klinik Deneyimlerimiz

Endoscopic Cerebral Spinal Fluid (CSF) - Rhinorrhea - Our Clinical Expreriences

Alper Dilci, Alper Ceylan, Yusuf Kızıl, Metin Yılmaz, Sabri Uslu, Fikret İleri

Gazi Üniversitesi Tıp Fakültesi Kulak Burun Boğaz Anabilim Dalı, Ankara, Türkiye

ÖZET

Amaç: Beyin Omurilik Sıvısı (BOS) Rinorenin endoskopik olarak onarımı konusundaki deneyimlerimizi ve önerilerizi paylaşmaktır.
Yöntem: Retrospektif olarak 2004 - 2014 yılları arasında Gazi Üniversitesi Kulak Burun Boğaz Kliniği'nde tedavi edilen 30 hastada BOS rinore nedeni, defektin yeri ve büyüklüğü, onarım şekli, rekürrensin araştırılmasıdır.
Bulgular: BOS Rinore nedeniyle endoskopik olarak opere edilen 30 hastanın 19 tanesi travmatik ve 11 tanesi non - travmatik nedenlere bağlıdır. İyatrojenik nedenlerle BOS rinore ile sonuçlanan 6 hastanın yarısı hipofiz cerrahisi sonucu oluşmuştur. Hastaların % 20 sinin başvuru öncesinde menenjit öyküsü mevcuttur. Defekt yeri en sık sfenoid sinüs, ethmoid çatı ve frontal recess bölgesindedir. Endoskopik onarım yapılan 3 hastada nüks görülmüştür.
Sonuç: BOS Rinore; endoskopik sinüs cerrahisi, endoskopik intrakraniyel işlemler ve ön kafa tabanı cerrahisinin sıklaşması sonrası KBB hekimleri tarafından sıkla karşılaşılan bir durum olmaya başlamıştır.Uygun tanı metotları ve endoskopik yaklaşımlarla başarılı sonuçlara ulaşılabilmektedir.

Anahtar Sözcükler: BOS rinore, endoskopik, rekürrens

Geliş Tarihi: 06.08.2014 **Kabul Tarihi:** 20.05.2015

ABSTRACT

Objective: We shared our experience of endoscopic repair of cerebrospinal fluid (CSF) rhinorrhea.
Methods A retrospective study of 30 patients with CSF rhinorrhea managed endoscopically from 2004 - 2014 in ENT Department of Gazi University. The cause of CSF rhinorrhea, localization and size of the defect, repairstyle, recurrence have been investigated.
Results: Etiologically, 19 patients are traumatic and 11 patients are non traumatic. Six patients are caused by iatrogenically and half of them are caused by hypophysectomy. 20 % of patients have a history of meningitis before admission to our clinic. Sphenoid sinus, ethmoid roof and frontal recess are the most seen regions of the defects. There was recurrence in 3 patients endoscopically managed.
Conclusion: Because of the advance of endoscopic sinus surgery, endoscopic intracranial procedures and anterior skull base surgery; CSF Rhinorrhea could come across frequently by ENT surgeons. Successful results could be obtained by appropriate management and endoscopic techniques.

Key Words: CSF rhinorrhea, endoscopic, recurrence

Received: 08.06.2014 **Accepted:** 05.20.2015

GİRİŞ

Beyin - omurilik sıvısı (BOS) rinore, paranazal sinüslerin mukozalı boşlukları ile BOS içeren subaraknoid boşluğun direk temasını içeren bir klinik durumdur. Kafa tabanında yer alan bu defekt aracılığıyla menenjit, intrakraniyel infeksiyonlar, pnömosefali ve bunlara bağlı olarak gelişen serebral bası gibi önemli morbiditeler yaratabilir(1). BOS rinore, tanım olarak basit bir klinik anitite olarak görünse de tanısı ve defektin lokalizasyonunu saptamak güçtür; tedavisi kulak burun boğaz hekimlerince zorlanılan bir durumdur. Tarihsel olarak eksternal yaklaşımlar ile rekonstrüksiyonlar yapılmış olsa da günümüzde çoğu defekt endoskopik yöntemlerle minimal invazif olarak tedavi edilebilmektedir(2).

Literatür incelendiği zaman BOS rinorelerin büyük bir kısmının travmatik nedenlere bağlı olduğu tespit edilmiştir. Travmatik nedenlerin büyük bir kısmı kazalar ve iatrojenik nedenlerden (FESS, maksillektomi gibi) oluşmaktadır(3). BOS rinore kliniği temel olarak tek taraflı, tuzlu, hafif metalik tatta ve şeffaf bir rinore şeklindedir ve hastaların anamnezinde muhtemel etiyolojik faktörler bulunmaktadır. BOS rinore tanısı; β-2 transferrin molekülünün rinore materyalinde saptanmasıyla ve sisternogram, radyonüklid sisternografi, BT veya MR sisternografi gibi radyolojik tetkiklerin desteğiyle konulur(4).

Günümüzde endoskopik yolla kafa tabanında defektin onarılması oldukça etkili, güvenilir bir yöntemdir. Ancak defektin lokalizasyonunun saptanması, defektin onarımı için kullanılan rekonstrüksiyon tekniği ve rekürrens görülme ihtimali klinisyen için zorluk teşkil etmektedir (5). Bu çalışmanın amacı son 10 yıl içerisindeki endoskopik BOS rinore cerrahisi deneyimlerimizi retrospektif olarak paylaşmak; bu klinik durumun tanısı ve tedavisi konusundaki karşılaşılan zorlukları, klinik önerilerimizi ve tecrübelerimizi ortaya koymaktır.

OLGU SUNUMU

Bu çalışmada, 2004- 2014 yılları arasında Gazi Üniversitesi Kulak Burun Boğaz Hastalıkları Bölümü'ne BOS rinore tanısı ile başvuran 30 hasta başvuru şikayetleri, kaçak bölgesi, yapılan operasyon ve rekonstrüksiyon tekniği ile nüks açısından değerlendirilmiştir. BOS rinore tanısı nazal sekresyonda molüküler düzeyde yapılan β-2 transferrin çalışması ile konfirme edilerek konulmuştur. Hastalar cerrahi öncesinde BT veya MR sisternografi ile değerlendirilmiş ve defektin yeri tahmin edilmeye çalışılmıştır.

Yazışma Adresi / Address for Correspondence: Dr. Alper Dilci, Gazi Üniversitesi Tıp Fakültesi Kulak Burun Boğaz Anabilim Dalı, Beşevler, Ankara, Turkey E-posta: alperdilci@yahoo.
©Telif Hakkı 2015 Gazi Üniversitesi Tıp Fakültesi - Makale metnine http://medicaljournal.gazi.edu.tr/ web adresinden ulaşılabilir.
©Copyright 2015 by Gazi University Medical Faculty - Available on-line at web site http://medicaljournal.gazi.edu.tr/
doi:http://dx.doi.org/10.12996/gmj.2015.57

Ayrıca % 10'luk floroseinin yaklaşık 0,1 ml si 10 ml SF ile dilüe edilerek operasyonun öncesinde intratekal olarak uygulanmıştır. İntratekal floresein uygulaması sonucu görülme olasılığı olan nörolojik komplikasyonlar nedeniyle mutlaka dilüsyon yapılmış ve işlem beyin cerrahisi ekibiyle birlikte gerçekleştirilmiştir. Endoskopik operasyon sırasında florosein için uygun filtre kullanılmış ve defektin yeri bulunarak rekonstrükte edilmiştir(Resim 1,2).

Resim 1 : Sfenoid sinüs duvarındaki defekt ve BOS göllenmesi

Resim 2 : Sfenoid sinüs duvarındaki defektten intretekal verilmiş olan florosein akışı ile defektin yerinin tespiti

BULGULAR

BOS rinore nedeniyle endoskopik olarak opere edilen 30 hastanın % 70 kadarı kadındır. Hastaların 11 tanesi (%36) non-travmatik nedenlere bağlı olarak BOS rinoresi gelişmiştir. Non-travmatik BOS rinore sahip 11 hastanın sadece 1 tanesi erkektir ve o da 11 yaşında bir idiopatik intrakraniyel hidrosefaliye sahip bir çocuktur. Dokuz erkek hastanın 8 tanesi travmatik veya iatrojenik nedenlerle BOS rinore problemiyle karşılaşmış hastalardır (Tablo 1). İatrojenik nedenlerle BOS rinore gelişen 6 hastadan 3 tanesi daha önceden hipofiz operasyonu geçirmişken 1 tanesi total maksillektomi sonrasında oluşmuştur. Bir hasta nazal ensafalosel nedeniyle operasyon sırasında, 1 hasta da invazif fungal sinüzit nedeniyle opere edilirken BOS rinore gelişmiş ve eş zamanlı onarılmıştır(Resim 3,4). Altı hastanın (%20) kliniğimize başvuru öncesinde menenjit öyküsü mevcuttur.

Tablo 1: BOS Rinore Etiyolojik Nedenleri

BOS Rinore Etiyolojisi	
Travmatik Nedenler (19 hasta)	**Non - Travmatik Nedenler (11 hasta)**
Çevresel travma (düşme, trafik kazası, kafa travması ...)	Spontan BOS Rinore
İyatrojenik nedenler (cerrahi)	Empty Sella Sendromu
Fungal Sinüzit	İdiopatik İntrakraniyal Hipertansiyon
Malignite	
Konjenital anomaliler (Nazal ensefalosel, meningomyelosel...)	

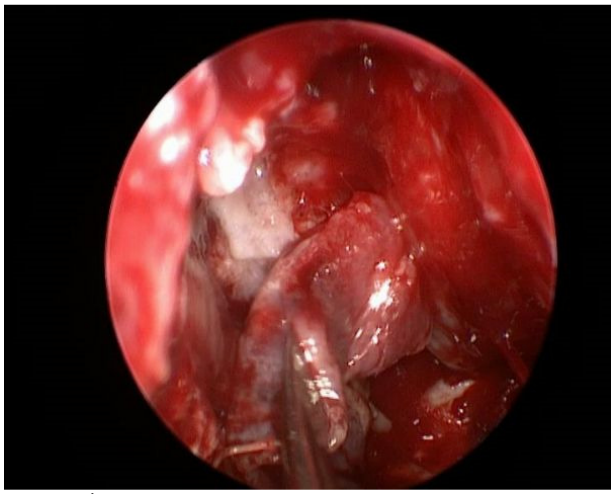

Resim 3 : İnvazif fungal sinüzit sırasında oluşan kafa tabanı defektinin septum mukoza flebiyle onarımı

Resim 4 : İnvazif fungal sinüzit sırasında oluşan kafa tabanı defektinin onarımı sonrası overlay spongostan ve doku yapıştırıcı ile desteklenmesi

Endoskopik BOS rinore operasyonu, deneyim ve ustalık gerektirmekle beraber operasyon süresi olarak diğer endoskopik nazal ve paranazal cerrahilere göre büyük farklılıklar getirmemektedir. Diğer endoskopik rinolojik girişimlere benzer olarak, endoskopik BOS rinore cerrahisi ortalama 90 - 120 dk arasında sürmektedir. Bizim çalışmamızda; defektin yerinin tespiti ve büyüklüğüne göre süre değişmekle beraber cerrahi prosedür en kısa 60 dk ve en uzun da 200 dk içerisinde sonuçlanmıştır. Defektin yeri ve büyüklüğü, cerrahın bu konudaki yeteneği, peroperatif hazırlıklar ve kullanılan ekipmanların durumu da operasyon süresini etkileyen diğer faktörlerdendir. Konservatif eksternal cerrahiler ise endoskopik yaklaşıma göre hem daha uzun sürmekte hem de daha fazla komplikasyon riski taşımaktadır.

Endoskopik olarak defekt yerleri incelendiğinde en sık görülen yerlerin sfenoid sinüs (8 hasta, %26), ethmoid çatı (10 hasta, %33) ve frontal recess (8 hasta, %26) olduğu saptanmıştır (Şekil 1). İntratekal verilmiş olan dilue florosein; endoskopik flurosein filtresi ile konfirme edilmiş; BOS kaçağı ile defektin büyüklüğü ve şekli intraoperatif görülmüştür. BOS rinore onarımı için operasyon sırasında defektin yeri ve lokalizasyonu genişliğine göre karar verilmiştir.

Hastaların yaklaşık % 46 kadarı (14 hasta) pediküllü mukoza içeren konkal flep ile onarılırken geriye kalanı ise serbest alt konka, septal, unsinat veya kemik spikül içeren greftler ile onarılmıştır. Serbest greftler ile onarım yapılırken çok tabakalı bir onarım yapılmıştır. Rekonstrüksiyonlar doku yapıştırıcısı ve hemostatik oksidize selüloz polimer ile tamamlanmış ve kavite en son tamponlanmıştır.

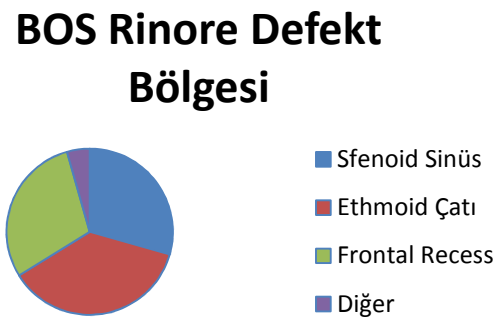

Şekil 1: BOS Rinore defekt bölgeleri

Post operatif izlemde hastalar baş elevasyonu, düşük arteryel basınç ve laksatifler ile beraber takip edilmiş ve valsalva yapmalarından kaçınmaları sağlanmıştır. Böylelikle erken dönemde intrakraniyal basıncın düşük olması elde edilmeye çalışılmıştır. Hastalar operasyon sonrası ortalama 2 yıl kadar takip edilmiştir ve 3 hastada endoskopik onarıma rağmen nüks görülmüştür. Bu hastalardan 1 tanesi frontal reses bölgesindeki defekti ilk başta orta konka flebi ile onarılan, nüks sonrası septum mukoza ve kartilajı ile beraber tekrar onarılan bir hastadır. Diğer 2 hasta ise kemik spikül ile defekt onarımı yapılmış ve üzeri mukoza ile desteklenmiş hastalardır. Nüks sonrası konkal flep ile defektler onarılmıştır. Nüks görülen hastalarda rinore şikayetleri ameliyat sonrasındaki ilk 6 ay içerisinde yeniden gelişmiştir ve herhangi bir ek morbidite gelişmeden tekrar opere edilmişlerdir. İkinci cerrahi sonrası takiplerin herhangi bir sıkıntı yaşanmamış ve rinore görülmemiştir.

TARTIŞMA

Literatüre benzer olarak bizim serimizde de travmatik nedenlere bağlı olarak gözlenen BOS rinore daha sık olarak gözlenmiştir(6). Travma grubunda yer alan hastaların daha çoğu genç erişkindir ve spontan BOS rinore grubundaki hastalar ise orta yaşı geçen kadın hastalardan oluşmaktadır. Spontan BOS rinore grubundaki hastaların büyük çoğunluğu orta yaş obez kadın hastalardan oluşmaktadır ve intrakraniyal basınçları artmış olarak değerlendirilmiştir. Spontan BOS rinorelerde defekt yeri sıklıklara ethmoid çatıyken diğer vakalarda sfenoid sinüsün laterali ve frontal resesste defekt saptanmıştır ve bu bölgeler literatürle uyumlu olarak en sık karşılaşılan defekt bölgeleridir(7).

Allerjik veya kronik rinosinüzite sahip tek taraflı şeffaf rinoreye sahip hastalar klinik pratikte her zaman şüpheye düşürebilmektedir. Bu nedenle BOS rinore tanısında β-2 transferrinin önemli bir yeri vardır ve sekresyonun kimyasal kompozisyonuna göre bizi BOS kaçağına yönlendirmektedir(6). Preoperatif olarak BOS rinore onarımı yapılmadan önce β-2 transferrin çalışılmıştır ve çalışmaya dahil edilen hastaların hepsinde nazal sekresyonlarında β-2 transferrin pozitifliği mevcuttur. MR ve BT ile operasyon öncesi defekt bölgeleri saptanmaya çalışılmıştır. Özellikle travmatik vakalarda BT'nin önemi ve BOS akım MR'ı ile defekt yeri tahmin edilmeye çalışılsa da görüntüleme yöntemleri intratekal flurosein kullanımı kadar yeterli değildir. Bütün endoskopik onarımlarda intratekal flurosein kullanılmış ve defekt yeri saptanmış herhangi bir advers reaksiyonla karşılaşılmamıştır.

BOS rinore onarımında tedavi seçenekleri yıllar içerisinde eksternal konservatif onarımlardan endoskopik onarımlara doğru kaymıştır.Travmanın eşlik ettiği geniş kafa tabanı defektleri olan hastalarda eksternal veya kombine yaklaşımlar daha uygun görülmektedir. Ancak, geri kalan birçok durumda endoskopik onarımların hem minimal invazif oluşu hem de başarı yüzdesinin yüksekliği nedeniyle tercih edilmesi önerilmektedir(8). Endoskopik BOS rinore onarımlarının başarısını değerlendiren bir meta analizde ilk cerrahide başarı olasılığı % 90 dan % 97'ye kadar yükselmektedir(3). Bizim çalışmamızda da 3 hastada cerrahi başarısızlık görülmüştür (% 10). Literatürde Castelnuovo ve ark.nın yapmış olduğu 286 hastalık seride de 28 vakada endoskopik cerrahi sonrası başarı sağlanamamıştır ve bizim çalışmamızla benzer orandadır (9). Serimizde belirtmiş olduğumuz nüks vakalar tekrar incelendiği zaman uygunsuz teknikten kaynaklandığı düşünülmektedir.

BOS rinore şikayetinin ilk cerrahi sonrası 6 ay içerisinde tekrarlaması ve yapılan ikinci cerrahi sonrası başarıya ulaşılması da bunu düşündürmektedir.

Endoskopik onarımın başarısızlığı birçok faktöre bağlıdır. Spontan BOS rinore, artmış vücut kitle indeksi, sfenoid sinüsün laterali gibi ulaşılması zor olan defektler ve büyük kafa tabanı defektleri olan hastalarda endoskopik cerrahide başarısızlıkla karşılaşılabilir(10). Nüks ile karşılaştığımız hastaların biri spontan bos rinore nedeniyle opere edilen obez bir hastadır. Defekt bölgeleri incelendiğinde ise 3 hastanın da frontal recess de yer alan defektler onarılmasına rağmen başarıya ulaşılamamıştır. Bu nedenle ulaşılması zor olan defektlerde hem tanı hem tedavi sürecinde uygun yönteme karar verilmeli, uygun olmayan vakalar için endoskopik yöntemler konusunda ısrarcı olunmamalıdır. İntraoperatif olarak da defektin tam olarak kapatıldığından emin olunmalı, BOS basıncı düşük olarak çalışılmalı ve postoperatif dönemde de bu şekilde takip edilmelidir(8). Artmış intrakraniyel basınç; cerrahi başarısızlık nedenlerinin başında gelmektedir bu nedenle BOS basıncını düşürmek için peroperatif ve postoperatif lumbal drenaj, laksatifler, baş elevasyonunun uygulanmasının nüksleri azaltacağını düşünmekteyiz.

Defekti onarmak için kullanılan dokunun tipinin başarıyı etkilemediği birçok çalışmada belirtilmektedir. Zira bizim serimizde de fasya, kartilaj, perikondrium, kemik spikül ve pediküllü flepler gibi birçok farklı teknik kullanılmıştır. Pediküllü flepler beslenmesinin daha iyi olması nedeniyle avantajlıyken serbest greftler nazal fonksiyonları koruyarak defektin onarılma imkanını sunar. Genellikle büyük defektlerde pediküllü flepler önerilmekle beraber diğer kullanılan serbest greftlerin de defekti tam olarak kapattıktan sonra başarılı olduğu görülmüştür. Serbest olarak kullanılan greftlerin çok katlı olarak kullanılması fasya, perikondrium, kartilaj ve mukoza gibi birçok dokunun beraber kullanılmasına olanak tanımaktadır.

SONUÇ

BOS rinore sık karşılaşılmasa ve çoğu durumda konservatif olarak izlenip tedavi edilse de kulak burun boğaz hekimleri tarafından başarılı bir şekilde müdahale edilmesi gereken bir durumdur. Özellikle endoskopik sinüs cerrahisi, endoskopik intrakraniyel işlemler ve ön kafa tabanı cerrahisinin sıklaşması bu durumla karşılaşılmasını arttırmıştır. Ayrıca, çeşitli vakalarda kulak burun boğaz hekimi böyle bir komplikasyonla kendisi de intraoperatif karşılaşabilmektedir. Bu nedenle BOS rinore onarımının komplikasyonsuz ve rekürrense yol açmadan tedavi edilebilmesi önemlidir. BOS rinore tanısı; hastanın semptomlarından yola çıkılarak nazal sekresyonda β-2 transferrin pozitifliğinin görülmesi ve görüntüleme yöntemlerinin yardımıyla konulmalıdır. Ameliyat öncesinde intratekal dilue florosein kullanılmalı ve defekt saptandıktan sonra uygun bir cerrahi ile kapatılmalıdır. Hem ameliyat sırasında hem de ameliyat sonrasında intrakraniyel basıncın düşük olarak izlenmesi nüksü engelleyici bir önlemdir.

Çıkar Çatışması
Yazarlar herhangi bir çıkar çatışması bildirmemişlerdir.

KAYNAKLAR

1. Zapalac JS, Marple BF, Schwade ND. Skull base cerebrospinal fluid fistulas: a comprehensive diagnostic algorithm.Otolaryngol Head Neck Surg.2002;126:669-76.
2. Zweig JL, Carrau RL, Celin SE,et al.Endosccopic repair of cerebrospinal fluid leaks to the sinonasal tract: predictors of success.Otolaryngol Head Neck Surg.2000;123:195-201.
3. Hegazy HM,Carrau RL, Snyderman CH,et al.Transnasal endoscopic repair of cerebrospinal fluid rhinorrhea: ameta -analysis. Laryngoscope.2000; 110:1166-72.
4. Nandapalan V, Watson ID, Swift AC. Beta-2-transferrin and cerebrospinal fluid rhinorrhoea. Clin Otolaryngol.1996;21:259-64.
5. Giovannetti F, Ruggeri A, Buonaccorsi S, Pichierri A, Valentini V. Endoscopic endonasal approaches for cerebrospinal fluid leaks repair. J Craniofac Surg. 2013;24:548-53.
6. Banks CA, Palmer JN, Chiu AG, O'Malley BW Jr, Woodworth BA, Kennedy DW. Endoscopic closure of CSF rhinorrhea: 193 cases over 21 years. Otolaaryngol Head Neck Surg 2009;140:826-33.
7. Psaltis AJ, Schlosser RJ, Banks CA, Yawn J, Soler ZM. A systematic review of the endoscopic repair of cerebrospinal fluid leaks. Otolaryngol Head Neck Surg 2012;147:196-203.
8. Mirza S, Thaper A, McClelland L, Jones S. Sinonasal cerebrospinal fluid leaks: management of 97 patients over 10 years. Laryngoscope. 2005; 115:1774-7.
9. Castelnuovo P, Mauri S, Locatelli D, et al. Endoscopic repair of Cerebrospinal Fluid Rhinorrhoea: Learning from our failures. Am J Rhinol 2001;15:333-42.
10. Lindstrom DR, Toohill RJ, Loehrl TA, Smith TL. Management of cerebrospinal fluid rhinorrhoea: the Medical College of Wisconsin experience. Laryngoscope 2004; 114:669-74.