Forbes J Med 2021;2(2):116-122
doi: 10.5222/forbes.2021.51523

Olgu Sunumu / Case Report

Rahim İçi Araç Varlığında Gözlenen İntersitisyel Gebelikte Laparoskopik Yönetim

Laparoscopic Management in Interstitial Pregnancy Observed with an Intrauterine Device

Erkan Çağlıyan, Samican Özmen, Ayşegül Yılmaz, Süreyya Sarıdaş Demir

Cite as: Çağlıyan E, Özmen S, Yılmaz A, Sarıdaş Demir S. Rahim içi araç varlığında gözlenen intersitisyel gebelikte laparoskopik yönetim. Forbes J Med. 2021;2(2):116-122.

ÖZ

İntersitisyel gebelik fallop tüpünün intersitisyel kısmında yer alır ve ender görülen bir ektopik gebelik türüdür. İntersitisyel gebelikler tüm ektopik gebelikler içinde %2-4 oranında gözlenirler. Gebeliğin daha geç dönemlerine kadar asemptomatik kalabilirler ve rüptüre olmaları durumunda masif kanama ve hipovolemik şoka neden olurlar. Bu yüzden mortalite ve morbidite oranları yüksektir. Rahim içi araç ile birlikte gözlenen ektopik gebelikler içerisinde intersitisyel gebelik oranlarının düşük olduğu çalışmalarda gösterilmiştir. Ender görülen bir patoloji olması nedeniyle günümüzde intersitisyel gebeliklerde uygun tedavi yaklaşımı üzerinde bir görüş birliği sağlanamamıştır. Bu olgu sunumunda, gebeliğin erken döneminde kliniğimize başvuran ve tetkikleri sonrasında fetal kardiyak aktivite izlenmeyen bir intersitisyel gebelik olgusunda tanı, takip ve tedavi yaklaşımları literatür eşliğinde sunulmuştur.

Anahtar kelimeler: Ektopik gebelik, laparoskopi, intersitisyel gebelik, rahim içi araç

ABSTRACT

Interstitial pregnancy is located in the interstitial part of the fallopian tube and is a rare type of ectopic pregnancy. Interstitial pregnancies are observed in 2-4% of all ectopic pregnancies. They may remain asymptomatic until later in pregnancy and cause massive bleeding and hypovolemic shock if ruptured. Therefore, mortality and morbidity rates are high. Studies have shown that the rates of interstitial pregnancy are low among ectopic pregnancies observed with an intrauterine device. Since it is a rare pathology, there is no consensus on the optimal treatment approach in interstitial pregnancies. In this case report, we present an interstitial pregnancy case with no fetal cardiac activity who applied to our clinic in the early period of pregnancy. The diagnosis, follow up and treatment are presented with the review of the literature.

Keywords: ectopic pregnancy, laparoscopy, interstitial pregnancy, intrauterine device

Received/Geliş: 15.01.2021
Accepted/Kabul: 03.02.2021
Publication online: 13.08.2021

Samican Özmen
Dokuz Eylül Üniversitesi Tıp Fakültesi,
Kadın Hastalıkları ve Doğum
Anabilim Dalı, İzmir - Türkiye
samicanozmen@hotmail.com
ORCID: 0000-0001-6050-4110

E. Çağlıyan 0000-0001-6864-6551
A. Yılmaz 0000-0002-1297-0720
S. Sarıdaş Demir 0000-0002-4051-3703
Dokuz Eylül Üniversitesi Tıp Fakültesi,
Kadın Hastalıkları ve Doğum
Anabilim Dalı, İzmir - Türkiye

© Telif hakkı Forbes Tıp Dergisi. Logos Tıp Yayıncılık tarafından yayınlanmaktadır.
Bu dergide yayınlanan bütün makaleler Creative Commons 4.0 Uluslararası Lisansı (CC-BY) ile lisanslanmıştır.
© Copyright Forbes Journal of Medicine. This journal published by Logos Medical Publishing.
Licenced by Creative Commons Attribution 4.0 International (CC BY)

GİRİŞ

İntersitisyel gebelikler, ektopik gebeliklerin yaklaşık %2-4'ünü oluşturan ve tanıdaki zorluklar nedeniyle mortalite oranları yüksek ektopik gebeliklerdir. Klinisyenler genellikle kornual gebelik ve intersitisyel gebelik tanımlarını birlikte kullansa da iki klinik durum arasında farklılıklar mevcuttur. Kornual gebelik terimi bikornuat uterusların bir hornuna, unikornuat uterusların rudimenter hornuna veya septat uterusların lateral yarılarından birine yerleşmiş gebelikler olarak tanımlanmaktayken[1], intersitisyel gebeliklerde implantasyon fallop tüpünün uterusun muskuler tabakası içinde yer alan intersitisyel bölgesinde olmaktadır.[2]

Geçirilmiş pelvik enfeksiyon, pelvik cerrahi öyküsü, tümörler, uterin anomaliler ve in vitro fertilizasyon intersitisyel gebelik riskini artıran durumlardır[1]. İpsilateral salpenjektomi intersitisyel gebeliğe özgü bir risk artırıcı faktördür[3]. Rahim içi araç kullanımının ise intersitisyel gebeliğe karşı koruyucu olduğuna dair çalışmalar vardır[4].

İmplantasyon bölgesi ve gebelik kesesinin uterin duvara olan invazyonu nedeniyle intersitisyel gebeliklerin tanısında zorluk yaşanmaktadır. Bunun yanında, ektopik gebeliğin klasik triadı olan abdominal ağrı, amenore ve vajinal kanama semptomları intersitisyel gebelik olgularının yalnız %40'ında görülmektedir[5]. Tanıda yineleyen β-hCG ölçümleri ile ultrasonografinin kombinasyonu kullanılmaktadır. Uterin kavite içerisinde gebeliğin gözlenmemesi, eksentrik yerleşimli ve uterin kavitenin lateral duvarından en az 1 cm uzaklıkta gözlenen gestasyonel kese ve bunu çevreleyen ince (<5 mm) myometrium tabakası tanı kriterlerindendir[6]. Bununla birlikte, endometrial kaviteden başlayan, doğruca kornual bölgeye uzanan ve intersitisyel gebelik kesesinin sınırına dayanan endometrial kaviteye ait çizgi olarak tanımlanan "interstitial line" da tanıda yardımcı olabilmektedir[7]. İntersitisyel gebeliği intrauterin gebelikten ayırmada ultrasonografinin yetersiz kaldığı olgularda 3D ultrasonografi ve manyetik rezonans görüntüleme ayırıcı tanıda yararlı olabilir[8,9]. Bu iki yöntem, özellikle fetal kalp atımı izlenen ve gebeliğin devamı arzulanan durumlarda değerlidir.

İntersitisyel gebelikte histerektomi veya kornual rezeksiyon geçmişte birinci basamak tedavi olarak kabul edilmekteydi[10]. Bununla birlikte, günümüzde intersitisyel gebelik tanısının daha erken gebelik haftalarında konması hastalarda uterusu korumaya yönelik konservatif tedavi yaklaşımlarının uygulanmasına yol açmaktadır. Bu yöntemler arasında laparoskopi ile kornuostomi gibi minimal invaziv cerrahi yöntemler olduğu gibi[11] asemptomatik olgularda metotreksat gibi medikal yöntemler de kullanılabilir[12].

Bu olgu sunumunda, rüptüre olmamış intersitisyel gebelik saptanan, laparoskopik halka sütürü yerleştirilmesinin ardından kornuostomi ile başarılı bir şekilde tedavi edilen olgu sunulmuştur.

OLGU

Otuz dokuz yaşında olan hasta iki aydır devam eden irregüler vajinal kanama yakınması ile kliniğimize başvurdu. Başvuru sırasında β-hCG seviyesi 3244 mIU/mL olarak saptandı. Öyküsünden hastanın üçüncü gebeliği olduğu, daha önce sezaryen ile iki sağlıklı doğum öyküsü olduğu öğrenildi. Hastanın PID ve ektopik gebelik öyküsü yoktu. Transvajinal ultrasonografide intrauterin kavitede rahim içi araca (RİA) ait ekojenite gözlendi. Kavite içerisinde gebelik kesesi izlenmedi. Ultrasonografinin devamında sol istmik bölgede, çevresinde çok ince bir myometrium dokusu bulunan, etrafında vaskülarite artışı olan 3,87x4,11 cm boyutunda gestasyonel sac ve 7 hafta 2 gün ile uyumlu kardiyak aktivitesi olmayan fetüs izlendi (Resim 1). Daha sonra yapılan 3D ultrasonografi

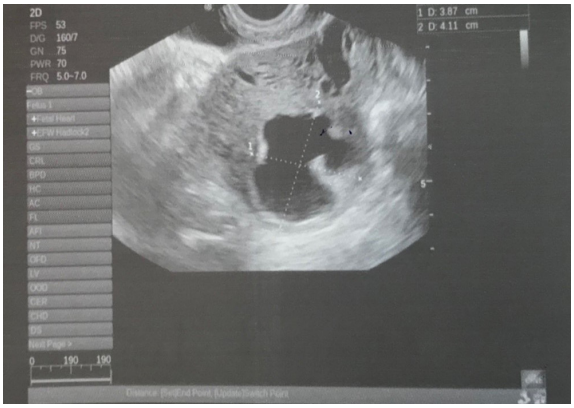

Resim 1. Transvajinal ultrasonografide sol istmik bölgede yerleşmiş, doppler bakıda çevresinde hipervaskülarite izlenen intersitisyel gebelik görüntüsü

ile gebelik kesesinin intersitisyel alanda bulunduğu doğrulandı. Hastaya medikal ve cerrahi tedavi seçenekleri sunuldu. Hastanın cerrahi tedaviyi tercih etmesi üzerine laparoskopik kornuostomi planlandı. Genel anestezi altında dorsolitotomi pozisyonunda veres iğnesi ile batına girilerek CO_2 ile pnömoperitoneum sağlandı. Gözlemde uterus sol istmus bölgesini genişleten hipervasküler intersitisyel gebelik alanı izlendi. Uterin kornu çevresi kanamayı azaltmak amacıyla 0 numara V-Loc™ sütür ile sirküler olarak sütüre edildi (Resim 2). Ardından bipolar enerji yardımıyla insizyon ile kornual alana girildi, gebelik kesesi eksize edilerek hidrodiseksiyon ve grasper yardımıyla fetal ve koryonik yapılar çıkarıldı. Bipolar koter ile kanama kontrolü sonrasında myometrium ve seroza 0 numara V-Loc™ sütür ile kontinü sütüre edildi ve hemostaz sağlandı (Resim 3). Materyal endobag ile dışarı alındı ve patolojiye gönderildi. Kanama ve erken komplikasyon izlenmedi, hastanın intra-post operatif dönemde kan ürünü transfüzyon gereksinimi olmadı. Operasyon sonrası hastanın takiplerinde genel durumu iyi, vitalleri stabil seyretti. İşlem sonrası birinci günde β-hCG düzeyi 652 mIU/mL'ye gerileyen hasta postoperatif 2. günde taburcu edildi. Üçüncü hafta sonunda poliklinik kontrolüne çağrılan hastada yapılan ultrasonografide herhangi bir patolojik bulguya rastlanmadı (Resim 4). Hastanın post-operatif 3. haftada β-hCG değeri negatif olarak saptandı.

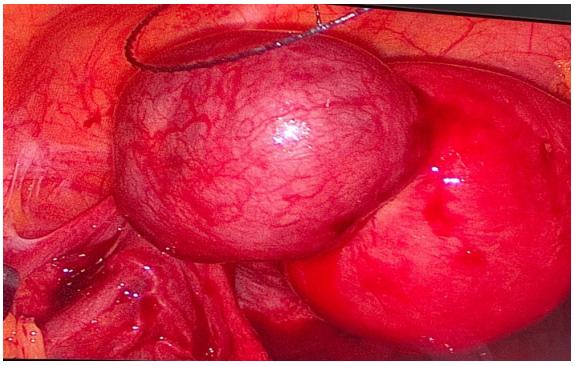

Resim 2. Sol istmik bölgede yerleşmiş intersitisyel gebeliğin V-Loc ile halka sütürü yerleştirildikten sonraki laparoskopik görüntüsü

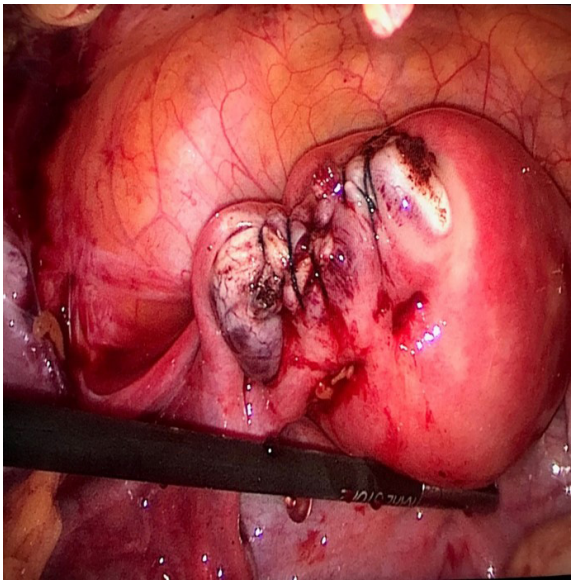

Resim 3. Sol intersitisyel gebelik eksizyonu ve V-Loc sütür sonrası görüntü

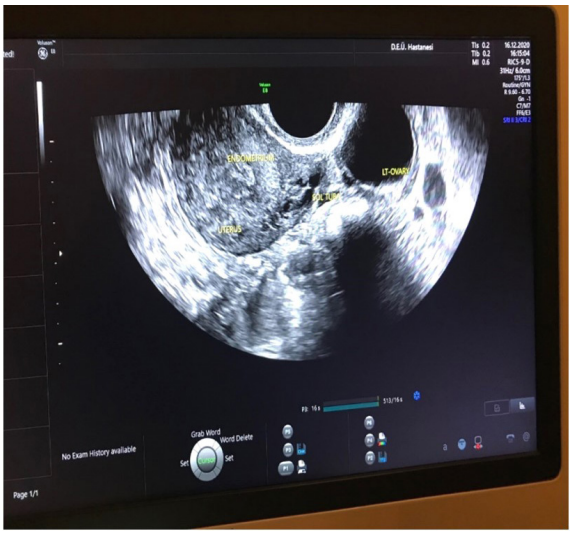

Resim 4. Operasyon sonrası 3. hafta kontrolünde ultrasonografi görüntüsü

TARTIŞMA

Bu olgu sunumunda, minimal invaziv bir yöntem olan laparoskopi ile rüptüre olmamış intersitisyel gebelik olgusunun güvenli ve etkin bir şekilde tedavi edilebildiği ve halka sütürü ile intraoperatif kanama miktarı azaltılabildiği gösterilmiştir.

İntersitisyel gebelikler için risk faktörleri intersitisyel olmayan ektopik gebeliklerle benzerlik göstermektedir. Bunun yanında, tubal gebeliklerde rekürrensin engellenmesinde en sık kullanılan prosedür olan, infertil kadınlarda hidrosalpinks varlığında da uygulanan tedavi yöntemi olan ipsilateral salpenjektomi de intersitisyel gebeliğe özgü bir risk faktörü olarak gösterilmektedir[13]. Özellikle yardımcı üreme tekniklerinin daha yaygın kullanımı ile birlikte intersitisyel gebelik insidansında da

artış olduğu gösterilmiştir[14]. Yapılan çalışmalarda, embriyo transferi olgularının %4'ünde intersitisyel gebeliğin görüldüğü, bunların da %76,3'ünde geçirilmiş salpenjektomi öyküsünün var olduğu bildirilmiştir[13]. Rahim içi araç kullanımının hem intrauterin hem de ekstrauterin gebelik olasılığını azalttığı, buna karşın rahim içi araç ile birlikte meydana gelen gebeliklerin olasılıkla ekstrauterin yerleşimli olduğu yapılan meta analizlerde gösterilmiştir[15]. Bouyer ve ark.'nın yaptıkları çalışmaya göre, RIA varlığında meydana gelen hafif pelvik inflamasyon tubadan ovum transferini geciktirecek, dolayısıyla gebelik daha distal kesimlere (over veya tubal ampullar bölge) implante olacaktır[4]. Bu olguda, hastada geçirilmiş sezaryen operasyonları dışında hiçbir ek risk faktörü bulunmamasına, hatta koruyucu olduğu düşünülen rahim içi araç varlığına karşın intersitisyel gebelik meydana gelmiştir. Bunun nedeni hastadaki rahim içi aracın yer değiştirmesi olabilir. Literatürde rahim içi araçla birlikte görülen intersitisyel gebeliklerle ilgili çok az sayıda çalışma mevcuttur[16].

İmplantasyon bölgesinde çevre myometrial dokunun gerilme kapasitesi distal tubal kısımlardan daha fazla olduğundan intersitisyel gebelikler 7.-16. gestasyonel haftalara dek asemptomatik kalabilmektedir[1]. Özellikle bu bölgenin hem uterin hem de ovaryan arterlerin anastomoz bölgesi olması nedeniyle intersitisyel gebeliklerde rüptür gelişimi sonrası hemodinamik instabilite ve hipovolemik şok daha hızlı gelişmektedir. Bu yüzden intersitisyel gebeliklerde mortalite oranları %2,5 ile tubal ektopik gebeliklere nazaran 7 kat daha fazladır[1]. Teknolojideki gelişmelerle ultrasonografi daha yaygın ve efektif kullanılmaya başlanmış, insidansın yıllar içinde artması ayırıcı tanıda intersitisyel gebeliğin daha sıklıkla düşünülmesini sağlamış, bu da hastalığın rüptür öncesi tanı alma oranlarında artış, mortalite ve morbidite oranlarında yüksek oranda azalmaya neden olmuştur[2].

Gebeliğin daha geç dönemlerine kadar asemptomatik olarak kalmakla birlikte, geçmişteki genel kanının aksine, intersitisyel gebelikler farklı lokalizasyonlardaki ektopik gebeliklerle benzer gestasyonel haftalarda tanı alırlar. İntersitisyel gebeliğin tanı aldığı gebelik haftaları bir olgu serisinde[17] 6,9±0,3. hafta; bir başka olgu serisinde de 8±2. hafta olarak gösterilmiştir[18]. Yüz on dokuz intersitisyel dışı ektopik gebeliğin değerlendirildiği bir başka olgu serisinde ise tanı benzer olarak 6,8-8,8. gebelik haftaları arasında konmuştur[19]. Bu olguda da daha önceki çalışmalara benzer olarak erken gebelik haftasında vajinal kanama ile kliniğe başvuran hastada ayırıcı tanıda intersitisyel gebelik akla gelmiş ve tanı 7. gebelik haftasında konmuştur.

Ultrasonografik olarak intersitisyel gebelik tanısında yardımcı olacak kriterler daha önce birçok çalışmada gösterilmiştir[6,7,20]. Bunların arasında intersitisyel gebeliği saptamada sensitivite ve spesifisitesi en yüksek olan bulgu (sensitivite %80, spesifisite %98) Ackerman ve ark.'nın tanımladığı "interstitial line"dır[7]. Doppler ile birlikte transvajinal ultrasonografi erken tanıda birinci seçenek olsa da yetersiz kaldıkları durumlarda ek görüntüleme yöntemleri kullanılabilir. Bunların arasında 3D ultrasonografi intersitisyel gebeliğin tam lokalizasyonunu gösterebilmektedir. Manyetik rezonans görüntülemede Bourdel ve ark.'nın yaptıkları çalışmalar söz konusu olsa da eksentrik yerleşimli gestasyonel kese, bu keseyi çevreleyen <5 mm kalınlığındaki myometrial doku ve "interstitial line"ın öneminden bahsetmişlerdir[21]. Bununla birlikte, MR kriterlerinin sensitivite ve spesifisitesinin değerlendirilmesi için daha fazla sayıda çalışmaya gereksinim vardır. Bu olguda yaklaşık 4 cm boyutundaki gestasyonel kese iki boyutlu ultrasonografi ile uterusun sol kornual bölgesinde, çevresinde ince bir myometrial tabaka ile izlenmiş, daha sonra tanı 3D ultrasonografi ile doğrulanmıştır.

İntersitisyel gebeliklerde geleneksel tedavi tanısal laparotomi ile kornual rezeksiyon veya histerektomidir[12]. Bununla birlikte, son yıllarda tanının daha erken dönemlerde konması hemodinamik açıdan stabil olan hastalarda uterin yapının bütünlüğünün korunması amacıyla konservatif yaklaşımların uygulanmasının önünü açmıştır. Konservatif yöntemler lokal veya sistemik metotreksat uygulaması ile minimal invaziv cerrahi yöntemlerdir. Bununla birlikte, intersitisyel gebeliklerde en uygun tedavi yaklaşımı konusunda görüş birliği sağlanamamıştır.

Metotreksat tedavisinin erken ve asemptomatik intersitisyel gebeliklerde etkili olduğu daha önce Sel

ve ark.[22] tarafından gösterilmiştir. Özellikle β-hCG seviyesinin <5000 mIU/mL olduğu ve kese boyutunun 5 cm'den küçük olduğu durumlarda metotreksat uygun bir tedavi seçeneği olabilir[21,23]. Literatürde olgu sayılarının az olması nedeniyle metotreksat tedavisine uygunluğun değerlendirilmesinde β-hCG için belirlenmiş bir üst limit bulunmamaktadır[5]. Çalışmalarda, metotreksat tedavisinin başarısızlık oranları %6-95 arasında gösterilmektedir[24]. Yine bu hastalarda en önemli dezavantaj takip sırasında ortaya çıkabilecek kornual rüptür ve yaşamı tehdit edebilecek hemorajilerdir. Bu olguda da tanı sonrası medikal ve cerrahi tedavi seçenekleri sunulmuş, hasta cerrahi tedaviyi tercih etmiştir.

Cerrahi tedavide tıbbi ve teknolojik gelişmeler ile birlikte birinci seçenek olarak laparotominin yerini laparoskopi almıştır. Laparoskopik olarak hastada kornuostomi, salpingotomi ve laparoskopik kornual rezeksiyon cerrahi olarak uygulanabilecek yöntemlerdir. Kornuostomide gebelik kesesi, kendisini çevreleyen myometrium dokusu eksize edilmeden çıkarılır. Eksizyon tabanında hemostaz amacıyla sütür veya fibrin yapıştırıcılar uygulanabilir veya insizyon spontan kapanmaya bırakılabilir[25,26].

Salpingotomide insizyon tubanın fundusa girdiği noktadan yapılır ve daha sonra gebelik ürünleri bu insizyondan eksize edilir[27]. Erken dönemde belirlenen intersitisyel gebeliklerde kullanılabilecek uygun bir yaklaşım olmakla birlikte, bu yöntemin kısıtlılığı implantasyon yerinin tam olarak kestirilememesidir.

Laparoskopik kornual rezeksiyon laparotomide uygulanan standart cerrahi yöntem olan kornual wedge rezeksiyonun laparoskopik versiyonudur. Bu iki yöntemde intersitisyel gebelik ve etrafındaki uterin kornu myometrium tabakası ile birlikte en blok rezeke edilir. Myometrium daha sonra sütüre edilerek kapatılır[28]. Grobman ve ark. yaptıkları bir çalışmada, 4 cm'den büyük gestasyonel kese varlığında uygun yaklaşımın kornual eksizyon olduğunu belirtmişlerdir[25]. Bu olguda, gestasyonel sac boyutları 3,87x4,11 cm boyutlarında olsa da hemodinamik açıdan stabil olan hastada laparoskopik olarak kornuostomi başarıyla uygulanmış, uygulanan tedavi sonucunda komplikasyon gelişmemiştir.

Laparotomi ile kornual wedge rezeksiyon laparoskopinin olası olmadığı durumlar için hâlâ geçerli bir tedavi yöntemi olarak kabul edilmektedir[12]. Histerektomi ise kalıcı infertilite ve yüksek oranda morbiditeye neden olması nedeniyle artık yalnızca kontrol altına alınamayan hemorajiler ve çok büyük intersitisyel gebeliklerin varlığında uygulanmaktadır[12].

Operasyondan hemen sonra profilaktik olarak sistemik tek doz intramuskuler metotreksat uygulaması persiste eden trofoblast oranlarını azaltması açısından tubal ektopik gebeliklerde laparoskopik salpingostomi sonrası sık kullanılan bir yöntem olmasına karşın intersitisyel gebeliklerde bu yaklaşımı destekleyecek yeterli kanıt bulunmamaktadır[29].

Cerrahide en önemli risk operasyon sırasında ortaya çıkabilecek yaşamı tehdit eden kanamalardır. Bazı araştırmacılar hemostazın sağlanması için intersitisyel gebelik alanına dilüe vazopressin enjeksiyonunu önermektedir[30]. Moon ve ark. yaptıkları bir çalışmada, kese etrafında hemostazı sağlamak için uygulanacak halka sütürünün vazopressin uygulamasına göre daha az kanama ile sonuçlandığını ve bu yolla operasyon süresinin kısaldığını göstermişlerdir[31]. Bu olguda da kornuostomi öncesinde hemostaz amaçlı gestasyonel kese etrafı sirküler olarak sütüre edilerek intraoperatif kanama önlenmeye çalışılmış, intraoperatif ve postoperatif dönemde hastanın kan ve kan ürünleri transfüzyon gereksinimi olmamıştır.

Sonuç olarak, intersitisyel gebelik ender görülen bir klinik patoloji olup, rahim içi araçların intersitisyel gebelik açısından koruyucu olduğu daha önceki yayınlarda belirtilmiştir. Buna karşın, bizim olgumuzda da görülmektedir ki ektopik gebelikten kuşkulanılan olgularda hastada rahim içi araç bulunsa bile, intersitisyel gebelik ayırıcı tanıda akla gelmelidir. Optimal tedavi yaklaşımı konusunda literatürde daha fazla çalışmaya gereksinim vardır.

Çıkar Çatışması: Yoktur.
Finansal Destek: Yoktur.
Hasta Onamı: Alındı.

Conflict of Interest: None.
Funding: None.
Informed Consent: It was taken.

KAYNAKLAR

1. Lau S, Tulandi T. Conservative medical and surgical management of interstitial ectopic pregnancy. Fertil Steril. 1999;72(2):207-215. doi:10.1016/S0015-0282(99)00242-3
2. Soriano D, Vicus D, Mashiach R, Schiff E, Seidman D, Goldenberg M. Laparoscopic treatment of cornual pregnancy: a series of 20 consecutive cases. Fertil Steril. 2008;90(3):839-843. doi:1 0.1016/j.fertnstert.2007.07.1288
3. S L, SM Y, I A. Recurrent ectopic pregnancy at the ipsilateral tubal stump following total salpingectomy Case report and Review of Literature. Clin Med Investig. 2016;1(2). doi:10.15761/cmi.1000108
4. Bouyer J, Coste J, Fernandez H, Pouly JL, Job-Spira N. Sites of ectopic pregnancy: A 10 year population-based study of 1800 cases. Hum Reprod. 2002;17(12):3224-3230. doi:10.1093/humrep/17.12.3224
5. Dagar M, Srivastava M, Ganguli I, Bhardwaj P, Sharma N, Chawla D. Interstitial and Cornual Ectopic Pregnancy: Conservative Surgical and Medical Management. J Obstet Gynecol India. 2018;68(6):471-476. doi:10.1007/s13224-017-1078-0
6. Timor-Tritsch IE, Monteagudo A, Materna C, et al. Sonographic evolution of cornual pregnancies treated without surgery. Obs Gynecol. 1992;(79):1044-1049.
7. Ackerman TE, Levi CS, Dashefsky SM, Holt SC, Lindsay DJ. Interstitial line: Sonographic finding in interstitial (cornual) ectopic pregnancy. Radiology. 1993;189(1):83-87. doi:10.1148/radiology.189.1.8372223
8. Takeuchi K, Yamada T, Moriyama T, Maruo T. Comparison of magnetic resonance imaging and ultrasonography in the early diagnosis of interstitial pregnancy . J Reprod Med. 1999;(44):265-268.
9. Filhastre M, Dechaud H, Lesnik A, Taourel P. Interstitial pregnancy: Role of MRI. Eur Radiol. 2005;15(1):93-95. doi:10.1007/s00330-004-2306-4
10. Faraj R, Steel M. Management of cornual (interstitial) pregnancy. Obstet Gynaecol. 2007;9(4):249-255. doi:10.1576/toag.9.4.249.27355
11. Chan LYS, Yuen PM. Successful treatment of ruptured interstitial pregnancy with laparoscopic surgery: A report of 2 cases. J Reprod Med Obstet Gynecol. 2003;48(7):569-571.
12. Rock JA, Damario MA. Ectopic Pregnancy. TeLinde's Operative Gynecology. Vol 8. (Rock JA, Thompson JD, eds.). Lippincott-Raven; 1997.
13. Yi Gao M, Zhu H, Yun Zheng F. Interstitial Pregnancy after Ipsilateral Salpingectomy: Analysis of 46 Cases and a Literature Review. J Minim Invasive Gynecol. 2020; 27:613-617. doi: 10.1016/j.jmig.2019.04.029
14. Hwang JH, Lee JK, Lee NW, Lee KW. Open cornual resection versus laparoscopic cornual resection in patients with interstitial ectopic pregnancies. Eur J Obstet Gynecol Reprod Biol. 2011;156(1):78-82. doi: 10.1016/j.ejogrb.2010.12.014
15. Xiong X, Buekens P, Wollast E. IUD use and the risk of ectopic pregnancy: A meta-analysis of case-control studies. Contraception. 1995;52(1):23-34. doi:10.1016/0010-7824(95)00120-Y
16. Lee W, Chen C, Chang T, Chen R, Chow S. 2007;46(4):442-444.
17. Tulandi T, Al-Jaroudi D. Interstitial pregnancy: Results generated from the society of reproductive surgeons registry. Obstet Gynecol. 2004;103(1):47-50. doi: 10.1097/01.AOG.0000109218.24211.79
18. MacRae R, Olowu O, Rizzuto MI, Odejinmi F. Diagnosis and laparoscopic management of 11 consecutive cases of cornual ectopic pregnancy. Arch Gynecol Obstet. 2009;280(1):59-64. doi:10.1007/s00404-008-0872-4
19. Elito J, Camano L. Unruptured tubal pregnancy: Different treatments for early and late diagnosis. Sao Paulo Med J. 2006;124(6):321-324. doi:10.1590/S1516-31802006000600004
20. Jafri SZH, Loginsky SJ, Selis JE, Bouffard JA. Sonographic detection of interstitial pregnancy. J Clin Ultrasound. 1987;15(4):253-257. doi:10.1002/jcu.1870150406
21. Bourdel N, Roman H, Gallot D, et al. Grossesse interstitielle. Diagnostic échographique et apport de l'IRM. À propos d'un cas. Gynécologie Obs Fertil. 2007;35(2):121-124. doi: 10.1016/j.gyobfe.2006.06.023
22. Sel G, Harma Mİ, Harma M, Barut A, Arıkan İİ. Case report of a Successful Treatment of Interstitial Pregnancy with Systemic Methotrexate. Abant Med J. 2017;6(3):120-122. doi:10.5505/abantmedj.2016.43660
23. Jermy K, Thomas J, Doo A, Bourne T. The conservative management of interstitial pregnancy. BJOG An Int J Obstet Gynaecol. 2004;111(11):1283-1288. doi: 10.1111/j.1471-0528.2004.00442.x.
24. Auslender R, Arodi J, Pascal B, Abramovici H. Interstitial pregnancy: Early diagnosis by ultrasonography. Am J Obstet Gynecol. 1983;146(6):717-718. doi:10.1016/0002-9378(83)91021-9
25. Grobman WA, Milad MP. Case report: Conservative laparoscopic management of a large cornual ectopic pregnancy. Hum Reprod. 1998;13(7):2002-2004. doi:10.1093/humrep/13.7.2002
26. Sagiv R, Golan A, Arbel-Alon S, Glezerman M. Three conservative approaches to treatment of interstitial pregnancy. J Am Assoc Gynecol Laparosc. 2001;8(1):154-158. doi:10.1016/S1074-3804(05)60567-1
27. HILL GA, SEGARS JH, HERBERT CM. Laparoscopic Management of Interstitial Pregnancy. J Gynecol Surg. 1989;5(2):209-212. doi:10.1089/gyn.1989.5.209
28. Tulandi T, Vilos G, Gomel V. Laparoscopic treatment of interstitial pregnancy. Obstet Gynecol. 1995;85(3):465-467. doi:10.1016/0029-7844(94)00423-B

29. Mol F, Mol BW, Ankum WM, Van der Veen F, Hajenius PJ. Current evidence on surgery, systemic methotrexate and expectant management in the treatment of tubal ectopic pregnancy: A systematic review and meta-analysis. Hum Reprod Update. 2008;14(4):309-319. doi:10.1093/humupd/dmn012

30. Ong C, Su LL, Chia D, Choolani M, Biswas A. Sonographic diagnosis and successful medical management of an intramural ectopic pregnancy. J Clin Ultrasound. 2010;38(6):320-324. doi:10.1002/jcu.20703

31. Moon HS, Choi YJ, Park YH, Kim SG. New simple endoscopic operations for interstitial pregnancies. Am J Obstet Gynecol. 2000;182(1):114-121. doi:10.1016/S0002-9378(00)70499-6