DOI: 10.4274/forbes.galenos.2022.48658
Forbes J Med 2022;3(1):59-67

Orijinal Araştırma / Original Article

Kafa Travması Sonrasında Probiyotik Kullanımının İyileşmeye Etkisi

Effect of Probiotics on the Traumatic Brain Injury

Müge KARAKAYALI[1], Erdoğan KOCAMAZ[2], Şüheda ALPAY[3], Tuna ÖNAL[2], Mustafa ÖZTATLICI[2], Rabia DURUŞMA[2], Hasan Fehmi ÖZEL[3], Mesut METE[4], Necip KUTLU[3], Mehmet İbrahim TUĞLU[2]

[1]İzmir Demokrasi Üniversitesi Tıp Fakültesi, Tıbbi Mikrobiyoloji Anabilim Dalı, İzmir, Türkiye
[2]Manisa Celal Bayar Üniversitesi Tıp Fakültesi, Histoloji ve Embriyoloji Anabilim Dalı, Manisa, Türkiye
[3]Manisa Celal Bayar Üniversitesi Tıp Fakültesi, Tıbbi Fizyoloji Anabilim Dalı, Manisa, Türkiye
[4]Manisa Celal Bayar Üniversitesi Tıp Fakültesi, Nöroşirürji Anabilim Dalı, Manisa, Türkiye

Atıf: Karakayalı M, Kocamaz E, Alpay Ş, Önal T, Öztatlıcı M, Duruşma R, Özel HF, Mete M, Kutlu N, Tuğlu Mİ. Effect of Probiotics on the Traumatic Brain Injury. Forbes J Med 2022;3(1):59-67

ÖZ

Amaç: Barsak mikrobiyatası ile beyin arasında iki yönlü bir ilişki olup özellikle travmatik beyin hasarı (TBH) sonrası hasarda oksidatif stres ve enflamatuvar aşama önemli bir role sahiptir. Barsakta oluşan patoloji bu hasarın tedavisinde problem oluşturmaktadır. Probiyotikler (PB) bunu düzenleyerek oluşan oksidatif stres ve gliozisi azaltabilme potansiyelindedir. Bu çalışmada sıçan modelinde TBH oluşturulup PB için bu olası etki araştırıldı.

Yöntem: Erişkin sıçanlarda yüksekten ağırlık düşürme yöntemi ile TBH oluşturulup hergün uygulanmış PB etkisi incelendi. PB uygulaması için enfektif olmayan NBL Probiotic Gold preparatı içersindeki 2,5x10^9 *Enterococcus faecium*, 2,5x10^9 *Lactobacillus acidophilus*, 2,5x10^9 *Lactobacillus rhamnosus*, 2,5x10^9 *Bifidobacterium longum*, 2,5x10^9 *Bifidobacterium bifidum* bakterileri oral uygulandı. Oksidatif stres için endotelyal nitröz oksit sentetaz (eNOS), gliosiz için glial fibril asidik protein (GFAP) ve S100 ve enflamasyon için interlökin (IL)-10 İHK ile incelendi. Hasar HE için morfometrik skorlama ve immünohistokimya (İHK) için h-skor ile değerlendirildi.

Bulgular: TBH için PB ile anlamlı bir nöron korunmasının ve daha iyi iyileşmenin varlığı HE skorlamasında saptandı. Bu iyileşmenin artan IL6-10 ve azalan eNOS, GFAP ve S100 h-skor bulguları ile paralele olup daha etkin bir tedavinin oluşmasını sağladığı gözlendi.

Sonuç: Bu çalışmada, TBH için PB desteği ile oksidatif stres, gliosiz ve enflamasyonun azaldığı bulundu. Bu yolla nöron koruma ve iyileşmeyi hızlandırarak daha kaliteli bir tedaviyi sağladığı anlaşıldı. TBH hastalarda PB kullanımının zor ve maliyetli olan kaliteli iyileşmeyi destekleyeceği düşünüldü.

Anahtar Kelimeler: Travmatik beyin hasarı, probiyotik, oksidatif stres, enflamasyon, gliozis

ABSTRACT

Objective: There is a two way relationship between the gut microbiota and the brain. Oxidative stress and inflammation have important role in this damage of traumatic brain (TB). Pathologic alterations of intestine enviroment cause more problem for treatment of brain damage. Probiotics (PB) may potential to reduce oxidative stress and gliosis. In this study, experimental TB injury (TBI) was provided to examine this possible effect of PB.

Methods: Weight-drop method was used to produce TBI and the effect of daily PB application was examined. For PB application, non-infective NBL Probiotic Gold preparation 2.5x10^9 *Enterococcus faecium*, 2.5x10^9 *Lactobacillus acidophilus*, 2.5x10^9 *Lactobacillus rhamnosus*, 2.5x10^9 *Bifidobacterium longum*, 2.5x10^9 *Bifidobacterium bifidum* bacteria were administered orally. Oxidative stress was analyzed by endothelial nitric oxide synthase (eNOS), gliosis by glial fibrillary acidic protein (GFAP) and S100 and inflamation by IL-10 with IHC. Damage was assessed by scoring with HE staining and h-score of IHC.

Geliş/Received: 18.02.2022
Kabul/Accepted: 28.02.2022

Sorumlu Yazar/ Corresponding Author:
Dr. Müge KARAKAYALI
İzmir Demokrasi Üniversitesi Tıp Fakültesi, Tıbbi Mikrobiyoloji Anabilim Dalı, İzmir, Türkiye
Tel.: +90 232 260 10 01
muge.karakayali@idu.edu.tr
ORCID: 0000-0001-5779-4102

©Telif Hakkı 2022 İzmir Buca Seyfi Demirsoy Eğitim ve Araştırma Hastanesi / Forbes Tıp Dergisi, Galenos Yayınevi tarafından yayınlanmıştır.
Bu dergide yayınlanan bütün makaleler Creative Commons 4.0 Uluslararası Lisansı (CC-BY) ile lisanslanmıştır.

©Copyright 2022 by the İzmir Buca Seyfi Demirsoy Training and Research Hospital / Forbes Journal of Medicine published by Galenos Publishing House.
Licensed by Creative Commons Attribution 4.0 International (CC BY)

Results: PB caused significant neuron protection and more healing according to HE scoring in TBI. This improvement was in parallel with increasing of h-score IL-10 and decreasing of eNOS, GFAP and S100 which provided better healing.

Conclusion: In this study, damage of TBI was treated with PB which caused decrase of oxidative stress, gliosis and inflamation. By this way, better neuron protection, faster healing and more treatment occured. This could be very important for patient with TBI which is diffucult and cost effective treatment.

Keywords: Traumatic brain injury, probiotic, oxidative stress, inflammation, gliosis

GİRİŞ

Travmatik beyin hasarı (TBH) uzun dönem süren nörolojik hasar, bozulan yaşam kalitesi ve getirdiği birçok sorunlar nedeniyle hala önemli bir problemdir. Klasik tedavi süreçlerinin istenilen yeterlilikte olmaması birçok farklı yaklaşımı ortaya çıkarmaktadır.[1] Bunlardan bir tanesi probiyotik (PB) uygulamasıdır.

TBH ile oluşan primer ve sekonder değişiklikler artan bir enflamasyon, astrogliosiz ve ödem ile gerçekleşip nöronların kaybına neden olur. Savunma amaçlı salgılanan parakrin sekresyonlar ile beyin kaynaklı nörotrofik faktör (BDNF) gibi birçok biyolojik faktörün nöron korunmasını sağlaması gerçekleşmektedir. Artan oksidatif stresin nedeni üretilen radikal oksijen formasyonu ve lipid peroksidasyonudur. Astrosit aktivasyonu ve gelişen enflamasyon ödemle sonuçlanmaktadır. Ödemin uzun sürmesi hasarın kalıcılığı ve şiddeti ile ilişkili olup davranış bozukluklarına paraleldir. Değişen immün profil bu bozukluklara destek vermektedir.[2] PB için tüm bu mekanizmalarda etkili olabileceği düşünülmüştür.

Kültür ortamında özellikle laktobacillus suşlarının uygulanması nöron koruyuculuğunda etkinliği gösterilmiştir. Deneysel ve klinik uygulamalarda anksiyete, depresyon, bilişsel yetersizlik, kronik ağrı ve enflamasyonda etkili olduğu düşünülmüştür. Anti-enflamatuvar sitokinleri ve antioksidan enzimleri artırarak, serbest radikalleri azaltarak ayrıca immünolojik dengesizliği düzelterek nörolojik fonksiyonların tekrardan sağlanmasını gerçekleştirmektedir.[3]

Bu çalışmada sıçan modelinde yüksekten ağırlık düşürme yöntem ile oluşturulan TBH sonrası PB uygulanmasının oksidatif stres, gliozis ve enflamasyonu açısından etkisi incelendi.

YÖNTEM

Etik kuralları ve hayvan haklarına uygun olarak yapılan deneylerde 15 adet ağırlıkları 300±50 gram olan Wistar Albino erkek sıçan kullanıldı. Sıçanların tümü Deneysel Tıp Araştırma ve Uygulama Birimi'nden temin edilmiş ve tüm deneyler burada yapılmıştır. Sıçanlara anestezi uygulandıktan sonra orta hatta bregma ve lambdoid olacak şekilde, sünger üzerine yüzüstü yerleştirildi. Kafatasına bir çelik disk oturtuldu. İç çapı 20 mm, dış çapı 25 mm olan bir tüpün içinden 300 gram ağırlığındaki çelik çubuk bir metre yukardan bırakılarak çelik disk üzerine çarpması ile TBH oluşturuldu.[4]

Hiçbir tedavi yapılmayan kafa travması grubu (TBH), 14 gün boyunca oral gavaj ile 500 uL serum fizyolojik verilen kafa travması grubu (TBH+SHAM) ve 14 gün boyunca oral gavaj ile 500 uL PB verilen kafa travması grubu (TBH+PB) olmak üzere üç gruba ayrıldı. Her grupta (n=5) hayvan kullanıldı.

Enfektif olmayan NBL Probiotic Gold Preparatı (NOBEL-FARMA) içerisindeki $2{,}5x10^9$ *Enterococcus faecium*, $2{,}5x10^9$ *Lactobacillus acidophilus*, $2{,}5x10^9$ *Lactobacillus rhamnosus*, $2{,}5x10^9$ *Bifidobacterium longum*, $2{,}5x10^9$ *Bifidobacterium bifidum* bakterileri bir PB Probiatop® ile desteklendi. *Lactobacillus rhamnosus* HN001, *Lactobacillus acidophilus* NCFM®, yaklaşık 2,5x10 CFU dozunda, günde bir kez 500 uL oral olarak 14 gün boyunca uygulandı.[3]

Örnekler 14 gün sonra çıkartılıp, %4 formaldehit ile fikse edilip parafin gömülü bloklardan alınan koronel kesitlerin hemotoksilen eozin (HE) (01562E; Surgipath, Bretton, Peter Borough, Cambridgeshire ve 01602E; Surgipath, Bretton) ile boyanması ve fotoğraflanması ile incelendi. Kör yöntemle hasar iki histolog tarafından +1 (hasar yok veya çok az) ile +5 (hasar çok fazla) arasında skorlandı.[5]

İmmünohistokimya (İHK) ile oksidatif stres için eNOS (anti-eNOS; sc-654, Santa Cruz Biotechnology), gliosiz için GFAP ve S100 (sc58839, Santa Cruz Biotechnology) ve enflamasyon için IL-10 bakıldı. Alınan kesitler İHK boyama için bir gece 60 °C'lik etüvde tutulduktan sonra, 30 dakikalık iki kez ksilen ile şeffaflaştırma işlemi gerçekleştirildi. Ardından %95'ten %60'a azalan derecede alkol serileri ile rehidratasyon sağlanarak distile suda 5 dakika bekletildi. Dakopen ile sınırlandırılan alanlarda oda sıcaklığında %0,5'lik tripsin solüsyonu (800.729.8350, ScyTek Laboratories, Inc., Logan, UT, Amerika Birleşik Devletleri) içinde 15 dakika tutulan kesitlere, doku endojen peroksidazını inhibe etmek amacıyla 5 dk %3 H_2O_2 uygulandı. Üç defa 5 dakika PBS (TA-125- UB; Lab Vision, Fremont, CA, Amerika Birleşik Devletleri) ile yıkanan kesitlere bloklama amacıyla 1 saat bloklama solüsyonu ile muamele edildi. Bloklama solüsyonu dokudan uzaklaştırıldıktan sonra primer antikorlar e-NOS, GFAP, S100 ve IL10 ile bir gece inkübe edildi. Ertesi gün tampon solüsyonu ile 3 defa yıkanan kesitler, anti-mouse biotin-streptavidin hidrojen peroksidaz ikincil antikoru (85-9043 Zymed Histostain kit;

Zymed, San Francisco, CA, Amerika Birleşik Devletleri) ile 30 dakika boyandı. Yine üç defa 5 dakika tampon solüsyonu ile yıkanan kesitler, oluşturulan immünohistokimyasal reaksiyonun görünürlüğünü saptamak amacıyla DAB ile 5 dakika boyandı. Mayer's hematoksilen (72804E; Microm, Walldorf, Almanya) ile artalan boyaması sağlandıktan sonra distile su ile 10 dakika yıkanan kesitler kapatma medyumu ile kapatıldı.[4]

İstatistiksel Analiz

İmmünohistokimyasal boyama sonuçları H-skor ile incelenerek, boyanma oranı semikantitatif olarak derecelendirildi. H-skor $=\sum Pi(I+1)$. Burada, I boyama yoğunluğunu göstermektedir (0= ekspresyon yok, 1= hafif, 2= orta ve 3= yoğun) ve Pi her yoğunluk için boyanan hücre yüzdesidir. Daha sonra "(1+boyanma şiddeti/3) x boyanma oranı" formülü ile toplam skor hesaplandı. Elde edilen bulgular ile gruplar arasındaki farklılık One-Way ANOVA testi ile saptanarak ve $p<0,05$ istatistiksel olarak anlamlı kabul edildi. Olympus BX40 ışık mikroskobu kullanılarak değerlendirildi.[4]

BULGULAR

Normal histolojik görünüm ile karşılaştırıldığında korteks (KT) ile hücre yoğunluğunda ve tabaka kalınlığında azalma, hücrelerde disorganizasyon, artmış vakuolleşme ve piknosis, genelde yaygın dilate kapillerler gözlenmektedir. Yaygın anoksik nöronlar, nöronlarda küçülme ve şekil bozuklukları ile piknotik hücreler gözlenmektedir. HE boyamalarında hipokampus (HK) ve KT için PB uygulamasının oluşan hasarı gerilettiği gözlendi (Şekil 1). TBH ile patolojik değişikliklerin PB ile anlamlı ($p<0,05$) olarak gerilediği saptandı (Grafik 1).

TBH ile HK (Şekil 2) ve KT (Şekil 3) için artan oksidatif stresin PB uygulaması sonrasında eNOS İHK ile azaldığı ve yapılan uygulamaların oluşan serbest radikalleri gerilettiği gözlendi. TBH ile artan gliozisin PB ile GFAP boyamalarında gerilediği saptandı. Reaktif astrositlerin katılımını gösteren s100 İHK boyamalarında da benzer şekilde PB uygulaması bu aktivasyonu geriletti. TBH ile artan enflamasyonun IL-10 boyamaları ile saptanan PB uygulaması ile geri döndürüldüğü bulundu (Grafik 2).

TARTIŞMA

Barsak mikrobiyatası ile TBH arasındaki ilişki çok az çalışmada gösterilmiş olmasına rağmen ilgili moleküler mekanizmalar tam olarak bilinmemektedir. Barsakta oluşan patoloji bu hasarın tedavisinde problem oluşturmakta ve PB uygulaması bunu düzeltmektedir. TBH için son yıllarda kullanım bulan bir ürün olan PB antioksidan, anti-enflamatuvar ve immün modülatör etkileri ile başarılı olmaktadır. Beynin morfolojik iyileşmesi yanı sıra

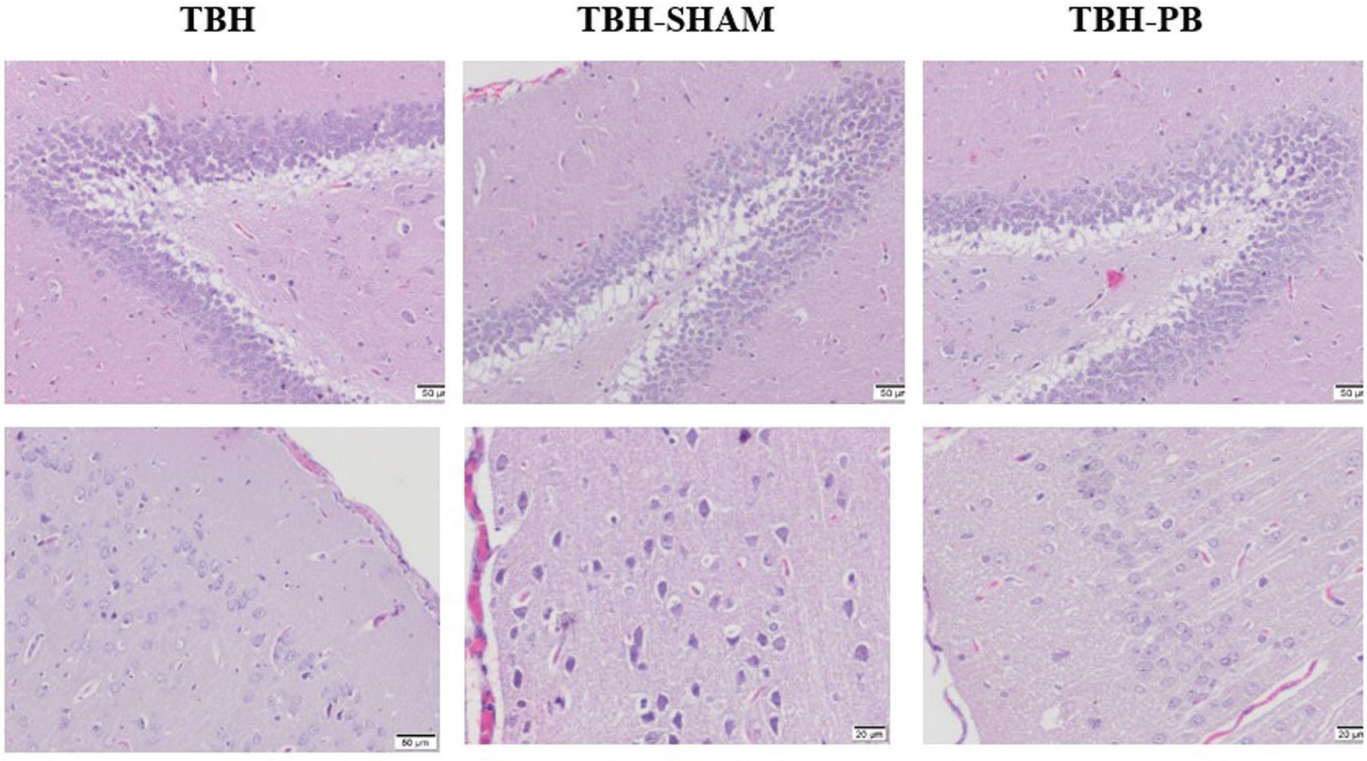

Şekil 1. HE boyama ile HK ve KT için TBH sonrası PB uygulamasının etkisi

HE: Hemotoksilen eozin, HK: Hipokampus, KT: Korteks, TBH: Travmatik beyin hasarı, PB: Probiyotik

öğrenme ve duygusal iyileşmeyi sağladığı gösterilmiştir. Kültür ortamında PB için nöron fonksiyonunu artırdığı bilinmektedir. Bu çalışmada sıçan modelinde TBH oluşturulup PB etkisi araştırıldı. Oksidatif stres için NOS, Gliozis için GFAP ve S100, enflamasyon için IL-10 İHK ile gösterildi. Hasar HE boyamalarda morfometrik skorlama ve İHK parametreler h-skor ile değerlendirildi. Çalışmamızda PB destekli TBH için oksidatif stres, gliozis ve enflamasyonu azalttığı, nöron koruma ve iyileşmeyi hızlandırarak daha kaliteli bir iyileşmeyi sağlandığı anlaşıldı.

TBH ile HK ve KT bölgelerinde patolojik değişiklikler ortaya çıkmaktadır. PB uygulamasının bu değişiklikleri önemli ölçüde azalttığı ve nöronal kaybı HE boyamaları ve skorlamaları ile birçok çalışmada gösterilmiştir.[6-8] Çalışmamızda önceki çalışmalara benzer biçimde oluşan hasarı PB uygulamasının azalttığı saptandı.

TBH tedavisinde PB kullanımı ilişkisi beyin-barsak eksenindeki bozulmalar, çeşitli gastrointestinal bozuklukların ve merkezi sinir sistemi hastalıklarının ve TBH dahil yaralanmaların ilerlemesinde rol oynamasından kaynaklanmaktadır.[1,9] Kronik TBH sırasındaki enterik patojen enfeksiyonu kortikal lezyon hacmini kötüleştirmiş; bununla birlikte, kronik TBH sırasında enterik tehdidin zararlı etkilerinin altında yatan patofizyolojik mekanizmalar anlaşılamamıştır. Bu klinik öncesi çalışma, PB ile kronik TBH sırasında barsak iltihabının, ilişkili nörodavranışsal ve nöropatolojik sonuçlarını, sistemik iltihaplanma ve disotonomi üzerindeki etkisini saptamıştır.[3,10] Bu çalışmalara benzer biçimde bizim bulgularımızda PB kullanımının TBH tedavisine katkı sağladığını gösterdi.

Çalışmamızda TBH ile oluşan morfolojik hasarın belirgin oksidatif stres ile gerçekleştiği ve bunun PB ile engellendiği gösterildi. Önceki bir çalışmada TBH öncesi ve sonrası çeşitli zamanlarda Epigallocatechin gallat (EGCG) bitki ekstrat uygulamasının, sıçanlarda serbest radikal oluşumunu ortadan kaldırarak nöronal dejenerasyon ve apoptotik ölümün inhibisyonuna ve bilişsel bozulmanın iyileşmesine neden olduğu gösterilmiştir. TBH sonrası 1., 3. ve 7. günlerde,

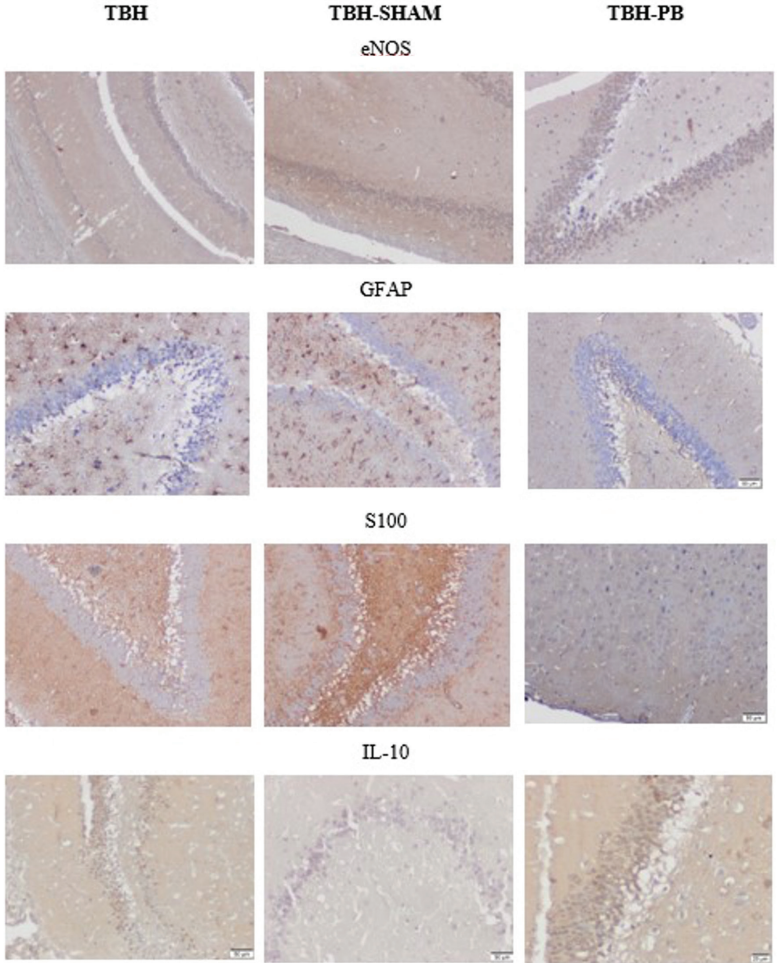

Şekil 2. İHK boyama ile HK için TBH sonrası PB etkisi

İHK: İmmünohistokimya, HK: Hipokampus, TBH: Travmatik beyin hasarı, PB: Probiyotik, IL-10: İnterlökin-10, eNOS: Endotelyal nitröz oksit sentetaz, GFAP: Glial fibril asidik protein

8-hidroksi-2'-deoksiguanozin-, 4-hidroksi-2-nonenal- ve tek iplikli DNA (ssDNA)-pozitif olduğunu ortaya çıkarmıştır. EGCG'nin, TBH tarafından hasar gören alan çevresinde serbest radikal kaynaklı nöronal dejenerasyonu ve apoptotik ölümü engellediği gösterilmiştir.[11] Bir diğer bitki ekstraktı olarak Ilex pubescens Çin tıbbında geleneksel olarak yaygın olarak kullanılan bir tedavi olup fokal serebral iskemi/reperfüzyon hasarının sıçan modelindeki potansiyel mekanizmaları için incelenmiştir. Toplam nitrik oksit sentaz, NOS ve nitrik seviyeleri oksit (NO), interlökin-1β (IL-1β) azalttığı ve tümör nekroz faktörü-alfa (TNF-α) ile IL-10 düzeylerini artırdığı saptanmıştır. Oksidatif stresin azaltılmasının nöron koruyucu etkisi gösterilmiştir.[12] Sonuçlarımız oksidatif stres için önceki literatürdeki bulgularla uyumlu bulundu ve PB etkisinin önemini gösterdi.

Çalışmamızda TBH ile HK hasarı ile belirgin gliozis oluştuğu PB ile kullanımlarının bunu engellediği gösterildi. Astroglial iskeletin bir parçası olan GFAP ve astroglial protein olan S100B, TBH için kabul edilmiş belirteçlerdir. Klinik çalışmalarda, GFAP ve S100B için beyin hasarında prognoz ve tedavi için önemli olacağını göstermiştir.[13,14] Son çalışmalar, Nestin'in vaskülatürle ilişkili hücrelerde hücresel yapısal yeniden şekillenmeyi kolaylaştırdığını ileri sürmüştür. İskemide nestin ekspresyonunun araştırıldığı bir çalışmada hippokampüs CA1 için tüm nestin-pozitif hücreler reaktif astrositler olarak bulunmuştur. Nestin pozitif hücrelerin neredeyse tamamı aynı zamanda nöral/glial progenitörler olup Sox-2 veya Sox-9 pozitif bulunmuş ayrıca bazı hücreler de Ki-67 için pozitif saptanmıştır. Tüm nestin pozitif astrositlerin farklı bir post-mitotik astrosit popülasyonunda eksprese edildiği bilinen kalsiyum bağlayıcı protein S100β için de pozitif olduğu görülmüştür. TBH ile artan gliozis farelerde frontal KT, CA1 ve 3 bölgelerinde GFAP-pozitif hücrelerin sayısının önemli ölçüde artması ile ortaya konmuştur.[15] Çalışmamızda TBH ile HK ve KT hasarı ile belirgin gliozis oluştuğu ve PB uygulamasının bunu engellediği gösterildi.

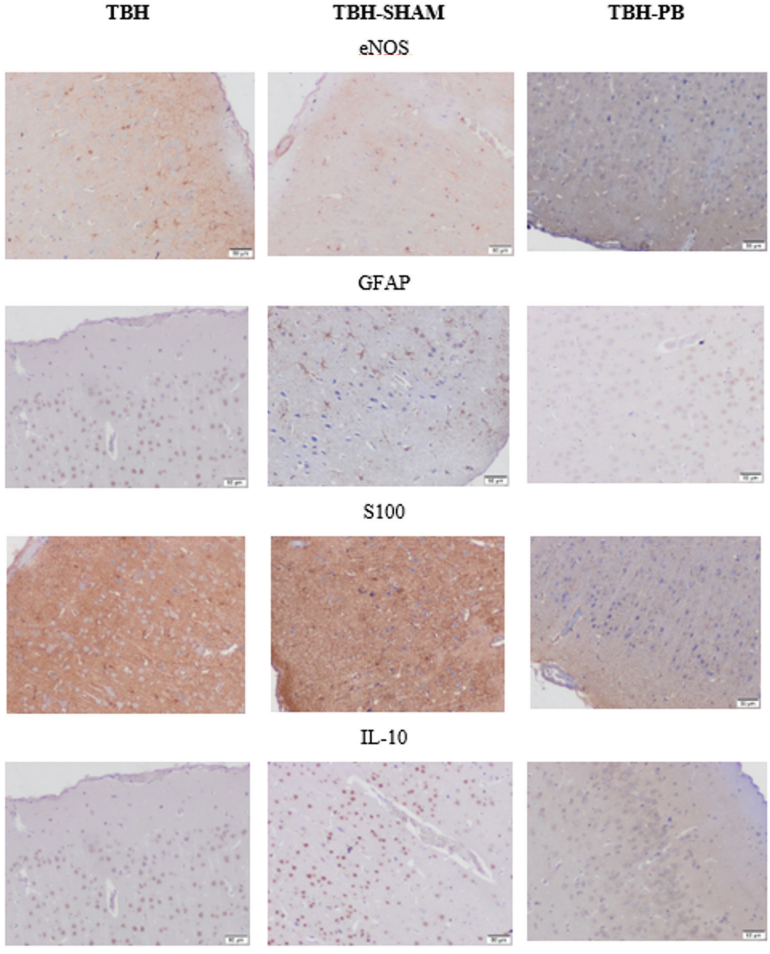

Şekil 3. İHK boyama ile KT için TBH sonrası PB etkisi

İHK: İmmünohistokimya, KT: Korteks, TBH: Travmatik beyin hasarı, PB: Probiyotik, IL-10: İnterlökin-10, eNOS: Endotelyal nitröz oksit sentetaz, GFAP: Glial fibril asidik protein

Çalışmamızda TBH ile artan enflamasyonun PB uygulaması ile engellediği gösterildi. TBH kanamalar, hasarlı miyelin ve nöronal hücreler dahil olmak üzere nekrotik artıklar üzerinden moleküler faktörler ile enflamatuvar bir yanıt başlatır. TBH kaynaklı enflamasyonda öne çıkan moleküller, proenflamatuvar sitokinler ve anjiyojenik faktörlerdir. Sıkı bağlantıların bozulması, hücre iskeletinin yeniden düzenlenmesi ve adezyon moleküllerinin artan ekspresyonu görülür. Böylece lökosit ve protein ekstravazasyonu gelişir. Bu değişikliklerde PB etkisinin olduğu düşünülmektedir. Beyin-barsak ekseni, nöroendokrin ve immünolojik sinyal yollarını ve çift yönlü sinir mekanizmalarını içeren karmaşık bir ağdan oluşur. Barsak mikrobiyomunu değiştirmek bu ekseni değiştirir ve sırayla beyin hasarı ve nöroenflamatuvar süreçleri etkileyebilir. Son yıllarda, gastrointestinal mikrobiyom popülasyonunun aktivite ve bileşiminin, merkezi sinir sisteminin homeostazını etkileyen yukarıda belirtilen tüm yollar yoluyla beyni etkilediği gösterilmiştir. Barsak mikrobiyomu, nöroenflamasyon, anormal kan beyin bariyeri geçirgenliği, bağışıklık sistemi tepkileri, mikroglial aktivasyon ve mitokondriyal disfonksiyon dahil olmak üzere TBH kaynaklı patolojilerin ilerlemesi için temel olan hücresel ve moleküler süreçlerin modülasyonunda yer alır. Beyin ve barsak mikrobiyomu arasındaki etkileşimin esas olarak enterik sinir sistemi ve vagus siniri yoluyla serotonin veya dopamin dahil nöroaktif bileşikler ve endotoksin, nörotransmiterler, nörotrofik faktörler ve sitokinler dahil bakteriyel metabolitler tarafından aktivasyon yoluyla gerçekleştiği varsayılmıştır. PB, sindirim sisteminin normal dengesini korumaya ve/veya hastalıkları yönetmeye yardımcı olabilecek canlı mikroskobik organizma türlerinin tedavide kullanılan ürünleridir. Bir dizi otoimmün, psikiyatrik, kardiyovasküler ve serebrovasküler bozukluk, barsak mikrobiyotasının dengesizliği ile ilişkilendirilebilir.[16]

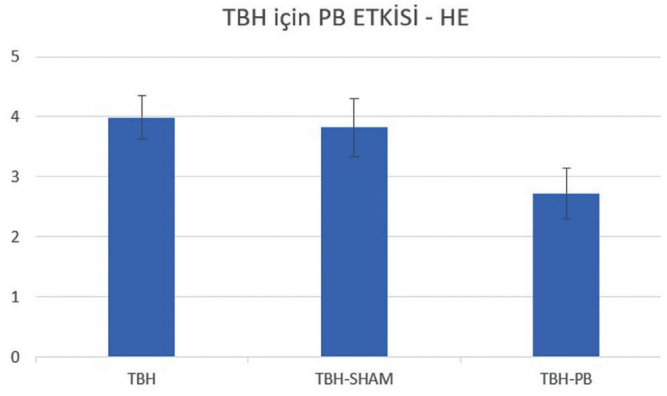

Grafik 1. TBH için PB uygulamasının morfolojik skorlama ile değerlendirilmesi

TBH: Travmatik beyin hasarı, PB: Probiyotik, HE: Hemotoksilen eozin

TBH sonrası, ekzojen kök ve endojen nöral kök hücrelerin proliferasyonu uyarılır, vasküler endotelyal büyüme faktörü (VEGF) ve nörogenez indüksiyonu olur, kan-beyin bariyerinin bozulmasından sonra, makrofajlar, fagositik, proteolitik ve proenflamatuvar fonksiyonlar bir başlangıç fazını uyarırken, ikinci faz, rejenerasyon, büyüme, anjiyogenez ve matris birikimini içeren anti-enflamatuvar fonksiyonlar ile karakterize edilir. Mikroglia enflamatuvar olayları başlatır. Bu şekil aynı zamanda nötrofil istilasını ve bunların vasküler geçirgenliğin değişmesini ve lizozomal enzimlerin salgılanması yoluyla oksidatif hasara katkısını ve serebral kan akışındaki değişiklikleri içeren beyin travmasının patolojik süreçleri izlenir. Ayrıca nötrofiller, IL-6, IL-1 ve TNF-α gibi enflamatuvar sitokinleri serbest bırakarak etki eder. Mikroglia, monositler, makrofajlar ve nötrofiller, kan-beyin bariyeri hasarı sergileyen alanları işgal eder ve integrin reseptörleri de dahil olmak üzere nötrofil yapışma faktörlerinin kapsamlı bir şekilde düzenler.[17] Bir çalışmada, 21 günlük çoklu suş PB tüketiminin HK hasarı, uzamsal ve öğrenme belleği ve beyin hipoperfüzyonlu bir fare modelinde etkisi incelenmiştir. Fare modelinde, 20 dakika ve 24 saat reperfüzyon için bilateral ortak karotid arter oklüzyonu ile serebral hipoperfüzyon oluşturuldu. 10^7, 10^8 ve 10^9 CFU/gün konsantrasyonlarında birkaç PB bakterinin karışımları, 3 hafta önce oral yoldan uygulanmış. Mekansal ve öğrenme belleği, histolojik hasar ve apoptoz, iskemiden 24 saat sonra HK'nin CA_1, CA_3 ve dentat girusunda değerlendirilmiştir. MDA içeriği ve BDNF düzeyi ELISA tekniği ile ölçülmüştür. PB profilaktik, her üç konsantrasyonda da HK'nin CA_1, CA_3 ve DG'sindeki apoptotik hücre sayısını ve nöron ölümünü önemli ölçüde azaltmıştır. Ayrıca 10^9-CFU/günde boyutsal hafıza bozukluğunu ve nörolojik disfonksiyonu düzeltmiştir.[18] Kolesterol düşürücü ajan olan simvastatinin, TBH sıçanlarda VEGF ve BDNF

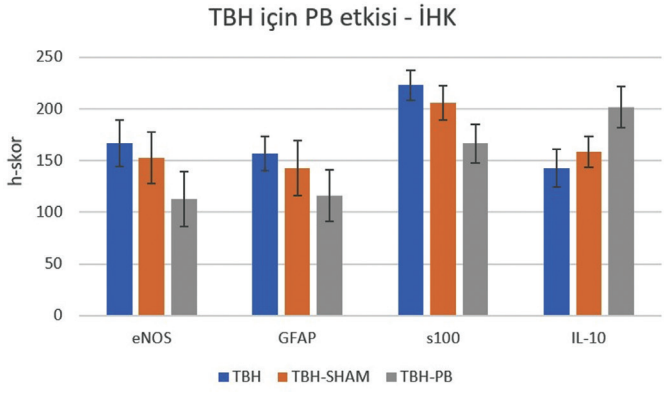

Grafik 2. TBH sonrası PB etkisinin h-skor ile değerlendirilmesi

İHK: İmmünohistokimya, TBH: Travmatik beyin hasarı, PB: Probiyotik, IL-10: İnterlökin-10, eNOS: Endotelyal nitröz oksit sentetaz, GFAP: Glial fibril asidik protein

ekspresyonunu artırdığı ve Akt aracılı sinyal yolunun aktivasyonu sağladığı gösterilmiştir. Böylece davranış, biliş ve histolojik olarak tedavi etkinliği bulunmuştur. PB kullanımının TBH için VEGF ve damarlanmayı arttığı ve nöronları koruduğu birçok çalışmada gösterilmiştir.[19] TBH sonrası endojen onarım sürecini uyarmak için VEGF kullanmak nörojeneratif tıpta önemli bir yaklaşım olabilir. VEGF hippokampal nörojenezi artırabilen moleküllerden biridir. Bir çalışmada, Flk1 (VEGF reseptörü 2) yoluyla VEGF sinyalinin deneysel TBH sonrası nörojenik sürece etkisi incelenmiştir. Flk1'in hem subgranüler katmandaki nöroblastlar tarafından hem de HK'nin yetişkin dentat girusundaki olgunlaşan granül nöronlar tarafından ifade edildiğini gösterilmiştir. Sıçanda lateral sıvı perküsyon hasarı sonrasında, aynı taraf DG'de yüksek VEGF seviyeleri ve ayrıca *de novo* nöronların sayısında artış saptanmıştır. VEGF ve Flkl'in nörojenik sürece katılımını doğrudan test etmek için, Flk1'in bir inhibitörü olan rekombinant VEGF veya SU5416'yı yaralı hayvanların ipsilateral serebral ventrikülüne verildiğinde VEGF infüzyonunun BrdU+/Prox1+ yeni nöron sayısını önemli ölçüde artırdığı ve TUNEL+ hücrelerinin sayısını azalttığı görülmüştür. VEGF için TBH sonrası *de novo* hipokampal nörogeneze aracılık ettiği, hasarlı beyindeki nöroblastların proliferasyonundan ziyade ağırlıklı olarak de novo granül nöronlarının hayatta kalmasına aracılık ettiği ve VEGF reseptörleri ve diğer moleküler mekanizmalar da yaralanmayı takiben artan nörogeneze aracılık etmede rol oynadığı düşünülmüştür.[5,20] Bizim çalışmamızda da MKH, PB ve birlikte uygulamalarında damarlanmanın artırıldığı VEGF ile gösterildi. Sonuçlarımız önceki literatürdeki bulgularla uyumlu bulundu ve PB etkisinin önemini gösterdi.

Çalışmamızda TBH ile azalan anti-enflamatuvar sitokin IL-10 düzeyinin PB kullanımları ile arttığı gösterildi. Adipoz kaynaklı MKH için sepsis kaynaklı akut akciğer hasarını iyileştirebileceğini ve Firmicutes ve Bacteroidetes gibi barsak mikrobiyotasındaki mikroorganizma popülasyonlarını değiştirebileceğinin düşünüldüğü bir çalışmada artan enflamatuvar sitokinlerin serum seviyeleri, TNF-α ve IL-10 PB kullanımı ile önemli ölçüde azaldığı bulunmuştur. MKH tedavi ile sepsisli sıçanlarda barsak mikrobiyotasının çeşitliliğini önemli ölçüde artırdığı saptanmıştır. MKH barsakta faydalı bakteri oranını artırmış, zararlı bakteri oranını azaltmış ve barsak mikrobiyotasını normalleştirmiştir.[21] Son zamanlardaki ilerlemelere rağmen, sağlık ve hastalıkta mikrobiyom ve nöro-bağışıklık arasındaki etkileşimin incelenmesi henüz bilinmemektedir. Bazı çalışmalar, nöro-bağışıklık bağlamında bu tür varsayılan "barsak-beyin eksenini" yönlendiren olası mekanizmalara ışık tutmuştur. Örneğin, antibiyotik tedavisi ile barsak kommensal bakterilerinin tükenmesi, farelerde deneysel otoimmün ensefalomiyelitin ilerlemesini azaltmış, bunun IL-10 üreten düzenleyici T-hücre indüklenmesinin aracılık ettiği öne sürülmüştür.[22] M1-benzeri "proenflamatuvar" hücrelerin genellikle zararlı olduğu varsayılsa da iyi düzenlenmiş bir M1-benzeri yanıt TBH sonrası nöroprotektif olabileceği düşünülmüştür. Ancak aşırı M1 benzeri bir yanıt, ikincil beyin hasarına yol açabilir ve kendi kendine yayılan bir hiperenflamatuvar duruma yol açabileceği ön görülmüştür. IL-4 ve IL-13 uyarısına bir yanıt olan M2a benzeri "alternatif" fenotip, anti-enflamatuvar sitokinlerin üretimi ve artan fagositik aktivite ile ilişkilidir. M2c benzeri "deaktive edilmiş" fenotip, IL-10'a, glukokortikoidlere veya apoptotik hücrelerin alımına yanıt olarak ortaya çıkar ve doku onarımını ve yeniden şekillenmeyi düzenleyebileceği anlaşılmıştır. Travma veya ikincil hasar ile doku iskemisini ekleyerek beyindeki lokal enflamatuvar yanıtı güçlendirmektedir. Bunun yerine deneysel ve klinik çalışmalar, ikinci zararın sitokin yanıtını daha anti-enflamatuvar bir fenotipe kaydırdığını ve IL-10 yanıtını güçlendirdiğini ortaya koymuştur. TBH ve ardından şiddetli hemorajik şok ile politravma modelinde, serum IL-10 seviyeleri tek başına TBH ile karşılaştırıldığında yaklaşık 100 kat ve tek başına hemorajik şok ile karşılaştırıldığında 30 kat artmıştır.[23] TBH için enflamatuvar tepkiler genellikle IL-10 ve TGF-β gibi anti-enflamatuvar sitokinler tarafından dengelenir. IL-10, STAT3 aracılığıyla sinyal veren, TBH hastalarının BOS'sinde bulunan ve dolaşımdaki monositlerle ilişkilendirilen güçlü bir anti-enflamatuvar sitokindir.[24] Yaralanmadan önce intravenöz IL-10 enjeksiyonunun, sıvı perküsyon yaralanmasını takiben sıçanlarda TNF-α ekspresyonunu azalttığı ve nörolojik iyileşmeyi hızlandırdığı gösterilmiştir.[25] Bu veriler, IL-10 için yaralanmadan hemen sonra uygulandığında nöroprotektif olabileceğini ve periferik bağışıklık sistemi üzerinden hareket edebileceğini göstermektedir. Bizim çalışmamızda da PB uygulaması ile enflamasyonun azaltıldığı ve bunun IL-10 ile ilişkili olduğu gösterildi. Sonuçlarımız önceki literatürdeki bulgularla uyumlu bulundu ve PB etkisinin önemini gösterdi.

Barsak mikrobiyomu ile TBH arasındaki ilişki çok az çalışmada gösterilmiştir. Bunlar arasında Parkinson gibi hastalıklarda saptanmıştır.[26,27] Bir çalışmada hematopoetik kök hücre transplantı yapılmış insan ve farelerde Barnesiella cinsinin Vancomycin'e dirençli Enterococus fecalis suşlarının büyümesini engellediği saptanmıştır.[28,29] Yapılan bir çalışmada TBH ile gelişen barsak patojen enfeksiyonu ile daha da kötüleşen bir durum saptanıp sekonder ikincil hasar ile ilişkilendirilmiştir. Farelerde TBH sonrası 28. günde dekstran ile indüklenen barsak enfeksiyonunun davranış ve motor bozukluklar ile HK nöron ölümü ve gliozisi daha da artırmıştır. Polimeraz zincir reaksiyonu (PCR) ile yapılan analizde HK nöroenflamatuvar gen artışının barsakta oluşturulan

enfeksiyonla ilişkili olduğu düşünülmüştür.[30,31] Spinal kord hasarlı hastalarda nörolojik bozukluklarla barsak disbiyozu arasında bir ilişkiyi göstermek için fare modellemesinde PCR ile barsak mikrobiyomu araştırılmıştır. Kontrol ile karşılaştırıldığında fekal örneklerde spinal kord hasarı yapılmış fareler için *Firmicutes, Christensellaceae* ve *Butrycicimonas* türlerinin anlamlı bir şekilde azaldığı tespit edilmiştir. Fekal mikrobiyata transplantı yapılan farelerde bu düşüşün geri çevrildiği görülmüştür. Spinal kord hasarı ile *Blautia, Anaerostipes* ve *Lachnospiraceae* NK4K136'nın anlamlı azalışına karşılık Bilophila anlamlı artışı bulunmuştur. Fekal mikrobiyom transplantı ile bu durumun tersine çevrildiği tespit edilmiştir. Ayrıca fekal örneklerde artan kısa zincirli yağ asitlerinin arttığının saptanması intestinal geçirgenliğin ve lökomotor iyileşmenin nedeni olduğu düşünülmüştür. Fekal transplantına bağlı bu değişiklikler spinal kord için IL-Beta ve NF-kappa B azalması ile sonuçlanıp barsaktan gelen bir sinyal mekanizmasının varlığını göstermiştir.[32-34]

Son araştırmalar, PB için kan-beyin bariyeri, miyelinasyon, nörojenez ve mikroglial olgunlaşma gibi nörojeneratif süreçleri şekillendirmede önemli roller oynadığını göstermektedir. Disbiyotik bir barsak ortamının, beyinde yaptığı etkilerden yola çıkıp, kan-beyin bariyeri geçirgenliği, nöroenflamasyon, astroglia aktivasyonu ve mitokondriyal disfonksiyon gibi TBH kaynaklı patolojileri hafifleterek hücresel ve moleküler fonksiyonları iyileştirdiği gösterilmektedir. Çalışmamızda, PB uygulamasının oksidadif stresi, enflamasyonu ve gliozisi azaltarak TBH için anlamlı bir yarar sağladığı gösterildi. Alınan sonuçlar ile PB uygulamasının gelecekte daha iyi tedavi ve hasta yaşam kalitesi sağlayabileceği düşünüldü.

Çalışmanın Kısıtlılıkları

Bu çalışmanın kısıtlamaları olarak yüksekten ağırlık düşürmenin oluşturduğu TBH için tam olarak bir standardizasyonun gerçekleştirilememesi, PB uygulamasına bağlı barsak mikrobiyotasındaki değişikliklerin ortaya konamaması ve sıçan aplikasyonu olan manyetik rezonans veya bilgisayarlı tomografi sonuçları yapılamadığından iyileşmenin tam olarak gösterilememesi söylenebilir.

SONUÇ

TBH tedavisi zor ve maliyetleri yüksek bir hastalıktır. Hasta yaşam kalitesini artırmak için yeni arayışlar sürmektedir. Bu çalışmada son zamanlarda klinik kullanım bulan PB için barsak mikrobiyomunun düzenlenmesi ve beyin hücrelerindeki olumlu etkileri nedeniyle artan bir araştırma potansiyeli bulunan bu ürünün etkisi ve mekanizması incelendi. Deneysel sıçan modelinde yüksekten ağırlık düşürme ile gerçekleştirilen beyin hasarının oksidatif stres, gliozis ve enflamasyon parametreleri bakıldı. PB uygulamasının TBH için zararlı etkileri olan bu parametreleri geri döndürerek anlamlı bir şekilde nöronları koruduğu ve hasarı azalttığı bulundu. Bu bulguların klinik anlamı olabilecek önemi olduğu düşünüldü.

Etik

Etik Kurul Onayı: Manisa Celal Bayar Üniversitesi, Hayvan Deneyleri Yerel Etik Kurulu'ndan onay alınmıştır (no: 27.04.2021/71.637.435/189 ve tarih: 14.06.2021).

Hasta Onamı: Hayvanlar üzerinde yapılmıştır.

Hakem Değerlendirmesi: Editörler kurulunun içinden ve dışından olan kişiler tarafından değerlendirilmiştir.

Yazarlık Katkıları

Konsept: M.K., M.M.İ.T., Dizayn: M.K., M.İ.T., M.M., Veri Toplama veya İşleme: Ş.A., T.Ö., M.Ö., R.D., Analiz veya Yorumlama: M.K., M.İ.T., M.M., Literatür Tarama: E.K., N.K., Ş.A., F.Ö., Yazan: M.K., M.İ.T.

Çıkar Çatışması: Yazarlar bu makale ile ilgili olarak herhangi bir çıkar çatışması bildirmemiştir.

Finansal Destek: Bu çalışmayı finanse eden Manisa Celal Bayar Üniversitesi Rektörlük Bilimsel Araştırma Projeleri Birimi'ne proje no: 2020-063 desteğinden dolayı teşekkür ederiz.

KAYNAKLAR

1. Rice MW, Pandya JD, Shear DA. Gut Microbiota as a Therapeutic Target to Ameliorate the Biochemical, Neuroanatomical, and Behavioral Effects of Traumatic Brain Injuries. Front Neurol. 2019;10:875.
2. Willing AE, Das M, Howell M, Mohapatra SS, Mohapatra S. Potential of mesenchymal stem cells alone, or in combination, to treat traumatic brain injury. CNS Neurosci Ther. 2020;26:616-27.
3. Akhoundzadeh K, Vakili A, Shadnoush M, Sadeghzadeh J. Effects of the Oral Ingestion of Probiotics on Brain Damage in a Transient Model of Focal Cerebral Ischemia in Mice. Iran J Med Sci. 2018;43:32-40.
4. Mete M, Alpay S, Aydemir I, et al. Therapeutic effects of Lacosamide in a rat model of traumatic brain injury: A histological, biochemical and electroencephalography monitoring study. Injury. 2021;52:713-23.
5. Mete M, Vural K, Cezayirli E, Varol T, Tuğlu Mİ. Role of nitric oxide in the regulation of pain after nociceptive stimuli in rat spinal cord. Cukurova Med. J. 2018;43:634-9.
6. Li Y, Chavko M, Slack JL, et al. Protective effects of decay-accelerating factor on blast-induced neurotrauma in rats. Acta Neuropathol Commun. 2013;1:52.
7. Pizzino G, Irrera N, Cucinotta M, et al. Oxidative Stress: Harms and Benefits for Human Health. Oxid Med Cell Longev. 2017;2017:8416763.
8. Song A, Shen N, Gan C, et al. Exploration of the relationship between intestinal flora changes and gut acute graft-versus-host disease after hematopoietic stem cell transplantation.

Transl Pediatr. 2021;10:283-95.

9. George AK, Behera J, Homme RP, Tyagi N, Tyagi SC, Singh M. Rebuilding Microbiome for Mitigating Traumatic Brain Injury: Importance of Restructuring the Gut-Microbiome-Brain Axis. Mol Neurobiol. 2021;58:3614-27.
10. Hanscom M, Loane DJ, Aubretch T, et al. Acute colitis during chronic experimental traumatic brain injury in mice induces dysautonomia and persistent extraintestinal, systemic, and CNS inflammation with exacerbated neurological deficits. J Neuroinflammation. 2021;18:24.
11. Tatsuki Itoh, Motohiro Imano, Takao Satou, Basic Neurosciences, Genetics and Published Immunology - Original Article: 2012. p. 877-90.
12. Fang J, Zhu Y, Wang H, et al. Baicalin Protects Mice Brain From Apoptosis in Traumatic Brain Injury Model Through Activation of Autophagy. Front Neurosci. 2019;12:1006.
13. Pelinka LE, Kroepfl A, Schmidhammer R, et al. Glial fibrillary acidic protein in serum after traumatic brain injury and multiple trauma. J Trauma. 2004;57:1006-12.
14. Alizada M, Lin S, Gao H. Recent advances in the treatment of traumatic brain injury with autologous and non-autologous multipotent stem and progenitor cells: preclinical models and clinical trials. Folia Neuropathol. 2021;59:298-316.
15. Dori I, Petrakis S, Giannakopoulou A, et al. Seven days post-injury fate and effects of genetically labelled adipose-derived mesenchymal cells on a rat traumatic brain injury experimental model. Histol Histopathol. 2017;32:1041-55.
16. Dabrowski W, Siwicka-Gieroba D, Robba C, Badenes R, Malbrain MLNG. The prone position must accommodate changes in IAP in traumatic brain injury patients. Crit Care. 2021;25:132.
17. Reis C, Gospodarev V, Reis H, et al. Traumatic Brain Injury and Stem Cell: Pathophysiology and Update on Recent Treatment Modalities. Stem Cells Int. 2017;2017:6392592.
18. Rahmati H, Momenabadi S, Vafaei AA, Bandegi AR, Mazaheri Z, Vakili A. Probiotic supplementation attenuates hippocampus injury and spatial learning and memory impairments in a cerebral hypoperfusion mouse model. Mol Biol Rep. 2019;46:4985-95.
19. Herath M, Hosie S, Bornstein JC, Franks AE, Hill-Yardin EL. The Role of the Gastrointestinal Mucus System in Intestinal Homeostasis: Implications for Neurological Disorders. Front Cell Infect Microbiol. 2020;10:248.
20. Lee C, Agoston DV. Vascular endothelial growth factor is involved in mediating increased de novo hippocampal neurogenesis in response to traumatic brain injury. J Neurotrauma. 2010;27:541-53.
21. Uiterwijk D, Stargatt R, Humphrey S, Crowe SF. The Relationship Between Cognitive Functioning and Symptoms of Depression, Anxiety, and Post-Traumatic Stress Disorder in Adults with a Traumatic Brain Injury: a Meta-Analysis. Neuropsychol Rev. 2021 Oct 25.
22. Zheng D, Liwinski T, Elinav E. Interaction between microbiota and immunity in health and disease. Cell Res. 2020;30:492-506.
23. Simon DW, McGeachy MJ, Bayır H, Clark RS, Loane DJ, Kochanek PM. The far-reaching scope of neuroinflammation after traumatic brain injury. Nat Rev Neurol. 2017;13:171-91.
24. Ali EHA, Ahmed-Farid OA, Osman AAE. Bone marrow-derived mesenchymal stem cells ameliorate sodium nitrite-induced hypoxic brain injury in a rat model. Neural Regen Res. 2017;12:1990-9.
25. Do PT, Wu CC, Chiang YH, Hu CJ, Chen KY. Mesenchymal Stem/Stromal Cell Therapy in Blood-Brain Barrier Preservation Following Ischemia: Molecular Mechanisms and Prospects. Int J Mol Sci. 2021;22:10045.
26. Ojeda J, Ávila A, Vidal PM. Gut Microbiota Interaction with the Central Nervous System throughout Life. J Clin Med. 2021;10:1299.
27. Lobo-Silva D, Carriche GM, Castro AG, Roque S, Saraiva M. Balancing the immune response in the brain: IL-10 and its regulation. J Neuroinflammation. 2016;13:297.
28. Jing Y, Yu Y, Bai F, et al. Effect of fecal microbiota transplantation on neurological restoration in a spinal cord injury mouse model: involvement of brain-gut axis. Microbiome. 2021;9:59.
29. Yang Z, Xia Q, Lu D, et al. Human mesenchymal stem cells treatment improved hepatic lesions and reversed gut microbiome disorder in non-alcoholic steatohepatitis. Aging (Albany NY). 2020;12:21660-73.
30. Hanscom M, Loane DJ, Shea-Donohue T. Brain-gut axis dysfunction in the pathogenesis of traumatic brain injury. J Clin Invest. 2021;131:e143777.
31. Yang L, Liao D, Hou X, Wang Y, Yang C. Systematic review and meta-analysis of the effect of nutritional support on the clinical outcome of patients with traumatic brain injury. Ann Palliat Med. 2021;10:11960-9.
32. Zhu CS, Grandhi R, Patterson TT, Nicholson SE. A Review of Traumatic Brain Injury and the Gut Microbiome: Insights into Novel Mechanisms of Secondary Brain Injury and Promising Targets for Neuroprotection. Brain Sci. 2018;8:113.
33. Zhang W, Zou G, Li B, et al. Fecal Microbiota Transplantation (FMT) Alleviates Experimental Colitis in Mice by Gut Microbiota Regulation. J Microbiol Biotechnol. 2020;30:1132-41.
34. Alexander T, Snowden JA, Burman J, et al. Intestinal Microbiome in Hematopoietic Stem Cell Transplantation For Autoimmune Diseases: Considerations and Perspectives on Behalf of Autoimmune Diseases Working Party (ADWP) of the EBMT. Front Oncol. 2021;11:722436.