flora

OLGU SUNUMU / CASE REPORT

FLORA 2021;26(4):756-761 • doi: 10.5578/flora.20219623

Gastroözefageal Darlığı ve Gelişme Geriliği Olan Çocuk Hastada *Pantoea agglomerans* Bakteriyemisi: Olgu Sunumu

Pantoea agglomerans Bacteriaemia in a Child Patient with Gastroesophageal Stricture and Growth Restriction: A Case Report

Muhammet ÇELİK[1] (İD), Erdal ÖZBEK[1] (İD), Nurullah UZUNER[1] (İD), Handan KANGÜL[1] (İD), Hande Gizem ÖZALP[2] (İD)

[1] Dicle Üniversitesi Tıp Fakültesi, Tıbbi Mikrobiyoloji Anabilim Dalı, Diyarbakır, Türkiye
[2] Dicle Üniversitesi Tıp Fakültesi, Çocuk Sağlığı ve Hastalıkları Anabilim Dalı, Diyarbakır, Türkiye

Makale atıfı: *Çelik M, Özbek E, Uzuner N, Kangül H, Özalp HG. Gastroözefageal darlığı ve gelişme geriliği olan çocuk hastada Pantoea agglomerans bakteriyemisi: olgu sunumu. FLORA 2021;26(4):756-61.*

ÖZ

Pantoea agglomerans, Enterobacterales ailesi içinde yer alan gram-negatif bir basildir. Pantoea cinsi içerisindeki 20 türden en öne çıkanı olan ve başlangıçta bitki patojeni olarak bilinen P. agglomerans'ın nadiren insanları da infekte edebildiği görülmüştür. Literatürde P. agglomerans'ın bağışıklığı zayıf yetişkinlerde ve özellikle çocuklarda düşük virülanslı bir patojen olduğu gösterilmiştir. Hastalarda fırsatçı bir patojen olarak yara, kan ve idrar yolu infeksiyonlarına neden olabildiği bildirilmiştir. Farklı ülkelerden münferit olguların yanı sıra ilk salgın raporu 1970-1971 yılları arasında ABD'den bildirilmiştir ve daha yakın bir tarihte 2005 yılında Malezya'da bir yenidoğan yoğun bakımından salgın raporu bildirilmiştir. Bazı çalışmalarda gastroözefageal bir hastalığı bulunan kişilerle P. agglomerans bakteriyemisinin arasında güçlü bir ilişki bulunduğu gösterilmiştir. Literatürde ülkemizde gastroözefageal hastalığa bağlı olarak bildirilen P. agglomerans vakasına rastlanmamıştır. Bu yazıda gastroözefageal darlığı ve gelişim geriliği bulunan çocuk hastada P. agglomerans'ın neden olduğu nadir bir bakteriyemi olgusu sunulacaktır.

Anahtar Kelimeler: *Pantoea agglomerans; Gastroözefageal darlık; Kan dolaşımı infeksiyonları*

Geliş Tarihi/Received: 08/05/2021- Kabul Ediliş Tarihi/Accepted: 22/07/2021

©Telif Hakkı 2021 Flora. Makale metnine www.floradergisi.org web adresinden ulaşılabilir.

Çevrimiçi Yayın Tarihi: 03.01.2022

ABSTRACT

Pantoea agglomerans Bacteriaemia in a Child Patient with Gastroesophageal Stricture and Growth Restriction: A Case Report

Muhammet ÇELİK[1], Erdal ÖZBEK[1], Nurullah UZUNER[1], Handan KANGÜL[1], Hande Gizem ÖZALP[2]

[1] Department of Medical Microbiology, Dicle University Faculty of Medicine, Diyarbakır, Turkey
[2] Department of Pediatrics, Dicle University Faculty of Medicine, Diyarbakır, Turkey

Pantoea agglomerans is a gram-negative bacillus belonging to the Enterobacterales family. It has been observed that P. agglomerans, which is the most prominent of the 20 species in the genus Pantoea and known as a plant pathogen at the beginning, can rarely infect humans. In the literature, P. agglomerans has been shown to be a low virulence pathogen in immunocompromised adults and especially children, and it has been reported that it can cause wound, blood and urinary tract infections as an opportunistic pathogen in patients. In addition to individual cases reported from different countries, the first epidemic report was reported from the USA between 1970-1971 and more recently, a neonatal intensive care outbreak was reported in Malaysia in 2005. Some studies have shown strong association between people with gastroesophageal disease and P. agglomerans bacteremia. In the literature, no cases of P. agglomerans related to gastroasophageal disease were found in our country. In this article, a rare case of bacteremia caused by P. agglomerans in a pediatric patient with gastroesophageal stenosis and developmental delay was be presented.

Key Words: *Pantoea agglomerans; Gastroesophageal stenosis; Bloodstream infections*

GİRİŞ

Pantoea agglomerans, fakültatif anaerob, kapsül oluşturmayan, besiyerinde sarı pigment oluşturan gram-negatif bir basil olup, *Enterobacterales* ailesine aittir[1,2]. Pantoea cinsi içerisinde insanlarda öne çıkan tür olan *P. agglomerans* (daha önce *Enterobacter agglomerans* veya *Erwiniaherbicola agglomerans* olarak bilinen) ile birlikte 20 tür tanımlanmıştır. Başlangıçta bitki patojeni olarak bilinen *P. agglomerans*'ın zamanla insanları ve omurgalı hayvanları da infekte edebildiği görülmüştür[1].

Bu bakteri travma bölgesinden bitkisel materyalin penetrasyonu ile infeksiyona sebep olabileceği gibi intravenöz kateter, kontamine intravenöz sıvı veya parenteral beslenme gibi invaziv girişimler sonucunda sekonder bakteriyemi ve nozokomiyal infeksiyonlara da neden olduğu gösterilmiştir[3-5]. *P. agglomerans*'ın bağışıklığı zayıf yetişkinlerde ve özellikle çocuklarda düşük virülanslı bir patojen olduğu gösterilmiştir. *P. agglomerans*'ın çocuklarda oluşturduğu en yaygın infeksiyon hastalıkları; kan dolaşımı infeksiyonu, apse, osteomiyelit, idrar yolu infeksiyonu ve septik artrittir[5,6].

Bu çalışmada gelişme geriliği ile takipli özefagogastrik darlığı olan bir yaşında çocuk hastada *P. agglomerans*'a bağlı gelişen nadir bir bakteriyemi olgusu sunulacaktır. Nadir görülen bu olgunun sunumu ile literatüre katkıda bulunmak amaçlanmıştır.

OLGU SUNUMU

Gelişme geriliği tanısı mevcut olan bir yaşındaki hasta ateş ve öksürük şikayetleri nedeniyle Dicle Üniversitesi Hastaneleri Çocuk Acil servisine ailesi tarafından getirildi. Hastanın fizik muayenesinde bilinç açık, genel durum orta, vücut ısısı 39.3°C idi. Öksürüğü olan hastanın, solunum sistemi muayenesinde oskültasyonla kaba ralleri mevcuttu. Hasta pnömoni ön tanısı ile çocuk hastalıkları servisinde tedavi altına alındı. Ayrıca hastanın yaşıtlarına göre -2 SD (standart deviasyon) altında olan kilo yetersizliği nedeniyle gelişim geriliği olduğu belirlendi. İnfeksiyon odağı tespiti için hastadan aseptik şartlarda iki set kan kültürü alındı. Ardından ampirik olarak intravenöz (iv) sefotaksim ve oral klaritromisin başlandı.

Hastanın laboratuvar bulgularında WBC: 24250/UL (3700-10100) (%50.6 nötrofil, %41.9 lenfosit, %6.8 monosit, %0.3 bazofil), C-reaktif protein: 6.74 mg/dl (0-0.5), Platelet: 1.117.000/UL (55.000-366.000) saptandı. Hastadan posterior-anterior akciğer grafisi, baryumlu özefagus mide duodenum grafisi ve batın ultrasonografisi istendi. Ayrıca gelişim geriliği etyolojisine yönelik

olarak çölyak hastalığı için anti endomisyum ve anti transglutaminaz testleri istendi. Akciğer grafisinde herhangi bir patolojik bulguya rastlanmadı. Batın ultrasonografisinde her iki böbrek parankim ekosu grade 1 artmış izlendi. Baryumlu özefagus mide duodenum grafisinde gastroözofageal reflü ve özofagogastrik darlık izlendi. Çölyak hastalığı için çalışılan indirekt immün floresans antikor testinde anormal bir bulguya rastlanmadı. Ayrıca yapılan COVID-19 PCR testi negatif çıktı.

Anamnezinde hastanın özgeçmişinde 4 aylıkken pnömoni tanısıyla hastanede yatarak tedavi edildiği öğrenilmiştir. 9 günlük yatarak tedavinin ardından şifa ile taburcu edilen hasta bu süre zarfında antiasid ve klaritromisin ile antibiyoterapi almıştır.

Mikrobiyolojik yöntem: Hastanın BACTEC Plus Aerobic/F (Becton, Dickinson ABD) şişesine alınan kan kültür örneği BACTEC FX (Becton, Dickinson ABD) cihazında inkübasyona bırakıldı. Kan kültürü şişeleri 16. ve 18. saatte pozitif sinyal verdi. Kan kültürü şişelerinden hazırlanan preparatta gram-negatif basiller görüldü. Şişelerden %5 Koyun Kanlı Agar (KKA) ve Eozin Metilen Blue (EMB) agar besiyerine subkültürleri yapıldı. Bir günlük inkübasyon sonunda KKA'da sarı pigment oluşturan S tipi koloniler, EMB agarda laktozu fermente eden koloniler üredi (Resim 1,2). Koloniler kütle spektrometre yöntemi ile, MALDI Biotyper 3.1

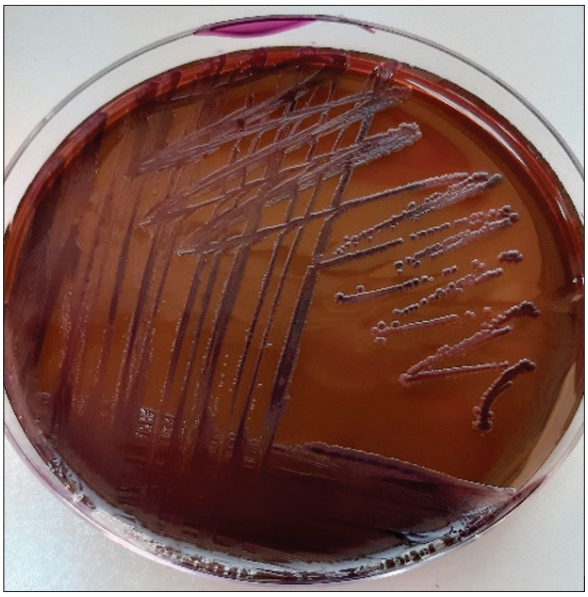

Resim 1. Eozin Metilen Blue agarda düzgün yüzeyli laktoz pozitif *P. agglomerans* kolonileri.

Resim 2. Bir gecelik inkübasyon sonrasında %5 koyun kanlı agarda sarı pigmentasyon oluşturan *P. agglomerans* kolonileri.

(BrukerDaltonics, ABD) sisteminde her iki izolat da >2.0 skorla *P. agglomerans* olarak tanımlandı (Şekil 1).

İzolatın biyokimyasal özellikleri konvansiyonel yöntemlerle araştırıldı; şekerleri fermente ettikleri, hidrojen sülfür oluşturmadıkları, hareketli oldukları ve oksidaz testinin negatif olduğu saptandı.

İzolatın, otomatize BD Phoenix 100 sistemiyle (BectonDickinson, ABD) çalışılan antibiyotik duyarlık test (ADT) sonuçları "European Committee on Antimicrobial Susceptibility Testing (EUCAST)" önerileri doğrultusunda yorumlandı (Tablo 1)[7]. Ayrıca ek olarak kolistin duyarlılığın tespiti için Sensititre (Thermo Fisher Scientific, ABD) Sıvı Mikrodilüsyon Yöntemi (SMD) kullanıldı.

Yatarak tedavi altına alınışının 4. gününde antibiyotik duyarlılık test sonuçlarına göre tedavisi revize edildi. Hastanın klaritromisin tedavisi kesilerek bunun yerine iv piperasilin/tazobaktam ve iv trimetoprim/sülfametoksazol başlandı. Tedavinin 4. gününde genel durumu iyileşen ve ateşleri normale dönen hastanın tekrar alınan kan kültürlerinde üreme olmadı. Mevcut tedavi 7. günde kesilip taburculuk planlandı. Ayrıca gelişim geriliği için mama raporu çıkarılıp nutrisyonel destek tedavisi başlandı. Hasta özefagogastrik darlık nedeniyle 1 ay sonra gastroenteroloji poliklinik önerisiyle taburcu edildi.

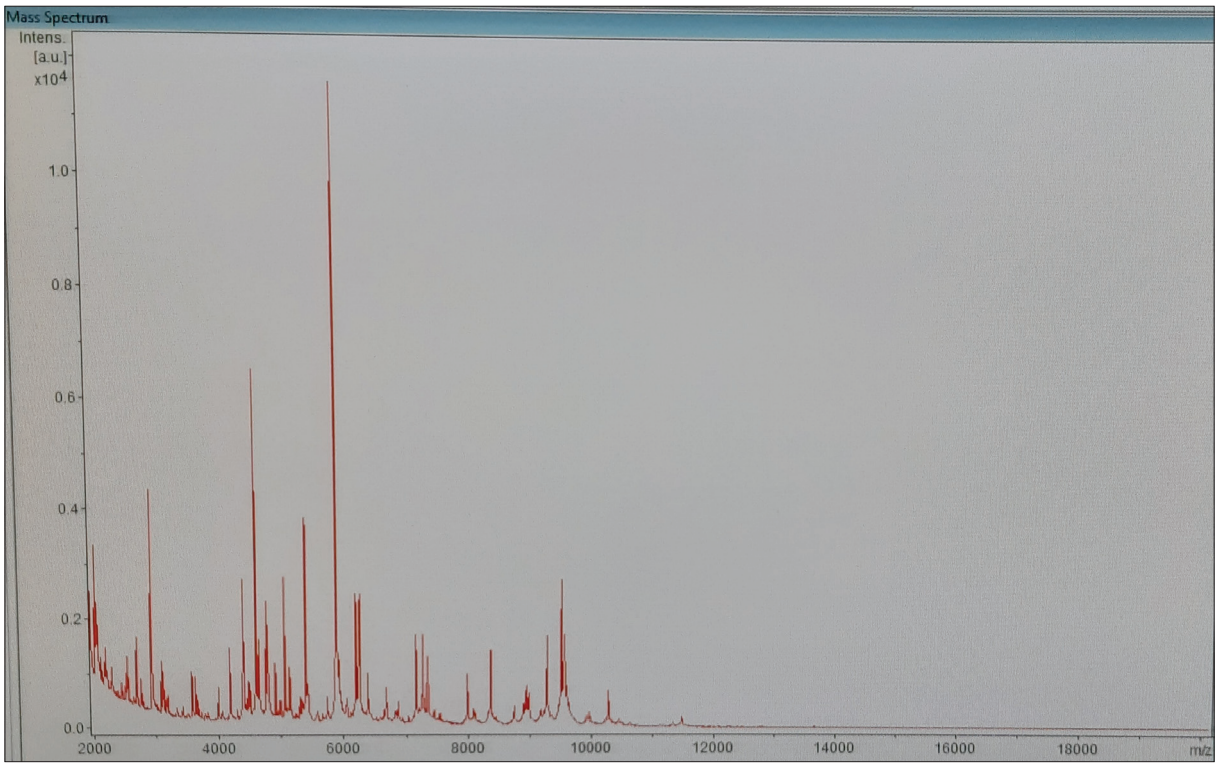

Şekil 1. *Pantoea agglomerans*'ın MALDI Biotyper 3.1 (BrukerDaltonics, ABD) sisteminde saptanan spektrofotometre görüntüsü.

Tablo 1. *P. agglomerans* için antibiyotik duyarlılık testi sonuçları

	MİK değeri(mg/L)	Yorum
Ertapenem	≤0.25	S
Meropenem	0.25	S
İmipenem	0.5	S
Amoksisilin/clavunat	16/2	**R**
Ampisilin	≤4	**R**
Ampisilin/sulbaktam	4/8	S
Sefepim	≤1	S
Seftazidim	≤1	S
Seftriakson	≤1	S
Sefuroksim sodyum	8	S
Piperasilin/tazobaktam	≤4/4	S
Siprofloksasin	≤0.125	S
Levofloksasin	≤0.5	S
Trimetoprim/sulfometoksazol	≤2/38	S
Amikasin	≤8	S
Gentamisin	≤2	S
Kolistin*	**0.25**	**S**

MİK: Minimum inhibitör konsantrasyonu, S: Duyarlı, R: Dirençli.
*Sıvı mikrodilüsyon yöntemi ile çalışılmıştır.

TARTIŞMA

Pantoea cinsi, patojen olarak genellikle bitkilerle ilişkili birkaç türü içerir ve bazı türler insanlarda hastalığa neden olabilir. En yaygın olarak insanlardan izole edilen Pantoea türü olan *P. agglomerans*, doğada yaygın bir şekilde dağılmıştır ve bitkiler, su, toprak, insanlar ve hayvanlardan izole edilmiştir[1,2,8].

Pantoea cinsi H_2S oluşturmaması, hareketli olması, laktozu fermante etmesi, koyun kanlı agarda sarı pigment oluşturması ve indol testinin negatif olması ile diğer *Enterobacterales* üyelerinden ayrılmaktadır. Bununla birlikte Voges-Proskauer testinin pozitif olması, Triptik soya agarda sarı pigment oluşturması ve dekarboksilaz testinde lizin ve ornitinin negatif olması *P. agglomerans*'ı diğer Pantoea türlerinden ayıran önemli testlerdir[9]

16S rRNA gen sekanslama metodu kullanılarak yapılan çalışmalarda MALDI-TOF yönteminin performansı bütünüyle değerlendirildiğinde, Enterobacterales üyelerinin tanımlamasında konvansiyonel biyokimyasal sistemlere göre belirgin olarak üstün olduğu bildirilmiştir[10-12].

Enterobacterales üyelerinin neden olduğu çoğunluğu *P. agglomerans* olan en büyük nozokomiyal salgın, 1970-1971 yılları arasında ABD'de meydana gelmiştir. Bu salgın 152 tanesinde *P. agglomerans*'ın izole edildiği toplam 378 septisemi vakası içermekteydi. Mortalite oranının %13.4 bulunduğu salgının kaynağı araştırıldığında; intravenöz sıvı içeren şişelerin kapaklarının fabrika üretimi sırasında kontamine olduğu ve hastanede salgına neden olduğu tespit edilmiştir[13]. Daha yakın bir tarihte Malezya'da bir yenidoğan yoğun bakımında, *P. agglomerans* ile kontamine olmuş parenteral beslenme solüsyonlarının neden olduğu %87.5 mortalite oranı ile sonuçlanmış bakteriyemi salgını tanımlanmıştır[14,4].

P. agglomerans'ın bağışıklığı baskılanmış hastalarda fırsatçı bir patojen olarak yara, kan ve idrar yolu infeksiyonlarına neden olabildiği bildirilmektedir[5]. Bazı araştırmalarda *P. agglomerans* ile kontamine intravenöz sıvı, total parenteral beslenme, propofol (anestezik ajan), kan ürünleri ve toz bebek maması arasındaki ilişkiler de gösterilmiştir[5,15]. Bu olguda infeksiyon kaynağı kesin olarak tespit edilememekle birlikte gelişme geriliğinin bağışıklık sistemi üzerindeki olası olumsuz etkilerinin kolaylaştırıcı faktör olabileceği düşünülmüştür.

Cheng ve arkadaşları 2000-2010 tarihleri arasında Ulusal Tayvan Üniversitesi Hastanesi'ne yatan *P. agglomerans* için pozitif kan kültürü olan hastaları geriye dönük incelemişlerdir. Çalışmalarında *P. agglomerans*'ın bağışıklığı zayıflamış kişilerde düşük virülanslı bir patojen olduğunu bildirmişlerdir. Antiasid kullandığı belirtilen 18 hastanın 13'ünde (%72) aktif gastroözafageal bir hastalığın bulunduğunu saptamışlar ve sonuç olarak *P. agglomerans* bakteriyemisi ile gastroözofageal hastalık arasında güçlü bir ilişki olduğunu ortaya koymuşlardır[6]. Bu olguda da antiasid kullanımı mevcut olan hastanın özefagogastrik darlığının olması bu durumun *P. agglomerans* bakteriyemisine neden olabileceğini düşündürmüştür.

Büyükçam ve arkadaşları Ocak 2000 - Haziran 2015 tarihleri arasında çocuk hastanesine kabul edilen ve farklı klinik örneklerde *P. agglomerans* üremesi olan pediatrik hastaların (1 aylık - 18 yaş arası) mikrobiyolojik test sonuçlarını geriye dönük olarak incelemişlerdir. *P. agglomerans*'ın en yaygın olarak yara infeksiyonları, pnömoni, idrar yolu infeksiyonları ve bakteriyemi olgularında saptandığını rapor etmişler ve *P. agglomerans* infeksiyonlarının, özellikle pnömonili çocuk hastalarda yaşamı tehdit edebileceğini belirtmişlerdir[16]. Bu olgu ağır seyirli pnömoni tablosu olması nedeniyle Büyükçam ve arkadaşlarının çalışmasını destekler niteliktedir.

Sonuç olarak, *P. agglomerans*'ın neden olduğu infeksiyonlar, çeşitli klinik tablolar ortaya koymakta ve çoğunlukla bağışıklığı baskılanmış kişilerde ortaya çıkan fırsatçı bir karaktere sahiptir. Vakaların çoğunda, hastalığın klinik seyri hafiftir ve uygun antibiyotik tedavisinin uygulanması tam iyileşme sağlar[6,17]. Sunduğumuz olguda özefagogastrik darlığı olan hastanın bu sebeple oluşan beslenme bozukluğu gelişim geriliğine neden olup immün sistemin zayıf kalması sonucunu ortaya çıkarmıştır. Gastroözefajial hastalık ve *P. agglomerans* bakteriyemisi arasındaki ilişkinin ileri inceleme ile aydınlatılması gerektiğini düşünmekteyiz. Ayrıca, MALDI-TOF yönteminin, *P. agglomerans*'ı hızlı tanımlaması ve etkene yönelik tedaviye erken dönemde geçilmesine neden olacağı; hastanede yatış süresinin kısalması ve mortalite oranlarının azalmasına katkıda bulunabileceği düşünülmüştür.

ÇIKAR ÇATIŞMASI

Yazarlar bu makale ile ilgili herhangi bir çıkar çatışması bildirmemişlerdir.

YAZAR KATKISI

Anafikir/Planlama: MÇ, NU
Analiz/Yorum: MÇ, NU
Veri sağlama: HGÖ, MÇ
Yazım: MÇ, HK
Gözden Geçirme ve Düzeltme: MÇ, EÖ
Onaylama: MÇ, EÖ

KAYNAKLAR

1. *Waltersonand AM, Stavrinides J. Pantoea: insights into a highly versatile and diverse genus with in the enterobacteriaceae. FEMS Microbiol Rev 2015;39(6):968-84.*
2. *Palmer M, Venter SN, McTaggart AR, Coetzee MPA, Van Wyk S, Avontuur JR, et al. The synergistic effect of concatenation in phylogenomics: the case in Pantoea. PeerJ 2019;7:e6698.*
3. *Matsaniotis NS, Syriopoulou VP, Teodoridou MC, Tzanetou KG, Mostrou GI. Enterobactersepsis in infants and children due to contaminated intravenous fluids. Infection Control 1984;5(10):471-7.*
4. *Habsah H, Zeehaida M, Van Rostenberghe H, Nraida R, Wan Pauzi WI, Fatimah I, et al. An outbreak of Pantoeaspp. in a neonatal intensive care unit secondary to contaminated parenteral nutrition. J Hosp Infect 2005;61(3):213-8.*
5. *Cruz AT, Cazacu AC, Allen CH. Pantoeaagglomerans, a plant pathogen causing human disease. J Clin Microbiol 2007, 45(6):1989-92.*
6. *Cheng A, Liu C-Y, Tsai H-Y, Hsu M-S, Yang C-J, Huang Y-T, Liao C-H, Hsueh P-R. Bacteremia caused by Pantoea agglomerans at a medical center in Taiwan, 2000-2010. J Microbiol Immunol Infect 2013;46:187-94.*
7. *EUCAST. European Committee on Antimicrobial Susceptibility Testing Breakpoint Tables for Interpretation of MICs and Zone Diameters-Version 10.0.;2020. Available from:01.01.2020.https://www.eucast.org/fileadmin/src/media/PDFs/EUCAST_files/Breakpoint_tables/v_10.0_Breakpoint_Tables.pdf*
8. *Weinthal DM, Barash I, Panijel M, Valinsky L, Gaba V, Manulis-Sasson S. Distribution andreplication of the pathogenicity plasmid pPATH in diverse populations of thegall-forming bacterium Pantoea agglomerans. Appl Environ Microbiol 2007;73:7552-61.*
9. *Delétoile A, Decré D, Courant S, Passet V, Audo J, Grimont P, Arlet G, Brisse S. Phylogenyand identification of Pantoea species and typing of Pantoea agglomerans strains by multilocus gene sequencing. J Clin Microbiol 2009;47(2):300-10.*
10. *Richter SS, Sercia L, Branda JA, Burnham D, Bythrow M, Ferraro MJ, et al. Identification of Enterobacteriaceae by matrix-assisted laser desorption/ionization time-of-flight mass spectrometry using the VITEK MS system. Eur J Clin Microbiol Infect Dis 2013;32(12):1571-8.*
11. *Naum M, Brown EW, Mason-Gamer RJ. Is 16S rDNA a reliable phylogenetic marker to characterize relationships below the family level in the enterobacteriaceae? J Mol Evol 2008;66:630-42.*
12. *Young JM, Park DC. Relationships of plant pathogenic enterobacteriabased on partialatpD, carA, andrecA as individual and concatenated nucleotide and peptide sequences. Syst Appl Microbiol 2007;30:343-54.*
13. *Maki DG, Rhame FS, Mackel DC, Bennett JV. Nationwide epidemic of septicaemia caused by contaminated intravenous products. I. Epidemiologic and clinical features. Am J Med 1976;60:471-85.*
14. *Van Rostenberghe H, Noraida R, WanPauzi WI, Habsah H, Zeehaida M, Rosliza AR, et al. The clinical picture of neonatal infection with Pantoea species. Jpn J Infect Dis 2006;59(2):120-1.*
15. *Mardaneh J, Dallal MM. Isolation, identification and antimicrobial susceptibility of Pantoea (Enterobacter) agglomerans isolated from consumed powdered infant formula milk (PIF) in NICU ward: firstreportfrom Iran. Iran J Microbiol 2013;5(3):263-7.*
16. *Büyükcam A, Tuncer Ö, Gür D, Sancak B, Ceyhan M, Cengiz AB, et al. Clinical and microbiological characteristics of Pantoea agglomerans infection in children. J Infect Public Health 2018;11(3):304-9.*
17. *Habhab W, Blake PG. Pantoeaperitonitis: not just a "thorny" problem. Perit Dial Int 2008;28(4):430.*

Yazışma Adresi/Address for Correspondence

Dr. Muhammet ÇELİK

Dicle Üniversitesi Tıp Fakültesi,
Tıbbi Mikrobiyoloji Anabilim Dalı,
Diyarbakır-Türkiye

E-posta: muhammedcelik1241@gmail.com