e-ISSN:2149-7877

ENTCase

CİLDE FİSTÜLİZE BİR RADİKÜLER KİST OLGUSU

Rinoloji

Başvuru: 22.08.2015
Kabul: 08.04.2016
Yayın: 12.05.2016

Beyhan Yılmaz[1], Engin Şengül[1], Fazıl Emre Özkurt[1], Aylin Gül[1], Mehmet Akdağ[1]

[1] Dicle Üniversitesi Tıp Fakültesi

Özet

CİLDE FİSTÜLİZE BİR RADİKÜLER KİST OLGUSU
Odontojenik kistler sadece oral ve maksillo fasial bölgeyi etkilemeleri nedeniyle eşsiz kistlerdir. Radiküler kistler, odontojenik kistlerin en yaygın tipi olup, en sık maksiller sinüsün anterior bölgesinde yerleşirler. Bu lezyonların çoğu etkilenen dişin apeksini içine alan iyi sınırlı radyolüsent bir lezyon olarak ortaya çıkmaktadır. Maksiller sinüsü kaplayacak kadar büyük odontojenik kistler ise daha nadir izlenmektedir. Bu olguda; sol yanakta şişlik ve akıntı şikayeti ile başvuran 24 yaşında bayan hasta sunulmuştur. Yapılan klinik muayene ve radyolojik incelemeler sonucunda, sol maksiller sinüsü tamamen dolduran, maksiller sinüs lateral duvarını superior ve inferiorda olmak üzere iki yerde destrükte ederek sol infra orbital ve bukkal alana uzanıp cilde fistülize olan ve maksiller sinüs medial duvarını destrükte eden kitle izlenmiştir. Hastaya uygun antibiyotik tedavisi altında Caldwel Luc ve endoskopik yaklaşım yöntemleri ile cerrahi tedavi yapılmıştır. Histopatalojik tanı radiküler kist ile uyumlu gelmiştir. Literatürde cilde fistülize olarak gelen radiküler kist tanısı çok sık değildir. Tedavide gecikilmiş vakalarda radiküler kistin cilt fistülizasyonu yapabileceği akılda tutulmalıdır.

Anahtar kelimeler: *Radiküler Kist, Komplikasyon, Cilt Fistülü*

Abstract

A CASE OF RADİCÜLER CYST WAS FİSTULATED İN THE SKİN
Odontogenic cysts are unique cysts due to having the impact solely on oral and maxillo facial region. Radicular cysts, which are the most common type of odontogenic cysts, are commonly located in the anterior of the maxillary sinuses. Most of these lesions occur as a radiolucent lesion affecting the apex of the tooth. Big odontogenic cysts filling up the maxillary sinus are rarely observed. In this case study, 24-year-old female patient with a complaint of swelling and discharge at the left cheek is presented. At the end of clinical examination and radiological investigation, a mass that completely filled the left maxillary sinus, was observed. The mass destroyed maxillary sinus lateral wall in both inferior and superior. It fistulated the skin by extending to left infra orbital and buccal area. It destroyed the maxillary sinus medial wall. Caldwel Luc Surgical procedure with endoscopic approach was performed under appropriate antibiotic treatment to the patient. Histopathological diagnosis turned out to be compatible with radicular cyst. In the literature, radicular cysts with fistula from the skin are not very common. In the event of cases with late treatment, it should be noted that radicular cyst can fistulate on the skin.

Keywords: *Radicüler Cyst, Complication, Skin Fistula*

Giriş

Radiküler kistler çenenin en sık rastlanılan inflamatuar kistlerindendir ve diş çürüğü veya travmaya bağlı olarak devitalize hale gelen bir pulpaya sahip sürmüş bir dişin genellikle kök ucunda meydana gelirler [1]. Sıklıkla erkeklerde ve hayatın üçüncü dekadında ortaya çıkarlar [2]. Radiküler kistin muhtemel radyolojik seyri, periapikal granülomaya benzer bir şekilde non vital bir dişin veya kalmış bir kökün apeksinde küçük bir radyolüsent lezyon olarak başlar [3]. Maksiller sinüsü kaplayacak kadar büyük odontojenik kistler nadir olarak ortaya çıkar [4].

Bu sunumda; tüm sol maksiller sinüsü doldurarak, bukkal ve infra orbital bölgede cilde fistülize olan bir radiküler

Sorumlu Yazar: Beyhan Yılmaz, Dicle Üniversitesi Tıp Fakültesi Dicle Üniversitesi KBB AD
drbeyhanyilmaz@gmail.com

kist vakası sunulmuştur.

Olgu Sunumu

Yirmidört yaşındaki bayan hasta yüzün sol tarafında ağrılı şişlik ve geçmeyen iltihabi akıntı şikayeti KBB kliniğine başvurmuştur. Hasta yüzündeki ağrılı şişliğin 2 ay öncesinde gördüğü diş tedavisinin sonrasında geliştiğini, oral antibiyotik tedavisi ve intravenöz antibiyotik tedavisi almış olmasına rağmen gerilemediğini ifade etmiştir.1 hafta öncesinde ağrılı şişliğin olduğu infraorbital ve bukkal bölgelerden iltihabi akıntı gelmeye başlaması üzerine hasta kliniğimize sevk edilmiştir.

Yapılan klinik muayenede; hastanın yüzün sol yarısının tamamen ödemli, hiperemik ve hassas olduğu, maksiller sinüsün ön duvarının ekspanse olduğu, sol bukkal ve infraorbital bölgeden püy geldiği görüldü (Şekil 1). Anterior rinoskopide; solda maksiller sinüs medial duvarının nazal kaviteye ekspanse olduğu izlendi. Hastanın rutin kan tetkikleri ve paranazal sinüs tomografisi istendi.

Şekil 1 : Hastanın ilk başvuru anındaki cilt fistülizasyon yerlerinin görünümü

Radyolojik incelemede; sol maksiller sinüsü tamamen dolduran, lateral nazal kemiği destrükte ederek nazal kaviteye uzanım gösteren, maksiller sinüs lateral duvarını superior ve inferiorda olmak üzere iki yerde destrükte ederek sol infra orbital ve bukkal alana uzanıp cilde fistülize olan radyolusent bir lezyon mevcut idi (Şekil 2,3).

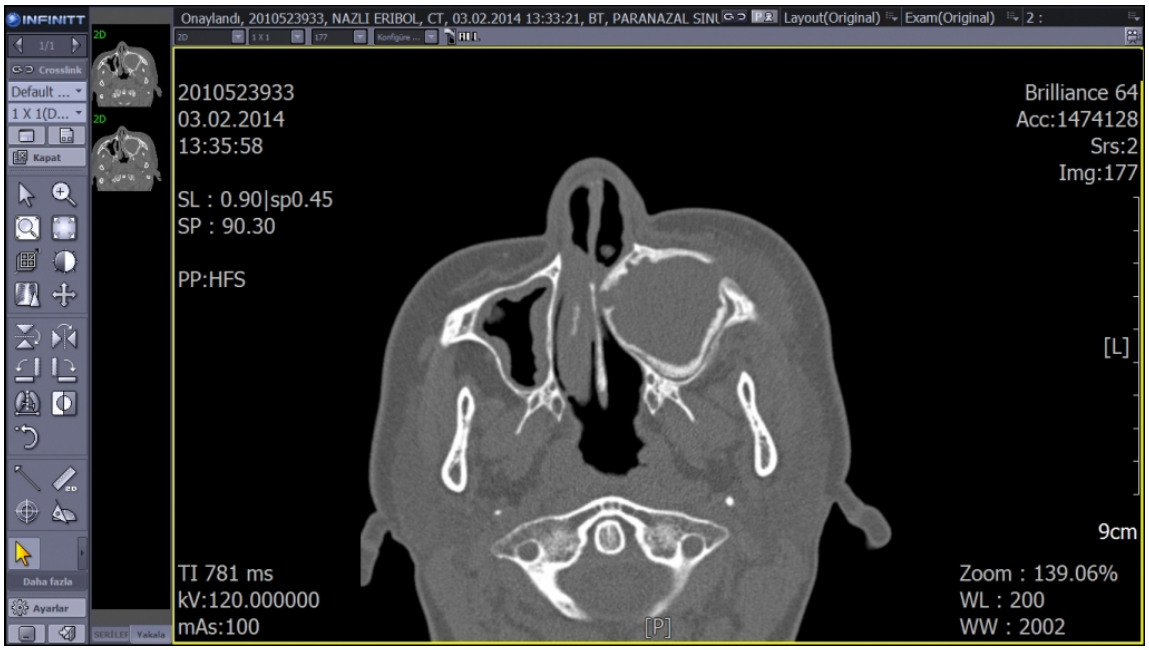

Şekil 2 : Pre-operatif aksiyal planda paranasal sinus BT görüntüsü.

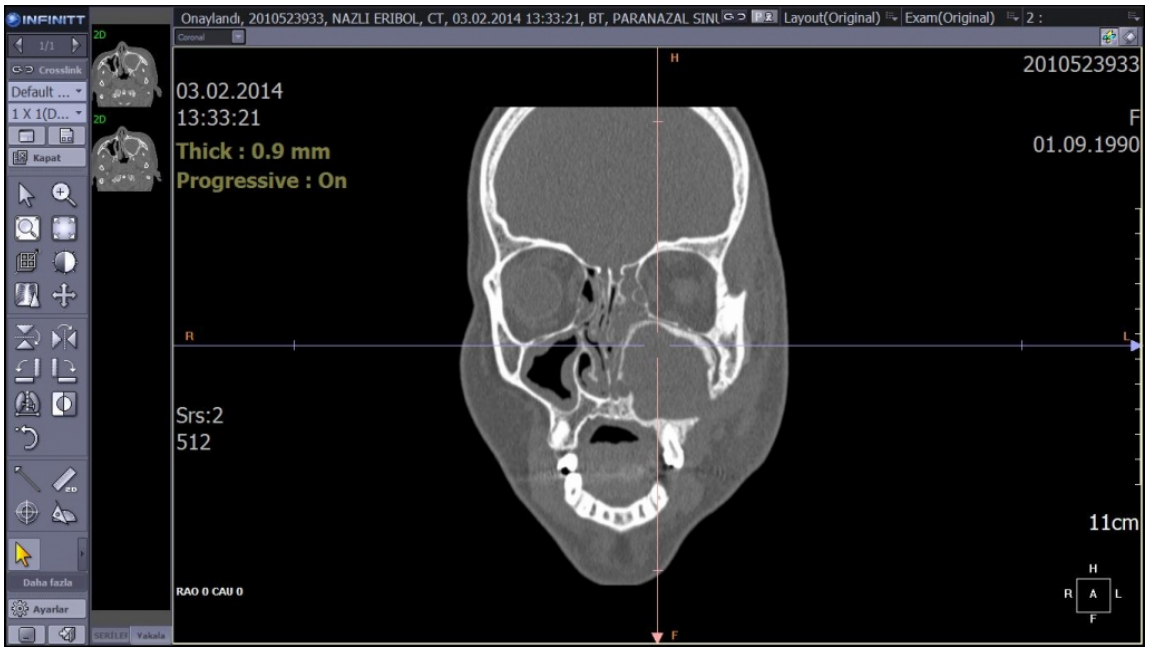

Şekil 3 : Pre-operatif koronal planda paranasal sinus BT görüntüsü.

Hastaya uygun antibiyotik tedavisi altında maksiller sinüste kitle etyo? ön tanısı ile Caldwel Luc ve endoskopik yaklaşım yöntemleri ile cerrahi tedavi yapılması planlandı. Caldwel Luc ile kistin maksiller sinüs içindeki kısımlarına daha iyi hakim olunur iken, endoskopik yaklaşım ile kistin nazal kaviteyi destrükte eden kısımlarına hakim olunması amaçlandı. Caldwel Luc ile kistin maksiller sinüs içerisindeki bölümleri çevresindeki ince kortikal kemik ile birlikte eksize edildi. Cilde fistülize olan kısımlarda kortikal kemik düzeni bozulduğundan bu bölgelerde eksizyon güçlük ile yapıldı. Endoskopik yaklaşım ile kist, alt konka ve maksiller sinüs medial duvarını destrükte ettiğinden, kist eksizyonu ile birlikte parsiyel konka rezeksiyonu ve sınırlı medial maksillektomi de yapıldı.

Hastanın post operatif 1 ay sonraki kontrolünde cilt fistülizasyolarının düzeldiği izlendi. Postoperatif patoloji sonucu radiküler kist olarak geldi. Hastanın takiplerinde nüks izlenmedi. Post-operatif MRG görüntüsü (Şekil 4).

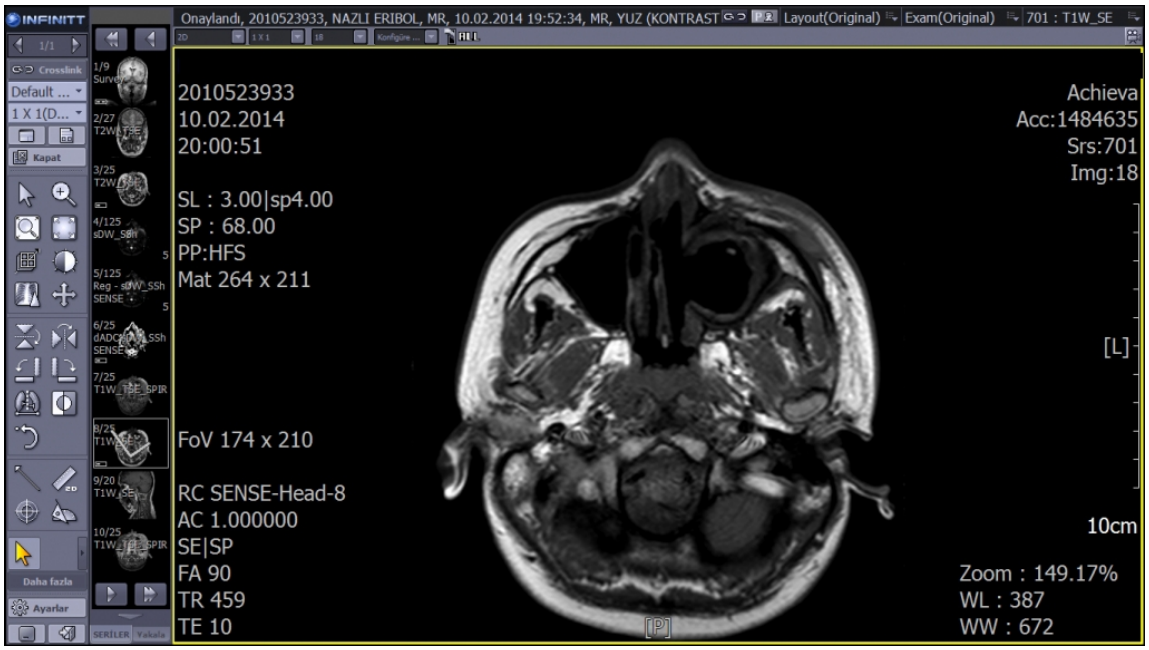

Şekil 4 : Post-operatif MRG görüntüsü

Tartışma

Radiküler kistler çenelerin her bölgesinde görülebilmekle beraber, en sık maksillada (%60) ve anterior bölgede (%39-53) gözlenirler. Yavaş büyüme eğilimi olan bu kistler, maksillada hem bukkal hem palatal yönde büyürken, mandibülada labial veya bukkal, çok nadiren lingual yöne büyüme eğilimindedirler [5]. Büyük boyutlara ulaşmadıklarında ve enfekte olmadıklarında genellikle asemptomatik seyrederler. Ancak sekonder olarak enfekte olduklarında çok nadir de olsa çenede geniş harabiyetlere ve patalojik kırıklara neden olabilirler [6].

Bizim vakamızda kitle, radiküler kistin çok nadir görülen bir komplikasyon olarak; maksiller sinüsü tamamen doldurmuş, bukkal ve infra orbital bölgeye uzanım göstererek kemiği destrükte etmiş ve bu bölgelerden cilde fistülize olmuş idi.

Radyografik olarak radiküler kistler genellikle periapikal bölgede, unilokuler radyolüsent lezyonlar şeklinde ortaya çıkar. Çoğunlukla ince bir kortikal kemikle sınırlandırılmışlardır ve çok büyük boyutlara ulaşmazlar [7]. Bununla birlikte büyük radiküler kistler nadiren ortaya çıkar ve belli boyutlara ulaştıkları zaman ise odontojenik keratokist veya dentigeröz kist gibi patolojileri düşündürürler [8].

Bizim vakamızda da kitle alışılmadık bir şekilde tüm maksiller doldurmuş ve hatta maksiller sinüs kemik duvarında iki yerde destrüksiyona neden olmuş, cilt altını geçmiş ve cilde süpüre olmuş idi. Radiküler kistin cilde fistülizasyonu çok nadirdir.

Maksiller sinüs boşluğu normal şartlarda radyolüsent bir boşluktur, kistik lezyonlar kemik içerisindeyken radyolüsent görünmekle birlikte sinüse yayıldıklarında sinüs boşluğuna göre kısmen radyoopak görünürler ki bunun sebebi dansite farklılığıdır. Ayrıca sinüs boşluğu ile kist kapsülü arasında radyoopak bir çizgi mevcuttur ki bu da kistlerin teşhisini kolaylaştırır [9,10].

Bizim vakamızda da kist ince bir kortikal kemik ile çevrili radyolusent lezyon şeklinde olup bu görüntü çok tipik idi. Bu ince kortikal kemik sınırları kistin tüm çevresinde net görülebiliyor idi.

Çoğu klinisyen, 1cm'den küçük lezyonlarda konvansiyonel endodontik tedaviyi tavsiye etmektedir [11]. Ancak daha geniş lezyonlarda ise tedavi tartışmalıdır. Bazı yazarlar kistik lezyonlardan, 3 cm'den küçük olanlarının epiteliyle birlikte tamamen enükleasyonunu önermekteyken 3 cm'den büyük lezyonlar için marsupializasyon önermektedirler [12].

Bizim vakamızda kitle destrüktif seyrettiğinden Caldwel Luc ve endoskopik yaklaşım yöntemleri kistin tamamen enükleasyonu daha uygun görülmüştür.

Sonuç olarak bu çalışmada, maksiler sinüste ender olarak rastlanan; bukkal bölge ve infraorbital bölgeden cilde fistülize olmuş ve lateral nazal duvarı destrükte etmiş olan bir radiküler kist olgusu sunulmuştur.

Kaynaklar

1. lones AV, Craig GT, Franklin CD. Range and demographics of odontogenic cysts diagnosed in a UK population over a 30-year period. Oral Pathol Med. 2006;35(8):500-7.
2. Nair PNR. New perspectives on radicular cysts: do they heal? Int Endod J. 1998 May;31(3):155-60.
3. Altas E, Karasen RM, Yilmaz AB, ve ark. Aktan B, Kocer I, Erman Z. A case of a large dentigerous cyst containing a canine tooth in the maxillary antrum leading to epiphora. J Laryngol Otol. 1997; 111(7):641-3.
4. Han MH, Chang KH, Lee CH, Na DG, Yeon KM, Han MC. Cystic expansile masses of the maxilla: differential diagnosis with CT and MR. AJNR Am J Neuroradiol. 1995; 16(2):333-8.
5. Shear M, Speight R Radicular cyst and residual cyst. In: Cysts of the Oral and Maxillofacial Regions. 4th ed. Oxford: Blackwell Publishing Ltd; 2007. p.123-42.
6. Delbem AC, Cunha RF, Vieira AE, Pugliesi DM. Conservative treatment of a radicular cyst in a 5- year-old child: a case report. Int J Paediatr Dent. 2003; 13(6):447-50.
7. Scholl RJ, Kellett HM, Neumann DP, Lurie AG. Cysts and cystic lesions of the mandible: clinical and radiologic-histopathologic review. Radiographics. 1999; 19(5):1107-24.
8. Dimitroulis G, Curtin J. Massive residual dental cyst: case report. Aust Dent J. 1998; 43(4):234-7.
9. White, Pharaoh. Oral Radiology - Principles and Interpretation; Fifth Edition; Mosby 2000:589-90
10. Neville BW, Damm DD, Allen CM, Bouquot JE. Oral & maxillofacial pathology, Philedelphia, New York, WB Saunders Co; 2002: 589-93.
11. Rees JS. Conservative management of a large maxillary cyst. International Endodontic Journal 1997; 30: 64-67.
12. Bhaskar SN. Nonsurgical resolution of radicular cysts. Oral Surg.1972; 34: 458-468.

Sunum

10. Türk Rinoloji Kongresi. (Antalya 2014)