NAZAL KAVİTE KAYNAKLI RESPİRATUAR EPİTELYAL ADENOMATOİD HAMARTOM: BİR OLGU SUNUMU

Epithelial Based Respiratory Nasal Cavity Adenomatoid Hamartoma: A Case Report

Ercan KAYA[1], Mehmet Özgür PINARBAŞLI[1], Müberra PEHLİVAN[1], Melek Kezban GÜRBÜZ[1], Mustafa AÇIKALIN[2]

[1]Osmangazi Üniversitesi Tıp Fakültesi KBB Anabilim Dalı, Eskişehir

[2]Osmangazi Üniversitesi Tıp Fakültesi Patoloji Anabilim Dalı, Eskişehir

ÖZET

Respiratuar epitelyal adenomatoid hamartom benign bir sinonazal patolojidir. Oldukça nadir görülür ve çoğunlukla nazal kavitenin posteriorunda yerleşim gösterir. Klinik olarak nazal polip, antrokoanal polip ve inverted papillom gibi bazı sinonazal hastalıklarla karıştırılabilir. Bu hastalıkların ayırıcı tanısında respiratuar epitelyal adenomatoid hamartomun akılda tutulması klinik açıdan önemlidir. Çünkü respiratuar epitelyal adenomatoid hamartomlu olgularda lezyonun konservatif bir şekilde lokal eksizyonu yeterlidir. Bu yazıda nazal kavitenin posteriorunda yerleşim gösteren ve endoskop eşliğinde eksize edilen bir respiratuar epitelyal adenomatoid hamartom olgusu sunulmuştur.

Anahtar kelimeler: *Respiratuar; Epitelyal adenomatoid hamartom; Nazal kavite*

ABSTRACT

Respiratory epithelial adenomatoid hamartoma is a benign sinonasal pathology. It is seen quite rarely and often is localized in the posterior nasal cavity. Clinically, nasal polyps, antrochoanal polyps and inverted papillomas are of sinonasal diseases. In the differential diagnosis of these diseases, respiratory epithelial adenomatoid hamartoma evaluation is clinically important. Because of respiratory epithelial adenomatoid hamartoma lesions in patients, conservative local excision is sufficient. In this article we presented a respiratory epithelial adenomatoid hamartoma case localized in the posterior nasal cavity that is resected under endoscopy.

Key words: *Respiratory; Epithelial adenomatoid hamartoma; Nasal cavity*

Ercan KAYA, Dr.
Mehmet Özgür PINARBAŞLI, Dr.
Müberra Pehlivan, Dr.
Melek Kezban GÜRBÜZ, Yrd. Doç. Dr.
Mustafa AÇIKALIN, Prof. Dr.

İletişim:
Osmangazi Üniversitesi
Tıp Fakültesi KBB Anabilim Dalı,
Eskişehir
Tel: 0533 6658325
e-mail:
ercankayakbb@gmail.com

Geliş tarihi/Received: 13.11.2014
Kabul tarihi/Accepted: 18.12.2014

Bozok Tıp Derg 2015;5(3):81-4
Bozok Med J 2015;5(3):81-4

Bozok Tıp Derg 2015;5(3):81-4
Bozok Med J 2015;5(3):81-4

GİRİŞ

Hamartom, bir dokuda normalde var olan elemanların anormal miktar, oran ve dağılımda kitle oluşturacak tarzda bir araya gelmesidir. Non-neoplastik benign bir lezyondur ve sıklıkla dalak, akciğer, karaciğer ve böbrekte görülür. Hamartomlar baş boyun bölgesinde nadirdir. Nazal kavite hamartomlarının ise oldukça nadir görüldüğü bildirilmektedir (1-3).

Hamartom, histolojik olarak serömüköz glandlardan zenginse glandüler hamartom, iskelet kası veya diğer mezenkimal elemanlardan zenginse mezenkimal hamartom olarak adlandırılmaktadır (4). Respiratuar epitelyal adenomatoid hamartom (REAH) terimi ilk defa 1995 yılında Wenig ve Heffner (5) tanımlanmıştır. Bu araştırmacılar, sinonazal ve nazofarengeal kökenli 31 REAH olgusu sunmuşlardır.

REAH, kendini sınırlayan non-neoplastik karakterde bir lezyon olduğu için tedavisinde konservatif cerrahi rezeksiyon yeterlidir. Bu nedenle sinonazal hastalıkların ayırıcı tanısında REAH'un akılda tutulması ve histopatolojik olarak ayırdedilmesi klinik açıdan önemlidir (6).
Bu yazıda nazal kavitede yerleşim gösteren bir REAH olgusu literatür bilgileri eşliğinde sunulmuştur.

OLGU SUNUMU

Elli üç yaşında erkek hasta yaklaşık 3 yıldır süregelen burun tıkanıklığı, ağzı açık uyuma ve horlama şikâyeti ile Kulak Burun Boğaz polikliniğimize başvurdu. Hastanın anterior rinoskopisinde nazal septum önde sola deviye ve sağ alt konka hipertrofik idi. Endoskopik muayenesinde her iki nazal pasajın posteriorunda, her iki orta konkanın yapısal olarak ayırdedilmesini engelleyen, septumla ilişkili olan polipoid yapıda lezyon mevcuttu. Diğer sistem muayeneleri normaldi. Hastanın özgeçmişinde kronik sigara kullanımı ve allerji öyküsü mevcuttu. Paranazal sinüs bilgisayarlı tomografisinde sağda daha belirgin olmak üzere her iki nazal kavitede etmoid hücreler düzeyini tama yakın dolduran, her iki orta konkanın ayırdedilmesini engelleyen, sfenoid sinüs ve nazofarenks anterior duvarına uzanım gösteren yumuşak doku yoğunlukları izlendi (Resim 1).

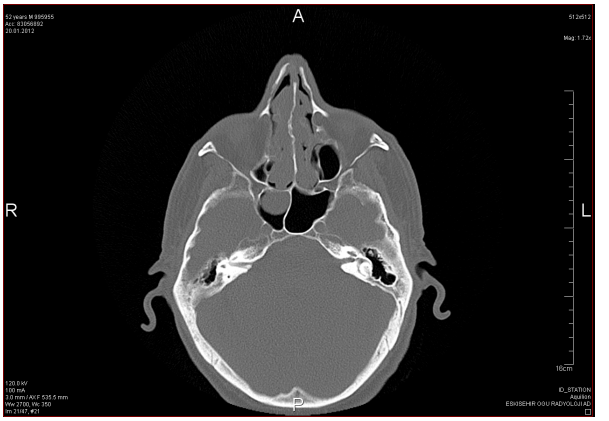

Resim 1. Paranazal Beyin Tomografisi (BT) aksiyel kesit; her iki nazal kavitede etmoid hücreler düzeyini tama yakın dolduran, sfenoid sinüs anterior duvarına uzanım gösteren yumuşak doku yoğunlukları

Hastaya genel anestezi altında eş zamanlı bilateral fonksiyonel endoskopik sinüs cerrahisi ve septoplasti yapılmasına karar verildi. Ameliyat esnasında polipoid dokuların gri-beyaz ve yer yer gri-kahverengi renkte olduğu görüldü. Bu dokuların basit polip yapısından daha farklı bir yapıda olduğu düşünüldü. Olası malign neoplastik bir hastalığı dışlamak amacıyla frozen inceleme için parça alındı. Frozen incelemesinin sonucu malignite yönünden negatif olarak bildirildi. Lezyonun glandüler yapıda olduğu ve öncelikle REAH' düşündürdüğü belirtildi. Lezyon total olarak çıkarılarak patolojiye gönderildi ve septoplasti yapıldı.

Ameliyat esnasında lezyonun her iki tarafta septum mukozası ile çok yakın ilişkide olduğu görüldü ve ameliyat sonrası perforasyon ihtimalinin yüksek olduğu düşünüldü. Hastanın nazal tamponları ameliyat sonrası 2. günde çıkarıldı. Ameliyat sonrası hastanın şikayetleri belirgin olarak geriledi. Kontrol muayenesinde septum posteriorunda yaklaşık 1 cm çapında perforasyon tespit edildi. Hasta bu konuda bilgilendirildi. Hastanın patoloji sonucu REAH olarak bildirildi (Resim 2). Ameliyat sonrası 1 yıllık takibinde nüks görülmedi.

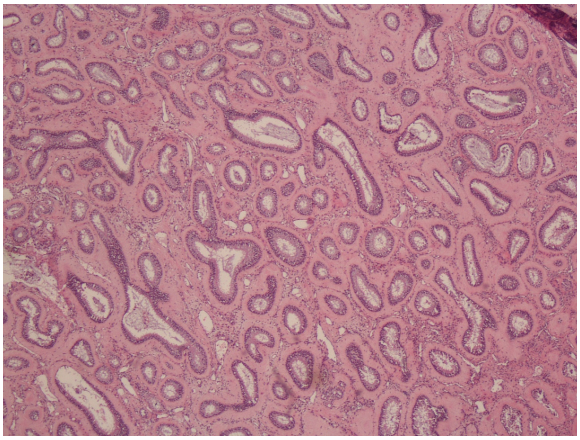

Resim 2. Silyalı respiratuar epitel ile döşeli küçük-orta çaplı glandlardan oluşan glandüler proliferasyon ve glandları çevreleyen stromal hyalinizasyon (H&Ex 100).

TARTIŞMA

REAH oldukça nadir görülen bir patolojidir. REAH geniş bir yaş grubunda görülebilmekle birlikte, en sık görüldüğü yaş grubu 30-50 yaş aralığıdır. REAH'un sigara kullanımı ile ilişkili olabileceği ve çoğunlukla erkeklerde görüldüğü belirtilmiştir (2,7). Bizim olgumuz da 53 yaşında bir erkek hasta idi ve sigara içme öyküsü mevcuttu.

REAH, çoğunlukla nazal kavitenin posteriorunda yerleşim gösterir ve nazal septum ile ilişkilidir. Ancak literatürde maksiller ve frontal sinüslerden ve nazofarenksten köken alan REAH olguları da rapor edilmiştir (8-10). Olgumuzda da lezyon, nazal kavitenin posteriorundan köken almıştı ve nazal septum ile ilişkili idi.

REAH olgularında semptomlar lezyonun yerleşim yerine göre farklılıklar göstermekte olup, nazal obstrüksiyon, kronik ve/veya rekürren sinüzit, epistaksis, proptoz, rinore, hiposmi ve baş ağrısını içermektedir. Avilés ve arkadaşlarının sundukları 6 olguda % 83 oranında burun tıkanıklığı, %66 oranında rinore, %33 oranında hiposmi gözlenmiştir (6). Olgumuzda burun tıkanıklığı ve buna bağlı ağzı açık uyuma, horlama şikayetleri ön plandaydı.

REAH'un etyolojisi tam olarak bilinmemektedir. Ancak literatürde 2 farklı görüş öne sürülmüştür. Bir görüşe göre REAH konjenital bir malformasyondur. Çünkü hamartomların pirimordiumdaki defektli matürasyon sonucu geliştiği ve normal hücre komponentlerindeki organizasyon bozukluğunun sonucu olduğu savunulmaktadır (11,12). Diğer görüşe göre ise REAH, inflamatuar proçes zemininde gelişen bir patolojidir (13). Bu hipotez, inflamatuar polip ve rinosinüzit tanısı ile cerrahi uygulanan olgularda rastlantısal olarak REAH tanısı ile karşılaşılabildiği için ortaya çıkmıştır. Literatürde bildirilen REAH olgularında nazal polipozis, kronik rinosinüzit, allerjik rinit ve astım birlikteliği dikkat çekicidir (2,6,13) . Bizim olgumuzun özgeçmişinde de allerji öyküsü mevcuttu.

Nazal kavite ve paranazal sinüs patolojilerinin radyolojik değerlendirilmesinde günümüzde bilgisayarlı tomografi (BT) veya manyetik rezonans görüntüleme (MRG) kullanılmaktadır. REAH olgularında da bu yöntemler tercih edilebilir. REAH, benign bir patoloji olduğu için REAH olgularında radyolojik görüntülemelerde kemik dokularda erozyon ve intrakraniyal invazyon görülmez. REAH, kemikte erozyondan ziyade ekspansiyona neden olabilir (2,6). Bu özellik sayesinde kemikte erozyona neden olabilen inverted papillom ve malign tümörlerden ayırtedilebilir. Olgumuzda radyolojik tetkik olarak BT tercih edildi. Radyolojik bulgular benign bir lezyonu desteklediği için ek görüntüleme yöntemine ihtiyaç duyulmadı.

REAH makroskopik olarak polipoid ve ekzofitik yapıda bir lezyon olduğu için klinik olarak çoğunlukla nazal poliplerle karıştırılabilir (6,13). Ayrıca literatürde gerek klinik, gerek histopatolojik olarak REAH'un antrokoanal polip, inverted papillom ve adenokarsinomdan ayırtedilmesi gerektiği belirtilmiştir (6). Nazal polipler genellikle septumla ilişkili değildir. Antrokoanal polip ise çoğunlukla maksiller sinüs mukozasından gelişip maksiller ostiumdan geçerek nazal kaviteye, koanaya ve nazofarenkse ulaşan bir patolojidir (4). Bu klinik özellikler, REAH'un nazal polip ve antrakoanal polipten ayırtedilmesini kolaylaştırabilir. Ayrıca yukarıda da bahsedildiği gibi REAH'un kemiği destrükte etme özelliği olmadığı için nazal kemikte erozyona neden olabilen inverted papillom ve adenokarsinomdan radyolojik olarak ayırtedilmesi mümkün olabilir.

Bozok Tıp Derg 2015;5(3):81-4
Bozok Med J 2015;5(3):81-4

Histopatolojik olarak, REAH silialı respiratuar epitelle döşeli glandların proliferasyonundan oluşur. Glandlar yuvarlak veya oval şekilli, küçük-orta çaplıdır. Glandüler epitelde müsinöz metaplazi görülebilir. Glandlar kalın, eozinofilik bazal membran ile çevrilidir. Stroma ödem ve inflamatuar hücre infiltrasyonu içerir. İnflamatuar nazal polipler de benzer şekilde stromal ödem ve kronik inflamatuar hücre infiltrasyonu içerebilirler, ancak REAH'tan farklı olarak belirgin adenomatoid proliferasyon ve stromal hyalinizasyondan yoksundurlar. İnverted papillomlar lateral nazal duvarı tutmaları ile REAH'tan ayrılırlar. Histopatolojik olarak, inverted papillomda izlenen skuamöz epitelin stromaya doğru invajinasyonu, intraepitelyal müköz kistler ve epitelde nötrofillerin transmigrasyonu REAH'ta beklenen bulgular değildir. Düşük dereceli sinonazal adenokarsinomlar da ayırıcı tanıda yer almalıdır. Kribriform yapılanmanın olmaması, periglandüler hyalinizasyonun varlığı, glandüler yapıların silialı respiratuar tipte epitelle döşeli olması, glandüler epitelde sitolojik atipi ve artmış mitozun görülmemesi REAH'u düşük dereceli adenokarsinomdan ayıran histopatolojik özelliklerdir. REAH'un tanı ve ayırıcı tanısında klinisyen ve patoloğun işbirliği çok önemlidir. Bu sayede özellikle inverted papillom ve adenokarsinom gibi patolojilerde yapılması gereken, ancak REAH için gereksiz olan kapsamlı cerrahi girişimler önlenebilir. REAH'un tedavisinde lezyonun endoskop eşliğinde konservatif bir şekilde eksizyonu yeterlidir. Literatürde cerrahi sonrası herhangi bir ciddi komplikasyon bildirilmemiştir. Ancak bizim olgumuzda olduğu gibi eğer lezyon her iki nazal pasajda mevcutsa ve septumla yakın ilişkide ise ameliyat sonrası septum perforasyonu oluşabilir. Bu nedenle bu tip olgular ameliyat öncesinde bu konuda bilgilendirilmelidir.

SONUÇ

REAH nazal kavite, paranazal sinüsler ve nadiren nazofarenkste yerleşim gösteren ve oldukça nadir görülen benign bir patolojidir. Özellikle nazal polip, inverted papillom, antrokoanal polip ve adenokarsinom gibi bazı sinonazal hastalıkların ayırıcı tanısında akılda tutulmalıdır.

KAYNAKLAR

1. Weinreb I. Low grade glandular lesions of the sinonasal tract: a focused review. Head Neck Pathol. 2010; 4(1):77-83.
2. Fitzhugh VA, Mirani N. Respiratory epithelial adenomatoid hamartoma: a review. Head Neck Pathol. 2008; 2(3):203-8.
3. Khan RA, Chernock RD, Lewis JS Jr. Seromucinous hamartoma of the nasal cavity: a report of two cases and review of the literature. Head Neck Pathol. 2011; 5(3):241-7.
4. Cardesa A, Alos L, Franchi A. Nasal Cavity and Paranasal Sinuses. In: Cardesa A, Slootweg PJ, editors. Pathology of the head and neck. Springer-Verlag Berlin Heidelberg, 2006 pp.39-72.
5. Wenig BM, Heffner DK. Respiratory epithelial adenomatoid hamartomas of the sinonasal tract and nasopharynx: a clinicopathologic study of 31 cases. Ann Otol Rhinol Laryngol. 1995; 104(8):639-45.
6. Avilés Jurado FX, Guilemany Toste JM, Alobid I, Alós L, Mullol I Miret J. The importance of the differential diagnosis in rhinology: respiratory epithelial adenomatoid hamartoma of the sinonasal tract. Acta Otorrinolaringol Esp. 2012;63(1):55-61.
7. Seol JG, Livolsi VA, O'Malley BW Jr, Chen JY, Loevner LA. Respiratory epithelial adenomatoid hamartoma of the bilateral olfactory recesses: a neoplastic mimic? AJNR Am J Neuroradiol. 2010 ; 31(2):277-9.
8. Himi Y, Yoshizaki T, Sato K, Furukawa M. Respiratory epithelial adenomatoid hamartoma of the maxillary sinus. J Laryngol Otol. 2002; 116(4):317-8.
9. Kessler HP, Unterman B. Respiratory epithelial adenomatoid hamartoma of the maxillary sinus presenting as a periapical radiolucency: a case report and review of literature. Oral Surg Oral Med Oral Pathol Radiol Endod. 2004;97(7): 607-12.
10. Athre R, Ducic Y. Frontal sinus hamartomas. Am J Otolaryngol. 2005; 26(5): 419-21.
11. Ozolek JA, Hunt JL. Tumor suppressor gene alterations in respiratory epithelial adenomatoid hamartoma (REAH): comparison to sinonasal adenocarcinoma and inflamed sinonasal mucosa. Am J Surg Pathol. 2006; 30(8): 1576–1580.
12. Gajda M, Zagolski O, Jasztal A, Lis GJ, Pyka-Fosciak G, Jan A Litwin. Respiratory epithelial adenomatoid hamartoma of the anterior nasal septum a rare localisation of an unusual tumour in a child: a case report. Cases J. 2009; 2(9): 8151.
13. Cao Z, Gu Z, Yang J, Jin M. Respiratory epithelial adenomatoid hamartoma of bilateral olfactory clefts associated with nasal polyposis: three cases report and literature review. Auris Nasus Larynx. 2010; 37(3):352-6.