DOI: 10.17986/blm.1513
Adli Tıp Bülteni 2022;27(1):102-106

Adli Bilirkişilikte Estetik Kaygılar-İki Olgu

Aesthetic Concerns in Forensic Expertise-Two Cases

Fatmagül Aslan

Sağlık Bilimleri Üniversitesi, Antalya Eğitim ve Araştırma Hastanesi, Adli Tıp Birimi, Antalya, Türkiye

ÖZ

Sanatsal yaratının genel yasalarıyla sanatta ve hayatta güzelliğin kuramsal bilimi estetiktir. Bilimde ve sanatta özel olarak estetik ile ilgilenen branşlar olduğu gibi tüm branşların da estetik yönleri olabilmektedir. Tıp Bilimi içerisinde özel bir alan olan plastik, estetik ve rekonstrüktif cerrahi branşı bu konu ile ilgilenmektedir. Adli tıp alanında çalışanlar ise bu estetiğin bozulduğu ya da estetik beklentilerin karşılanmadığı durumlar hakkında görüş bildirerek ve rekonstrüksiyon çalışmaları ile canlıların ya da nesnelerin önceden nasıl göründüklerini saptayarak alana katkı sağlamaktadırlar. Çalışmada aydınlatma ve onam olmadan uygulanan estetik müdahale yapılmış iki olgu sunularak, estetikte insan faktörü ön plana çıkartılacak ve adli bilirkişilikte dikkat edilmesi gereken noktalar vurgulanacaktır.

Anahtar Kelimeler: Estetik, adli, tıbbi uygulama hatası

ABSTRACT

With the general laws of artistic creation, the theoretical science of beauty in art and life is aesthetics. As there are branches dealing with aesthetics in science and art, all branches can also have aesthetic aspects. Plastic, aesthetic and reconstructive surgery, which is a special field in Medical Science, deals with this issue. Those working in the field of forensic medicine contribute to the field by expressing their opinions about the situations where this aesthetics are impaired or the aesthetic expectations are not met, and by determining how living things or objects looked before through reconstruction studies. In the study, by presenting two cases with aesthetic intervention applied without illumination and consent, the human factor in aesthetics will be highlighted, and the points that need to be considered in forensic expertise will be emphasized.

Keywords: Aesthetics, judicial, medical malpractice

GİRİŞ

Estetik açıdan güzel olgusunun farklılığı insan toplulukları arasında zaman içinde değişim göstermesi estetik algılamalarda farklılaşmaları göstermektedir. Sanat tarihinden bilindiği gibi bir zaman güzel olarak tanımlanan objeler, başka bir zaman ve yerde güzel olarak kabul görmemekte veya reddedilmektedir (1). Her insan bulunduğu kültür ortamı ve aldığı eğitim farklılığı nedeni ile değişen oranlarda güzele ve estetik olana bazen de tamamen popüler olana ilgi duymaktadır. Günümüzde daha çok kadınlar, giderek artan oranda erkekler ve LGBTİ+ bireyler daha güzel ve estetik olmak ve bazı özel nedenlerle kendi bedenlerinde kalıcı değişiklikler istemektedirler. Bu istekler basit bir işlemden karmaşık ameliyatlara kadar değişik bir yelpazede olabilmektedir.

Bilimde ve sanatta özel olarak estetik ile ilgilenen branşlar olduğu gibi tüm branşların da estetik yönleri olabilmektedir. Tıp bilimi içerisinde özel bir alan bu konu ile ilgilenmektedir: Plastik, estetik ve rekonstrüktif cerrahi. Hatta bazı uzmanlık alanlarına ait hekimler ek eğitim alarak estetik ile ilgili yaklaşım ve tedaviler sunmaktadırlar (anestezi ve reanimasyon uzmanı hekimler, pratisyen hekimler, kulak burun boğaz hastalıkları uzmanı hekimler, deri ve zührevi hastalıklar uzmanı hekimler vs.). Adli tıp uzmanları ise estetiğin bozulduğu ya da beklentilerin karşılanmadığı tıbbi girişimlerde bilirkişi görüşü bildirerek, rekonstrüksiyon ile canlıların ya da nesnelerin önceden nasıl

Yazışma Adresi/Address for Correspondence: Fatmagül Aslan, Sağlık Bilimleri Üniversitesi, Antalya Eğitim ve Araştırma Hastanesi, Adli Tıp Anabilim Dalı, Antalya, Türkiye
E-posta: drfatmagulaslan@yahoo.com **ORCID ID:** orcid.org/0000-0002-2868-6951

Geliş tarihi/Received: 29.11.2020
Kabul tarihi/Accepted: 04.08.2021

©Telif Hakkı 2022 Adli Tıp Uzmanları Derneği / Adli Tıp Bülteni, Galenos Yayınevi tarafından yayınlanmıştır.
©Copyright 2022 by the The Association of Forensic Medicine Specialists / The Bulletin of Legal Medicine published by Galenos Publishing House.

göründüklerini saptayarak ve olay yeri incelemeleri sırasında estetik kurallardan faydalanarak alana katkı sağlamaktadırlar.

Çalışmada uygun aydınlatma ve onam olmadan uygulanan iki farklı tıbbi estetik müdahale olgusu üzerinden insan faktörü ön plana çıkartılacak ve konu adli bilirkişilik açısından tartışılacaktır.

OLGU SUNUMLARI

Olgu 1: Elli üç yaşında kadın olgu daha güzel görünmek ve yaşlanmanın etkilerini azaltmak için özel bir hastaneye müracaat etmiş; hastanede hiçbir belge imzalatılmadan olgunun yüz bölgesine estetisyen tarafından botoks ve dolgu işlemleri uygulanmıştır. Ancak uygulamadan kısa bir süre sonra yüzünde ödem ve yer yer hiperemik-sert alanlar oluşmuştur. Bu durumun zamanla geçeceği söylenerek beklemesi önerilmiş; bu arada da sonradan onam belgesi imzalatılarak durumun telafi edileceği ifade edilmiştir. Ancak kendisinde iyileşme olmadığını ve bu durumun telafisinin mümkün olamayacağını öngören olgu tüketici mahkemesine şikayette bulunmuştur. İşlemden 1 yıl sonra tarafımıza müracaat ettirilen olgu şarkıcılık yaptığını, mesleğini icra ederken dış görünüşünün önemli olduğunu ve bu olaydan sonra, görüntüsünün ve psikolojisinin bozulması nedeni ile mesleğini icra edemediğini, ekonomik sıkıntı içerisine düştüğünü söylemiştir. İşlemden önce çekilmiş fotoğraflarını da mahkemeye ve tarafımıza delil olarak sunmuştur (Resim 1,2).

Yüzünde her iki yanakta deprese 5x2 cm skar doku ve çevresinde fibröz plaklar, sol kaş dış yanda 1x2 cm sert skar doku ve her iki göz kapağında "tear drop" görüntüsü saptanmıştır (Resim 3,4). Adli raporu düzenlenmeden önce yapılan işlem sonrası gelişen skar dokuların kalıcı olup olmadığı ve tedavisinin mümkün olup olmadığı plastik, estetik ve rekonstrüktif cerrahi kliniğine, psikiyatrik durumu da psikiyatri kliniğine sorulmuştur. Raporlarda; olguya uygulanan dolgu maddesinin yarı kalıcı bir madde olduğu, derinin bir reaksiyonu olarak kalıcı skar dokusu geliştiği, tam iyieşme olanağının olmadığı; ayrıca psikiyatrik muayenesinde depresyon tanısı konularak tedavi başlandığı belirtmiştir. Adli raporunda "olgunun yaralanmasının yaşamını tehlikeye sokan bir durum olduğu, kişi üzerindeki etkisinin basit bir tıbbi müdahale ile giderilebilecek ölçüde hafif nitelikte olmadığı, yüzünde sabit eser niteliğinde olduğu" belirtilmiştir. Olgunun olaydan 2 yıl sonra mahkeme sonuçlandıktan sonra çekilmiş son hali de Resim 5'te gösterilmektedir.

Olgu 2: Kırk sekiz yaşında kadın olgu uzun süredir olan rahat nefes alamama şikayeti nedeni ile özel bir kulak burun boğaz hastalıkları kliniğine müracaat etmiştir. Doktorun; konka ve septum düzeltme ameliyatı gerektiğini ve bu ameliyat sonrasında nefes alışının düzeleceğini söylediğini, ayrıca ameliyat sırasında burnuna estetik müdahale yapmayı da teklif ettiğini ifade etmiştir. Kendisinin ameliyat sırasında burnuna estetik müdahale yapılması teklifini kesin bir dille reddettiğini ancak operasyon sonrası burun yapısının farklı olduğunu görünce çok sinirlendiğini anlatmıştır. İsteği dışında

Resim 1. Olgu 1'in estetik müdahaleden 5-10 yıl öncesine ait yüz görüntüsü gösterilmektedir

Resim 2. Olgu 1'in estetik müdahaleden 1-2 yıl öncesine ait yüz görüntüsü gösterilmektedir

vücut dokunulmazlığına müdahale edildiği için ilgili doktor hakkında tüketici mahkemesine şikayette bulunmuştur. Mahkeme tarafından adli tıp birimimize gönderilerek vücut dokunulmazlığına karşı işlenen suçlar kapsamında kişinin durum bildirir raporu istenmiştir. Dosyada onamının olmadığı, operasyonu yapan hekimin de estetik müdahalede bulunmadığı şeklinde savunma yaptığı anlaşılmıştır. Olgunun adli muayenesi yapıldıktan sonra, buruna uygulanan operasyonun estetik düzeltme içerip içermediği plastik, estetik ve rekonstrüktif cerrahi ile kulak burun boğaz hastalıkları kliniklerine sorulmuştur. Ayrıca operasyon sonrası psikiyatrik etkilenme olup olmadığı psikiyatri kliniğine sorulmuştur. Yapılan muayene sonucunda burun tipinin krankula rotasyon yaptığının görüldüğü; nazal septumun orta hatta olduğu, nazal tipin kaudale doğru hafif rotasyonda olduğu ve nazolabial açıklığının artmış olduğu tespit edilmiştir (Resim 6,7). Ayrıca olgunun eğri ve estetik normlara uymayan eski burnu ile barışık olduğu, estetik normlara uygun olan yeni burun yapısını kabullenemediği ve anksiyete bulguları belirlendiği raporlanmıştır.

TARTIŞMA

Sunulan olgulardan birincisi estetik operasyon istemiş ancak istenmeyen bir sonuç oluşmuş; ikinci olgu estetik müdahale istemediğini (rıza yok) açıkça ifade etmiş ancak hekim estetik müdahalede bulunmuştur. Her iki olguyu adli tıbbi bilirkişi görüşüne taşıyan ortak neden iki olgudan da yapılacak işlem ve olası sonuçları konusunda ayınlatılmış onam ve rızanın alınmamış olmasıdır.

Tüm tıbbi müdahaleler kişinin vücut bütünlüğünü ihlal eder. Vücut bütünlüğü de belli şartlar altında kişinin üzerinde tasarrufta bulunabileceği bir hak olduğundan hukuka uygunluk şartı olan rızanın olması gerekir. Her iki olguda da saptadığımız tıbbi uygulama hataları (aydınlatılmış onam ve rıza olmaması) günümüz tıbbi uygulamalarında giderek artarak karşımıza çıkan bir durumdur. Aslında tıbbi uygulama hataları, insan faktörleri söz konusu olduğu kadar içinde bulunulan sisteme ait birçok çevresel ve teknik faktörü de içine alan bir sorundur (2). Tıbbi uygulama hatalarının, sağlık hizmetinin sunumu sırasında sağlık personelinin öngördüğü ve/veya uyguladığı müdahale, kullanılan hatalı tıbbi teknik sonucu istenmeyen bir şekilde hastanın hastalığının normal seyri dışına çıkması, yaşam kalitesinin düşmesi, çeşitli morbiditelerin görülmesi hatta mortalitelere varması ile sonuçlanabileceği ifade edilmektedir (3). Bu durumda bir hekimin hukuka aykırı davranışı her birey gibi ülkenin ceza yasalarında suç olarak düzenlenmiş ise ceza sorumluluğuna yol açacağı gibi aynı zamanda tazminat sorumluluğuna da yol açabilecektir.

Bu olgularda tıbbi bilirkişiler (gerçek veya özel hukuk tüzel) belirleyici görev yapmaktadırlar. Yapılan eylemin ve sonuçlarının standart uygulama prosedürleri kapsamında verilip verilmediğinin değerlendirmesini objektif ve bilimsel çerçevede güncel bilgilere dayanarak yapmak tıp bilirkişisinin temel görevidir. Burada aranan; hastada bir zarar ortaya çıktığında, bunun tıbbi uygulamadan kaynaklanıp kaynaklanmadığını ve bu uygulamanın kusurlu olup olmadığını belirlemektir (2). Bilirkişilerce incelemeye konu olan olay değerlendirilirken esas olan, her hasta için hekimin yükümlülüklerini tıp sanatı ve ilminin belirlediği kurallar çerçevesinde dikkat ve özen yükümlülüğünü makul ölçüde yerine getirip getirilmediğine bakılmasıdır. Malpraktis iddiası ile ilgili olarak ortaya çıkan zararın komplikasyon mu yoksa malpraktis mi olduğunu belirlemek ise bu incelemelerin en önemli aşaması kabul edilmektedir (4).

Ülkemizde yıllardır yürürlükte olan ve en son 2019 da güncellenen Hasta Hakları Yönetmeliği ve etik bildirgeler gereği hasta yapılacak tıbbi müdahale ile ilgili bilgilendirilmeli ve rızası alınmalıdır. Ancak her iki olguda da bilgilendirme eksik yapılmıştır, özellikle 2. olguda net olarak rıza da yoktur. Her uygulamada ve eylemde olduğu gibi tıbbi uygulamada da risklerin bulunabileceği ifade edilmektedir (3). Önemli olan bu risklerin hastaya iyice anlatılması ve uygulamanın yarar zarar dengesinin kurulmasıdır. Öngörülebilir riskler (izin verilen risk=komplikasyon) anlatılmış ve hastanın yararının ön planda olduğu biliniyorsa ortaya çıkacak bu durumlardan hekimin sorumlu tutulamayacağı zaten açıktır.

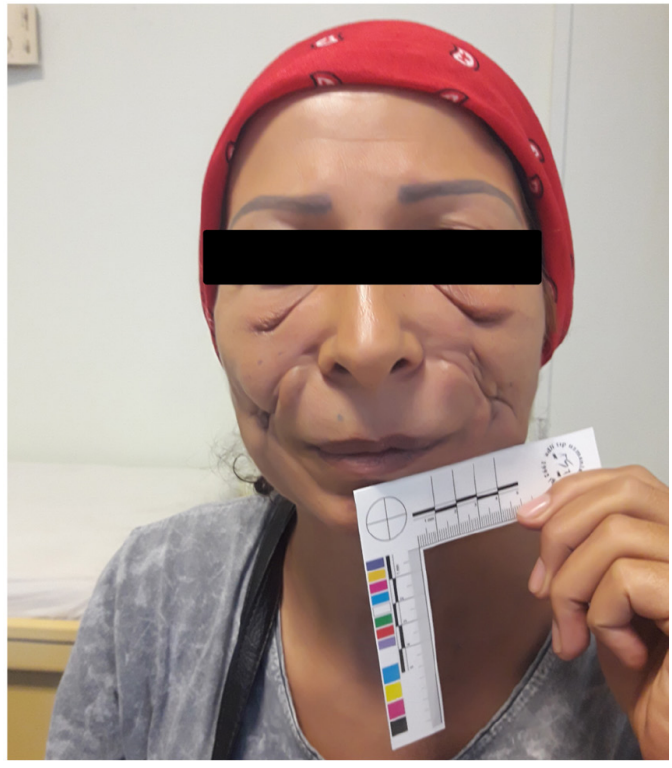

Resim 3. Olgu 1'in yüz bölgesinde estetik operasyondan sonra gelişmiş; her iki yanakta deprese 5x2 cm skar doku ve çevresinde fibröz plaklar ve her iki göz kapağında "tear drop" görüntüsü gösterilmektedir

Resim 4. Olgu 1'in yüzü yan tarafta sol kaş lateralinde estetik operasyondan sonra gelişmiş 1x2 cm hiperpigmente sert skar doku ve çevresinde fibröz plak gösterilmektedir

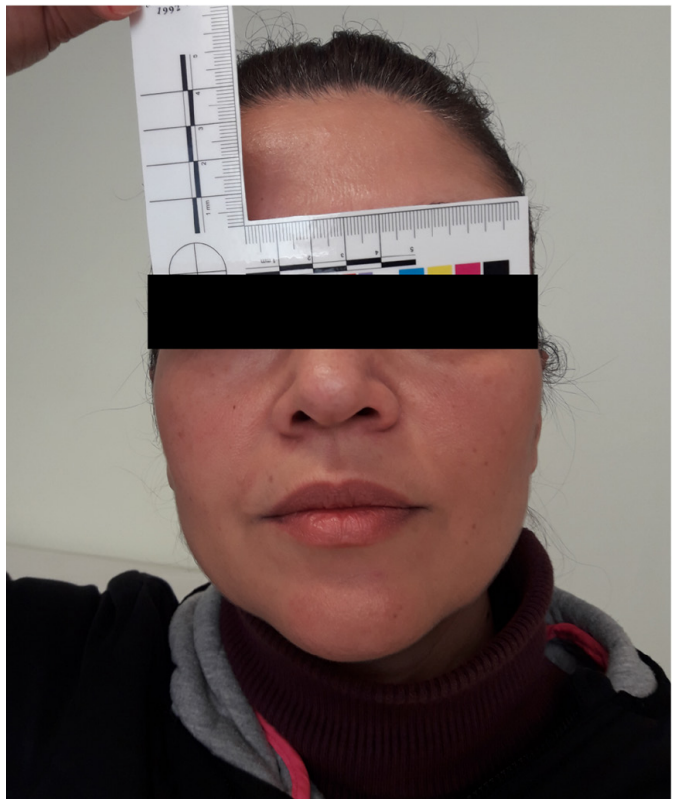

Resim 6. Olgu 2'nin burun tipinin opersyondan sonra kaudale doğru hafif rotasyonda olduğu gösterilmektedir

Resim 5. Olgu 1'in estetik operasyondan 2 yıl sonra çekilmiş nispeten iyileşmiş ancak her iki yanakta derin skar dokuların görüldüğü yüzü gösterilmektedir

Resim 7. Olgu 2'nin operasyon sonrası nazolabial açıklığının artmış olduğu gösterilmektedir

Birinci olguda işlemin komplikasyonları anlatılmamış; onam alınmamış; işlemi hekim yapmamış ehliyeti olmayan kişi veya kişilerce yapmıştır. Hep hekim üzerinden bir tartışma yapılmaktaysa da özellikle bu olguda tıbbi uygulamanın yapıldığı kurumun sorumluluğu da çok fazladır. Özellikle tazminat davalarında görüldüğü üzere hastanelerin veya olguda olduğu gibi güzellik merkezinin sorumlulukları hukuksal metinlerde çok net olarak belirtilmektedir (2). 03 Temmuz 2014 tarih ve 29049 sayılı resmi gazetede yayımlanan Ayakta Teşhis ve Tedavi yapılan Özel Sağlık Kuruluşları Hakkında Yönetmelikte Değişiklik Yapılmasına Dair Yönetmelik, 10 Ağustos 2005 tarih ve 25902 numaralı resmi gazetede yayımlanan İş Yeri Açma ve Çalışma Ruhsatlarına İlişkin Yönetmelik, 06 Aralık 2012 tarih ve 28489 sayılı resmi gazetede yayımlanan İş Yeri Açma ve Çalışma Ruhsatlarına İlişkin Yönetmelikte Değişiklik Yapılmasına Dair Yönetmelik ve 30 Mart 2017 tarih ve 30023 sayılı resmi gazetede yayımlanan İş Yeri Açma ve Çalışma Ruhsatlarına İlişkin Yönetmelikte Değişiklik Yapılmasına Dair Yönetmelik hukuksal sorumluluklar ve sınırları net olarak ortaya koymaktadır. Ayrıca ülkemizde hekimler tarafından gerçekleştirilen tıbbi uygulama hatası ya da etik ihlallerde tüketici mahkemelerinin yanı sıra tabip odalarının onur kurullarına da şikayette bulunulabilmektedir.

İkinci olguda ise onam verilmeyen bir konuda hekim ısrarcı davranmış, kişinin vücut dokunulmazlığına müdahale etmiş; her şeyden önce etik davranmamıştır. Operasyon sonrası estetik normlara daha uygun olan yeni burun yapısına önyargıdan uzak ve vücut dokunulmazlığı açısından bakmak adli bilirkişilerin en önemli yaklaşımı olmalıdır. Burada adli bilirkişinin kendi alanı ile ilgili en son bilimsel veriler ile bir görüş sunması, hukuksal yargı ve/veya hüküm vermemesi gerekir (5). Ülkemizdeki 6754 Sayılı Bilirkişilik Kanunu'nda da tarafsızlık özellikle vurgulanmıştır. Bu olguda eskisine oranla estetik normlara uygun bir sonuç ortaya çıkmış olması önyargısız yaklaşmayı güçleştirmektedir.

Güzeli araştırmak ve bulmak onu işaret etmekle bitmeli, dayatılmamalıdır. Oysa günümüzde estetik tavsiyeler ve uygulamalar standart bir insan yüzü yaratmaya doğru gitmekte; bilinçaltına dolaylı ve doğrudan yönlendirmeler yapılmaktadır. Adli Tıp gibi pek çok disiplin sayesinde insan faktörü, kişinin nasıl görünmek istediği ve beklentiler daha iyi irdelenebilecek; komplikasyonlar ve tıbbi hatalar en aza indirilebilecektir.

ETİK

Etik Kurul Onayı: Bu çalışmada tanımlanan olgudan gerekli izin alınarak "Aydınlatılmış onam formu düzenlenmiş, Helsinki Bildirgesi'ne kriterleri göz önünde bulundurulmuştur.

Danışman Değerlendirmesi: Dış danışmanlarca değerlendirilmiştir.

*Bu çalışmanın bir bölümü, 12-15 Kasım 2020'de çevrimiçi olarak gerçekleştirilen, 1. Uluslararası 17. Ulusal Adli Bilimler Kongresi'nde aynı "Adli Bilirkişilikte Estetik Kaygılar-2 Olgu Sunumu" başlığı ile poster bildiri olarak sunulmuştur.

Finansal Destek: Yazar tarafından finansal destek almadığı bildirilmiştir.

KAYNAKLAR

1. Gökay M, Demir A. Farklı Eğitim Seviyelerinde Estetik Beğeni. Selçuk Üniversitesi Sosyal Bilimler Enstitüsü Dergisi. 2006;16:329-342. https://dergipark.org.tr/tr/download/article-file/1723773
2. Polat O, Pakiş I. Tıbbi uygulama hatalarında hekim sorumluluğu. Acıbadem Üniversitesi Sağlık Bilimleri Dergisi. 2011;3(2):119-125. http://journal.acibadem.edu.tr/tr/download/article-file/1701235
3. Çetin G. Tıbbi Malpraktis, yeni yasalar çerçevesinde hekimlerin hukuki ve cezai sorumluluğu. Tıbbi malpraktis ve adli raporların düzenlenmesi sempozyum dizisi 2006;48:31-42.
4. Özer Ö, Taştan K, Set T, Çayır Y,Şener M. Tıbbi hatalı uygulamalar. Dicle Tıp Dergisi. 2015;42(3):394-397. https://dergipark.org.tr/tr/download/article-file/54610
5. Dokgöz H. Adli Tıp ve Adli Bilimler. Akademisyen Kitabevi. 2019;31-50. https://books.akademisyen.net/index.php/akya/catalog/book/1