Acta Odontologica Turcica
The official journal of Gazi University Faculty of Dentistry
DOI: http://dx.doi.org/10.17214/gaziaot.348568

Derleme

Daimi birinci büyük azı dişlerinin kontrollü çekimleri: derleme

Melike Kiraz, Burcu Nihan Yüksel,* Şaziye Sarı

Pedodonti Anabilim Dalı, Diş Hekimliği Fakültesi, Ankara Üniversitesi, Ankara, Türkiye

Özet

Daimi birinci büyük azı dişleri, daimi dişlenmeye ait oklüzyonun kurulumunda kilit rol üstlenmekte, çiğneme fonksiyonuna önemli derecede katkısı olmakta ve diğer dişlerin sürmesi için rehber görevi görmektedirler. Bu dişlerin, çürük ya da gelişimsel defektlere bağlı olarak öngörülen olumsuz prognozları nedeniyle mecburen çekildiği durumlarla sıklıkla karşılaşılmaktadır. Ancak daimi birinci büyük azı dişlerinin büyüme ve gelişim döneminde yapılan kontrolsüz çekimleri sonucunda kalan dişlerde devrilmeler, yer değiştirmeler ve karşıt arka doğru uzamalar görülebilmektedir. Tek taraflı çekimleri sonucunda ise; orta hat sapmaları, karşıt dişte uzama, iskeletsel ve dental asimetri, tek taraflı çiğneme alışkanlıkları ve temporomandibuler eklem bozuklukları meydana gelebilmektedir. Bu patolojik durumların engellenmesi ve oklüzal ilişkilerin stabilitesini devam ettirmek adına, karşıt ark ve/veya arkın diğer tarafındaki birinci büyük azı dişlerinin kontrollü bir şekilde kompenzasyon ve balans çekimleri yapılarak, daimi ikinci büyük azı ve takiben üçüncü büyük azı dişlerinin meziale doğru sürüklenmesi ile uygun bir oklüzal ilişki elde edileceği bildirilmektedir. Özellikle Class I olgularda ideal tedavi planlaması ile yapılan kontrollü çekimlerin sonucunda ekstra zaman, maliyet ve emek gerektirebilecek olan ortodontik tedavi ya da protetik tedavileri yapmaktansa, kabul edilebilir bir oklüzyonun temini mümkün olabilmektedir.

Anahtar Kelimeler: Azı dişi; diş çekimi; diş erüpsiyonu; diş oklüzyonu; prognoz

Kaynak Göstermek İçin: Kiraz M, Yüksel BN, Sarı Ş. Daimi birinci büyük azı dişlerinin kontrollü çekimleri. Acta Odontol Turc 2018;35(2):56-61

Editör: Neşe Akal, Gazi Üniversitesi, Ankara, Türkiye

Yayın Hakkı: Bu eserin yayın hakkı Creative Commons Attribution License ile ruhsatlandırılmıştır. Sınırsız kullanım, dağıtım ve her türlü ortamda çoğaltım, yazarlar ve kaynağın belirtilmesi kaydıyla serbesttir.

Finansal Destek: Bulunmamaktadır

Çıkar Çatışması: Bulunmamaktadır

[Abstract in English is at the end of the manuscript]

Giriş

Oral hijyen ve beslenme alışkanlıklarının yetersiz olması, sistemik hastalıklar ve çevresel faktörlere bağlı olarak ya da gelişimsel defektler gibi etiyolojik faktörlerin olumsuz etkileri sonucunda erken dönemde daimi birinci büyük azı dişlerinin çürüğe daha duyarlı hale geldiği ve çoğu zaman ailenin bu dişi, süt dişi zannederek yeterince özen göstermemesi sebebiyle sergilediği zayıf prognoza bağlı olarak küçük yaşlarda kaybedildikleri bilinmektedir.[1-3] Ancak oklüzyonun anahtarı olarak görülen daimi birinci büyük azı dişlerinin çekimi zorunlu olsa da, kontrolsüz yapıldığında dental arktaki diğer dişlerin boşluğa doğru devrilmelerine ya da yer değiştirmelerine bazen de uzamalarına neden olabilmektedir.[4-6] Ayrıca daimi birinci büyük azıların büyüme ve gelişim döneminde yapılan tek taraflı çekimlerinin ise orta hat sapmalarına, tek taraflı çiğneme alışkanlığı ve oklüzyon bozukluklarına bağlı olarak özellikle yüzün alt üçlüsünde iskeletsel asimetrilere ve temporomandibuler eklem bozukluklarına neden olabildiği bildirilmiştir.[7] Tüm bunların sonucu olarak, ileri dönemde ciddi, hatta telafisi pek mümkün olmayan oklüzyon düzensizlikleri meydana gelebilmektedir.[4] Bu sebeple prognozu zayıf birinci büyük azı dişlerinin çekimlerinin uygun zamanda yapılmasının ve ark simetrisini sağlamak ve oklüzal ilişkilerin stabilitesini korumak amacıyla herhangi bir patoloji olmasa da karşı taraf (balans) ve/veya karşıt arktaki (kompenzasyon) birinci büyük azı dişlerinin kontrollü çekimlerinin planlamasının daha kabul edilebilir bir oklüzyonla sonuçlanacağı ileri sürülmektedir.[8,9] Zira daimi birinci büyük azı dişlerinin kontrollü ve uygun zamanda yapılan çekim planlaması sonucunda, ikinci büyük azı ve takiben üçüncü büyük azı dişlerinin çekim boşluğuna doğru mezial yönde paralel hareket ederek uygun bir oklüzal ilişki elde etmenin mümkün olacağı varsayılmaktadır.[8]

Ancak bu noktada çekimin zamanlaması büyük

Makale gönderiliş tarihi: 01 Kasım 2017; Yayına kabul tarihi: 01 Mart 2018
*İletişim: Dr. Burcu Nihan Yüksel, Ankara Üniversitesi Diş Hekimliği Fakültesi, Pedodonti Anabilim Dalı, 06500, Beşevler, Ankara, Türkiye;
E-posta: bncelik@ankara.edu.tr

© 2018 Kiraz ve ark.

Şekil 1. *Nolla sınıflaması. Nolla normlarına göre mineralizasyon aşamaları; (1) kripta oluşumu, (2) mineralizasyon başlangıcı, (3) kuron oluşumun 1/3'ünün tamamlanması, (4) kuron oluşumunun 2/3'ünün tamamlanması, (5) kuron oluşumunun neredeyse tamamlanması, (6) kuron oluşumunun tamamlanması, (7) kök oluşumunun 1/3'ünün tamamlanması, (8) kök oluşumunun 2/3'ünün tamamlanması, (9) kök oluşumunun neredeyse tamamlanması, apeks açık, (10) kök ve apeks oluşumunun bütünüyle tamamlanması*

önem kazanmaktadır.[9,10] İdeal olarak ikinci büyük azı dişinin çekim boşluğuna paralel hareket edebilmesi için hastanın dental yaşının 8-10 olması gerekli görülmektedir.[11-13] Uygun dental yaş döneminin radyografik olarak da saptanması ve teyit edilmesi gereklidir. Bu amaçla değişik sınıflamalar kullanılmaktadır.[14,15] Bu dönem, radyografik olarak ikinci büyük azı dişinin kuron formasyonunun tamamlanıp kök oluşumunun 1/3'lük bölümünün bitmek üzere olduğu zamana denk düşmektedir (Nolla normlarına göre 6. evre bitmiş, 7. evre henüz tamamlanmamış) (Şekil 1).[4,15]

Ayrıca radyografik olarak ikinci büyük azı dişinin bifurkasyon bölgesi henüz mineralizasyon aşamasındayken yapılan ve üçüncü büyük azı dişlerinin germi mevcut olan hastalarda elde edilen oklüzyonun daha düzgün olduğu bildirilmektedir (Resim 1).[12,13]

Dolayısıyla bu kriterlerin sağlandığından emin olmak adına kontrollü çekim kararı vermeden önce, birinci büyük azı dişlerinin durumunu ve dentisyondaki tüm dişlerin gelişimini gösteren iyi kalitede radyografiler ile desteklenmiş detaylı bir klinik muayene yapılmalıdır.[10,14,16,17] Zira daimi birinci büyük azı dişlerinin çekimlerinin erken veya geç yapılmasının maksilla ve mandibulada farklı sonuçları olabileceği belirtilmiştir.

Mandibulada çekimlerin erken yapılması sonucunda; birinci büyük azı dişinin çekim soketi ikinci küçük azı dişi için daha az dirençli bir sürme yolu sağladığından, ikinci küçük azı dişi çekim kavitesi içinde distal sürüklenme, devrilme ve rotasyon yaparak sürmektedir.[18] Maksillada çekimlerin erken yapılması halindeyse, boşluk çoğunlukla spontan olarak kapanmaktadır, nadiren ikinci büyük azı ve ikinci küçük azı dişlerinin kontakt noktaları arasında 5-10 mm'lik boşluk kaldığı görülmektedir.[13]

Resim 1. *İkinci büyük azı dişinde bifurkasyon mineralizasyonu ve üçüncü büyük azı dişinin germi görülen hastaya ait radyografik görüntü*

Mandibulada çekimlerin geç yapılması sonucunda, lingual kemik daha ince olduğundan, ikinci büyük azı dişinin mesiolingual olarak devrilmesiyle çapraz kapanış ve çalışmayan taraf çatışmaları görülebileceği ve ikinci küçük azı dişinde distale doğru devrilme gelişebileceği; bu dişler arasında kurulan zayıf kontakt ilişkilerinin ise periodontal hastalıklar ve alveoler kemikte atrofi gelişimi için ortam hazırlayabileceği ileri sürülmüştür.[18] Maksillada çekimlerin geç yapılması sonucunda ise, ikinci büyük azı dişinin meziale sürüklenebileceği hatta devrilebileceği veya palatinal kök etrafında mesiopalatinal rotasyon yapabileceği bildirilmiştir.[18]

Bu nedenle düzgün bir oklüzyonun sağlanabilmesi için daimi 1.büyük azı dişlerinin kompenzasyon ve balans çekimlerine karar verirken detaylı bir değerlendirme yaparak doğru zamanlamayla yapılacak planlı bir karar önem taşımaktadır.

Kompenzasyon çekimi

Çekimi yapılan daimi birinci büyük azı dişinin karşıt arkında bulunan, antagonist birinci büyük azı dişinin çekimi anlamına gelen kompenzasyon çekiminde genel kural; mandibuler birinci büyük azı dişinin çekimi gerekliyse maksiller birinci büyük azı dişinin de çekilmesi şeklindedir (Resim 2). Bu işlem maksiller 1.büyük azı dişinin mandibuler arka doğru uzamasını engellemek amacını taşımaktadır.[8,19,20] Çekim yapılmadığı takdirde ise overerüpte olan maksiler birinci büyük azı dişi, mandibuler ikinci büyük azı dişinin çekim boşluğuna doğru mezializasyonunu engelleyerek oklüzal çatışmalara yol açacak ve boşluğun kapanmasını önleyecektir.[19]

Erişkin hastalarda 84 adet mandibuler daimi büyük azı dişinin çekiminin yapılarak 10 yıl süre ile karşıt büyük azı dişlerinin takip edildiği çalışmada, olguların sadece %18 inde overerüpsiyon görülmezken, %58'inde 2 mm'ye kadar, %24'ünde ise 2 mm'den fazla overerüpsiyon geliştiği belirtilmiştir.[21]

Karşıt büyük azı dişi olan (100 hasta) ve olmayan (100 hasta) erişkin 200 hastada yapılan başka bir çalışmada ise, karşıt arkta büyük azı dişi olmayan hastala-

© 2018 Kiraz ve ark.

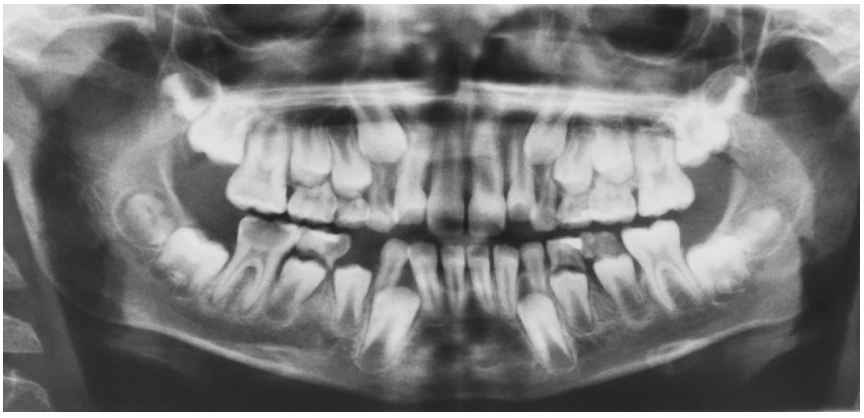

Resim 2. *Angle Class I maloklüzyona sahip, mandibuler sağ birinci büyük azı dişinde yaygın harabiyet ve periapikal lezyonu bulunan, ikinci büyük azı dişi furkasyon mineralizasyon aşamasında olan 9 yaşında erkek hastaya ait radyografik görüntü. Mandibuler sağ birinci büyük azı dişinin restorasyonu mümkün olmadığından, yapılan klinik ve radyografik değerlendirme sonucu ilgili dişin çekimine; maksiller sağ birinci büyük azı dişinin ise çekim boşluğuna overerüpsiyonunu engellemek ve oklüzyonun stabilitesini korumak için kompenzasyon çekimi yapılmasına karar verilmiştir.*

rın %92 sinde ortalama 1.44 mm overerüpsiyon geliştiği bildirilmiştir.[22]

Balans çekimi

Çekimi yapılan daimi birinci büyük azı dişiyle aynı arkta bulunan kontralateral birinci büyük azı dişinin çekimi anlamına gelen balans çekiminde amaç ark simetrisini korumaktır.[13,14]

Zorunlu olarak çekilen birinci büyük azı dişinin kontralateral arkında balans çekimi yapılmasının bir diğer amacı da bukkal segmentte orta dereceli çapraşıklık olgularında spontan bir rahatlama oluşturmasıdır (Resim 3).[12]

Yapılan çalışmalarda tek taraflı birinci büyük azı dişinin çekiminin iskeletsel ve dental arkta asimetri gelişimine neden olduğu bildirilmiştir.[4-7] Çekim boşluğunun ortodontik tedavi amacıyla kullanılacağı vakalarda orta hat sapmalarını önlemek amacıyla balans çekimi önerilmesine karşın, sadece orta hattı korumak amacıyla balans çekimi yapılması önerilmemektedir.[16,17,23]

Kontralateral zayıf prognozlu başka bir diş mevcutsa, bu dişin balans çekiminin yapılmasının daha uygun bir alternatif olabileceği olgularla da karşılaşılabilmektedir. Örneğin kontralateral küçük azı dişinin kuronunda hiperplastik gelişim varsa bu durumda birinci büyük azı dişi yerine küçük azı dişinin balans çekimi önerilmektedir.[18]

Çekim kararı ve zamanı hastanın oklüzyon tipi, bukkal ve labial segmentlerdeki çapraşıklık miktarına göre farklılık gösterebilmektedir.[24] Bu sebeple hastanın oklüzyon tipi ve daimi dişlerin düzgün hizalanması için dental arklarda gereken yer miktarı değerlendirildikten sonra sağlıklı bir çekim kararı vermek mümkündür.

Angle Class I olgularda kompenzasyon ve balans çekimleri

Kabul edilebilir *overjet* ve *bukkal segmentte* hafif dereceli çapraşıklık varsa:

Bukkal segmentte çapraşıklığın 1-3 mm olduğu ancak çapraz kapanış bulunmayan durumlarda maksiller veya mandibuler birinci büyük azı dişinin

Resim 3. *Angle Class I maloklüzyona sahip, sol maksiller birinci büyük azı dişinde yaygın harabiyet ve periapikal lezyonu bulunan, ikinci büyük azı dişleri kuron gelişimini tamamlamış 9 yaşındaki kız hastaya ait radyografik ve intaoral görüntüler; (A) Maksiller sol birinci büyük azı dişinin restorasyonu mümkün olmadığından, ilgili dişin çekimine karar verilmiştir, (B) sağ maksiller bukkal segmentte ikinci küçük azı dişinin sürmesi için yeterli yer bulunmamaktadır. Bu bölgede rahatlama sağlamak amacıyla maksiller sağ birinci büyük azı dişinin balans çekimi yapılmasına karar verilmiştir.*

© 2018 Kiraz ve ark.

Tablo 1. *Angle Class I oklüzyon tipine sahip, farklı derecelerde çapraşıklığı mevcut olan hastalarda kompenzasyon ve balans çekimi gerekliliklerine ait özet tablosu*

	Zorunlu çekimi gereken diş	
	Maksiller birinci büyük azı	**Mandibuler birinci büyük azı**
Kabul edilebilir overjet ve/veya hafif çapraşıklık	Balans ve kompenzasyon çekimi gerekli değildir.[8,14-16]	Kompenzasyon çekimi gerekli, balans çekimi gerekli değildir. [14-16]
Kabul edilebilir overjet ve/veya orta dereceli çapraşıklık	Kompenzasyon çekimi gerekli değil, orta hattı korumak ve arkın kontralateral tarafında rahatlama sağlamak amacıyla balans çekimi gereklidir.[8,13,14-16]	Kompenzasyon ve balans çekimi gereklidir.[8-16]
Kabul edilemez overjet ve/veya ileri derecede bukkal çapraşıklık ve/veya labial çapraşıklık	İkinci büyük azı dişlerinin sürmesine kadar beklenir. Ardından ortodontik tedavi uygulanır. Orta hattı korumak için balans çekimi yapılabilir.[8]	İkinci büyük azı dişlerinin sürmesine kadar beklenir. Ardından ortodontik tedavi uygulanır. Maksiller büyük azı dişlerin overerüpsiyonunu engellemek için palatal ark ve J-hook headgear kullanılabilir.[8,15]

çekimi gerekiyorsa, arkın diğer tarafındaki büyük azı dişlerinin sağlıklı olması durumunda balans çekimi düşünülmezken; mandibuler birinci büyük azı dişinin çekimi gerekiyorsa maksiller birinci büyük azı dişinin overerüpsiyonunu engellemek için kompenzasyon çekimi planlanmalıdır.[8,17]

Maksiller birinci büyük azı dişinin çekimi gerektiğinde ise, mandibuler birinci büyük azı dişinin kompenzasyon çekimi yapılmamalıdır (Tablo 1).[8]

Kabul edilebilir *overjet* ve *bukkal segmentte* orta dereceli çapraşıklık varsa:

Bukkal segmentte 4-6 mm çapraşıklık bulunan durumlarda maksiller veya mandibuler birinci büyük azı dişi çekimi gerekiyorsa, arkın diğer tarafında da çapraşıklık tespit edilmesi halinde rahatlama sağlamak amacıyla balans çekimi yapılmalıdır.[8]

Mandibuler birinci büyük azı dişinin çekimi planlanıyorsa balans çekimine ek olarak, karşıt arkta bulunan birinci büyük azı dişinin kompenzasyon çekimi de yapılmalıdır.[8,17]

Özellikle çok sık rastlanılan süt ikinci azı dişinin erken kaybı durumlarında; birinci büyük azı dişinin mezial migrasyonu nedeniyle küçük azı ve kanin bölgesinde yer darlığı bulunan olgularda birinci büyük azının dişinin çekimi sonucu bukkal segmentteki olası çapraşıklığın spontan olarak çözüldüğü belirtilmiştir (Resim 4).[18]

Bukkal segmentteki çapraşıklığa ek olarak artmış overjet ve/veya labial segmentte çapraşıklık bulunan olgularda birinci büyük azı dişinin çekimi ikinci büyük azı dişinin sürmesine kadar ertelenip, bu aşamada çekilen birinci büyük azı dişinin çekim boşluğunun sabit ortodontik tedaviyle hizalanmasıyla çapraşıklığın düzeldiği ve overjetin azaldığı bildirilmiştir.[8,18]

Birinci büyük azı dişi çekiminin esas olarak labial segmentteki çapraşıklığı gidermek için tercih edilmediği; ancak yine de labial segmentte küçük bir rahatlama sağlayacağı da belirtilmiştir (Tablo 1).[17]

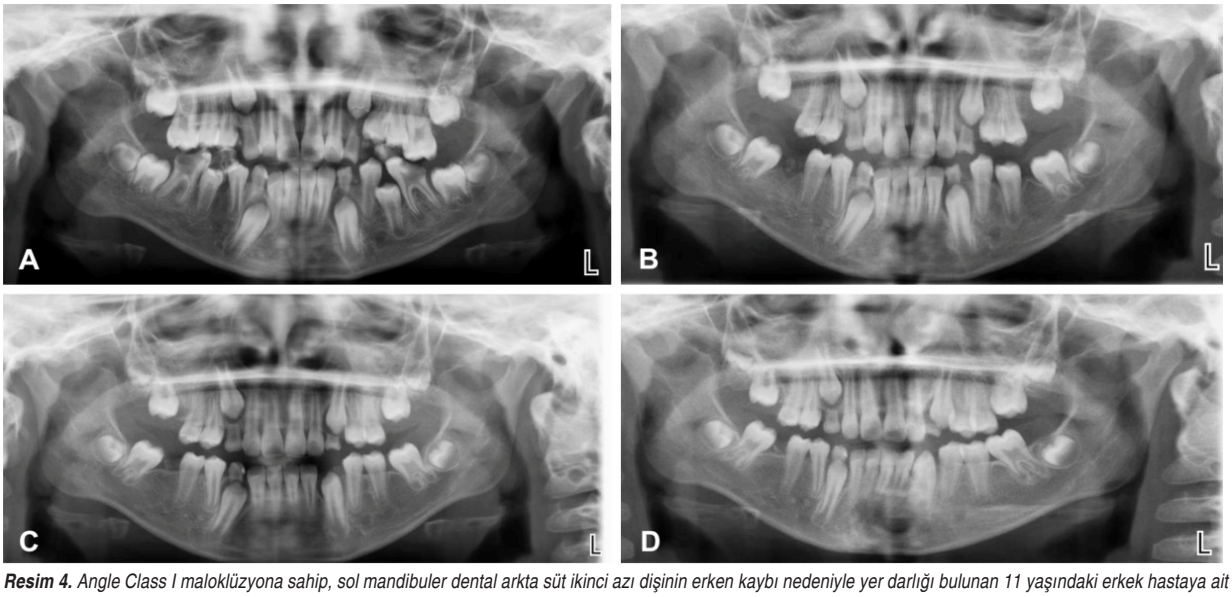

Resim 4. *Angle Class I maloklüzyona sahip, sol mandibuler dental arkta süt ikinci azı dişinin erken kaybı nedeniyle yer darlığı bulunan 11 yaşındaki erkek hastaya ait radyografik görüntüler; (A) sol ve sağ mandibuler birinci büyük azı dişlerinin aşırı harabiyet ve periapikal lezyon nedeniyle zorunlu çekimi; maksiller birinci büyük azı dişlerinin ise, kompenzasyon çekimi yapılması planlanmıştır; (B) 3. ayda, (C) 6. ayda, ve, (D) 12. ayda alınan takip radyografilerinde ikinci büyük azı dişlerinin çekim boşluğuna doğru paralel hareketleri ve sol mandibuler bukkal segmentteki çapraşıklığın spontan olarak çözüldüğü görülmektedir.*

© 2018 Kiraz ve ark.

Angle Class II olgularda kompenzasyon ve balans çekimleri

Angle Class II Div 1 olgularda çekim kararı verilirken oklüzyon ve üçüncü büyük azı dişinin germ varlığına göre değerlendirilme yapılmaktadır.

Zayıf prognozlu mandibuler birinci büyük azı dişinin çekiminin ardından maksiller birinci büyük azı dişi, mandibuler süt ikinci azı dişi ile kontakt ilişkisindedir. Bu kontakt maksiller birinci büyük azı dişinin overerüpte olmasını engellediğinden genellikle kompenzasyon çekimine gerek olmadığı; overerüpsiyon ihtimali olan hastalarda ise bu durumu engellemek amacıyla transpalatal ark uygulanabileceği bildirilmiştir.[16] Overjeti azaltmak ve bukkal segmentteki çapraşıklığı rahatlatmak amacıyla, maksiller dental arkta daimi birinci büyük azı dişinin çekim boşluğunun kullanıldığı olgular mevcuttur.[25] Bu durumda birinci büyük azı dişlerinin çekimlerinin ikinci büyük azı dişleri oklüzal seviyeye ulaştıktan sonra yapılabileceği, ardından ikinci büyük azı dişlerinin meziale göçünü önlemek için de palatal ark veya J-hook headgear kullanılabileceği ve çekim boşluğunun ortodontik tedaviyle hizalanabileceği ileri sürülmüştür.[18]

İleri derecede çapraşıklık olan Angle Class II Div 1 olgularında; üçüncü büyük azı dişinin germi her iki arkta da mevcutsa zayıf prognozlu birinci büyük azı dişleri ile kompenzasyon ve balans çekimlerinin ideal zamanında yapılması gerektiği; ikinci büyük azı dişi sürdükten sonra ise gerekiyorsa, maloklüzyonun düzeltilmesi için küçük azı dişlerinin de çekiminin yapılabileceği belirtilmiştir. Maksiller üçüncü büyük azı dişlerinin germi mevcut değilse, zayıf prognozlu tüm birinci büyük azı dişlerinin çekimlerinin yapılması; ancak kompenzasyon çekimlerinin yapılmaması önerilmektedir.[8]

Angle Class II Div 2 olgular için ise genel bir kural olarak, maloklüzyonu şiddetlendirdiğinden mandibuler dişlerin çekimlerinden mümkün olduğunca kaçınılmalı, ancak çekimin zorunlu olduğu durumlarda maloklüzyonu şiddetlendirmemek için mutlaka ortodonti konsültasyonuna başvurulmalıdır.[16-18]

Angle Class III olgularda kompenzasyon ve balans çekimleri

Angle Class III olgular, tedavi planlaması en karmaşık ve çekim kararı verilmesi bakımından en kritik olgulardır. Genel bir kural olarak, maloklüzyonu şiddetlendirdiğinden maksiller dişlerin çekimlerinden mümkün olduğunca kaçınılmalı aksi koşullarda mutlaka ortodonti ile iş birliği yapılmalıdır.[16-17]

Sonuç

Genel bir kanı olarak Class I oklüzyona sahip hastalarda uygun planlama ile birinci büyük azı dişlerinin kompenzasyon ve balans çekimleri yapılmasıyla hastanın sağlıklı bir oklüzyona sahip olabileceği düşünülmektedir.

Kaynaklar

1. Albadri S, Zaitoun H, McDonnell ST, Davidson LE. Extraction of first permanent molar teeth: results from three dental hospitals. Br Dent J 2007;203:E14:408-9.

2. Leppäniemi A, Lukinmaa PL, Alaluusua S. Nonfluoride hypomineralizations in the permanent first molars and their impact on the treatment need. Caries Res 2001;35:36-40.

3. Skeie MS, Raadal M, Strand GV, Espelid I. The relationship between caries in the primary dentition at 5 years of age and permanent dentition at 10 years of age-longitudinal study. Int J Paediatr Dent 2006;16:152-60.

4. Telli AE, Aytan S. Birinci sürekli azı dişlerinin zorunlu erken çekimine bağlı dental arkta görülen değişiklikler. Türk Ortodonti Dergisi 1989;2:138-43.

5. Normando AD, Maia FA, Ursi WJ, Simone JL. Dentoalveolar changes after unilateral extractions of mandibular first molars and their influence on third molar development and position. World J Orthod 2010;11:55-60.

6. Thilander B, Skagius S. Orthodontic sequelae of extraction of permanent first molars. A longitudinal study. Rep Congr Eur Orthod Soc 1970;429-42.

7. Cağlaroğlu M, Kilic N, Erdem A. Effects of early unilateral first molar extraction on skeletal asymmetry. Am J Orthod Dentofacial Orthop 2008;134:270-5.

8. Cobourne MT, Williams A, Harrison M. National clinical guidelines for the extraction of first permanent molars in children. Br Dent J 2014;217:643-8.

9. Alkhadra T. A Systematic Review of the Consequences of Early Extraction of First Permanent First Molar in Different Mixed Dentition Stages. J Int Soc Prev Community Dent 2017;7:223-6.

10. Wu M, Chen L, Bawole E, Anthonappa RP, King NM. Is there sufficient evidence to support an optimum time for the extraction of first permanentmolars? Eur Arch Paediatr Dent 2017;18:155-61.

11. Plint DA. The effect on the occlusion of the loss of one or more first permanent molars. Rep Congr Eur Orthod Soc 1970:329-36.

12. Thunold K. Early loss of the first molars 25 years after. Rep Congr Eur Orthod Soc 1970:349-65.

13. Teo TK, Ashley PF, Parekh S, Noar J. The evaluation of spontaneous space closure after the extractionof first permanent molars. Eur Arch Paediatr Dent 2013;14:207-12.

14. Patel S, Ashley P, Noar J. Radiographic prognostic factors determining spontaneous space closure after loss of the permanent first molar. Am J Orthod Dentofacial Orthop 2017;151:718-26.

15. Nolla CM. Development of the permanent teeth. J Dent Child. 1960;27:254-66.

16. Ong DC, Bleakley JE. Compromised first permanent molars: an orthodontic perspective. Aust Dent J 2010;55:2-14.

17. Williams JK, Gowans AJ. Hypomineralised first permanent molars and the orthodontist. Eur J Paediatr Dent 2003;4:129-32.

18. Gill DS, Lee RT, Tredwin CJ. Treatment planning for the loss of first permanent molars. Dent Update 2001;28:304-8.

19. Holm U. Problems of compensative extraction in cases with loss of permanent molars. Rep Congr Eur Orthod Soc 1970;409-27.

20. Innes N, Borrie F, Bearn D, Evans D, Rauchhaus P, McSwiggan S, Page LF, Hogarth F. Should I extract every six dental trial (SIXES): study protocol for a randomized controlled trial. Trials 2013;14:59.

21. Kiliaridis S, Lyka I, Friede H, Carlsson GE, Ahlqwist M. Vertical position, rotation, and tipping of molars without antagonists. Int J Prosthodont 2000;13:480-6.

22. Craddock HL, Youngson CC. A study of the incidence of overeruption and occlusal interferences in unopposed posterior teeth. Br Dent J 2004;196:341-8.

23. Jälevik B, Möller M. Evaluation of spontaneous space closure and development of permanent dentition after extraction of hypomineralized permanent first molars. Int J Paediatr Dent 2007;17:328-35.

© 2018 Kiraz ve ark.

24. Crabb JJ, Rock WP. Treatment planning in relation to the first permanent molar. Br Dent J 1971;131:396-401.

25. Daugaard-Jensen I. Extraction of first molars in discrepancy cases. Am J Orthod 1973;64:115-36.

Elective extractions of first permanent molars: a review

Abstract

Permanent first molar teeth possess a key role in the setting-up of the occlusion, contribute significantly to the chewing function and serve as a guide for other teeth. However, it is frequently encountered that permanent first molar teeth are extracted due to the predicted negative prognoses of caries or developmental defects. As a result of the uncontrolled extraction of the permanent first molar teeth during the growth and development period, drifting of adjacent teeth, continued eruption of the opposing teeth and displacements can be seen. Furthermore, following one-sided extraction, midline deviations, oppositional tooth eruption, skeletal and dental asymmetry, unilateral chewing habits, and temporo-mandibular joint disorders may occur. To prevent these pathological conditions and to maintain the stability of the occlusal relation, it is necessary to do compensation and balancing extractions of the permanent first molar teeth on the opposite/symmetric arc, assuming mesial drag of the permanent second and third molar teeth. With such controlled-extractions, especially in Class I cases, orthodontic or prosthetic treatments, which may require extra time, cost and effort, could be prevented and a conceivable occlusion can be established.

Keywords: **Dental occlusion; molar tooth; prognosis; tooth eruption; tooth extraction**

© 2018 Kiraz ve ark.