Oğuzhan Koçak,
Aslıhan Yonca Koçak,
Figen Aslan*

Erkekte Meme Başı ve Areolanın Bilateral Nevoid Hiperkeratozu: Kalsipotriol ile Tedavi

Bilateral Nevoid Hyperkeratosis of Nipple and Areola of a Man: Treatment with Calcipotriol

Sayın Editör,

Meme başı ve areolanın hiperkeratozu; meme başı ve areolanın yaygın olarak kalınlaştığı hiperpigmente, papüller veya verrukoid yapılarla kaplandığı, kozmetik sorun oluşturan bir durumdur (1,2). Hayatın 2. ve 3. dekadlarında, daha çok kadınlarda görülür (1,2). Erkeklerde de bildirilmiş nadir olgular mevcuttur (3-6). Burada erkek hastada ortaya çıkan ve kalsipotriolle başarıyla tedavi edilen bir meme başı ve areolanın hiperkeratozu olgusu sunulmaktadır.

Yetmiş sekiz yaşında erkek hasta, 3 yıldır meme başı ve çevresinde kalınlaşma, kabuklanma, kahverengileşme şikayeti ile kliniğimize başvurdu. Hastanın öz ve soy geçmişinde özellik bulunmuyordu. Sistemik muayenesinde patolojik bulguya rastlanmadı. Dermatolojik muayenesinde her iki meme ucunda ve areolalarla kahverengi pigmentasyon ve hiperkeratotik, verrüköz değişiklikler gözlendi (Resim 1). Dermatopatolojik incelemede epidermiste hiperkeratoz, papillomatoz, hiperplazi ve bazal tabakada pigmentasyon artışı saptandı (Resim 2). Sağ midklavikular bölgede meme başının 2 cm altında aksesuar meme başı ile uyumlu kahverengi nodüler lezyon tespit edildi. Tam kan sayımı, kan biyokimyası, idrar tetkiki, tümör markırları normal olarak değerlendirildi. Akciğer grafisi doğaldı. Hastaya bu klinik ve dermatopatolojik bulgular doğrultusunda meme başı ve areolanın bilateral nevoid hiperkeratozu tanısı konuldu. Hastaya topikal kalsipotriol kullanması önerildi. Üç hafta sonra lezyonlarda tam gerileme izlendi. Bir yıllık klinik izleminde nüks görülmedi.

Levy ve Frankel meme başı ve areolanın hiperkeratozunu üçe ayırmışlardır: 1) Epidermal nevüsün yayılımı ile oluşan tip, 2) Akantozis nigrikans, iktiyoz, lenfoma, kronik egzama, seboreik keratoz, Darier hastalığı gibi diğer dermatozlarla ilişkili olan tip, 3) Epidermal nevüsle veya diğer dermatozlarla ilişkili olmayan, idiyopatik tip (1). Pérez-Izquierdo ve ark. (7) ise 2 grupta incelemektedir: 1) İdiyopatik veya nevoid, 2) Diğer dermatozlar ve sistemik hastalıklar

Resim 1. Bilateral meme başı ve areolada hiperkeratoz, tedavi öncesi

Dumlupınar Üniversitesi, Kütahya Evliya Çelebi Eğitim ve Araştırma Hastanesi, Dermatoloji Kliniği, Kütahya, Türkiye

*Balıkesir Üniversitesi Tıp Fakültesi, Patoloji Anabilim Dalı, Kütahya, Türkiye

Yazışma Adresi/ Correspondence:
Oğuzhan Koçak, Dumlupınar Üniversitesi, Kütahya Evliya Çelebi Eğitim ve Araştırma Hastanesi, Dermatoloji Kliniği, Kütahya, Türkiye
E-posta: drokocak@yahoo.com
ORCID ID: orcid.org/0000-0002-2239-2485
Geliş Tarihi/Submitted: 29.10.2014
Kabul Tarihi/Accepted: 24.07.2015

Bu olgu, 09-13 Ekim 2012 tarihleri arasında Gaziantep Şehitkamil Kongre Merkezi'nde gerçekleşen 24. Ulusal Dermatoloji Kongresi'nde sunulmuştur.

©Telif Hakkı 2018 Türk Dermatoloji Derneği

Türk Dermatoloji Dergisi, Galenos Yayınevi tarafından basılmıştır.

ile ilişkili sekonder tip. Yapılan muayene ve laboratuvar incelemelerinde hastamızda sistemik ve dermatolojik herhangi bir hastalık veya malignite saptanmamış olup; idiyopatik tip olarak gruplandırılmıştır.

Meme başı ve areolanın idiyopatik hiperkeratozu genellikle bilateraldir; ancak tek taraflı da olabilir (1,2). Sadece meme başı, areola veya her ikisi birden tutulabilir (1,2). Kubota ve ark. (3) olguların %17'sinde sadece meme başı, %25'inde sadece areola, %58'inde ise her ikisinin tutulduğunu saptamışlardır. Etiyoloji ve patogenezi halen tam olarak bilinmemektedir. Gebelik döneminde ve östrojen tedavisi ile artması nedeniyle endokrin faktörlerle ilişkili olabileceği düşünülmektedir (1). Akantozis nigrikansın lokalize bir şekli olduğuna dair görüşler mevcuttur (8). Histopatolojik bulguları epidermiste ortokeratotik hiperkeratoz, papillomatoz, hafif şiddette akantoz ve dermiste perivasküler lenfositik infiltrasyon şeklindedir (1).

Tedavisinde topikal keratolitikler, nemlendiriciler, steroidler, sistemik ve topikal retinoidler, kriyoterapi, karbondioksit lazer, cerrahi eksizyon gibi tedaviler farklı yanıtlarla kullanılmıştır (1). Literatürde kalsipotriolün etkili olarak kullanıldığı olgular bulunmaktadır ve bu etkisini keratinosit diferansiasyonunu etkileyerek yaptığı düşünülmektedir (8-11). Topikal kalsipotriol ve düşük doz sistemik izotretinoin tedavisi ile de 2 yıllık remisyon sağlanabilmiştir (10). Olgumuz kalsipotriole 3 hafta içinde tam yanıt vermiş ve 1 yıllık takibimizde tekrarlama göstermemiştir (Resim 3).

Erkeklerde nadir görülen ama yine de kozmetik bir problem olan meme başı ve areolanın hiperkeratozunun tedavisinde

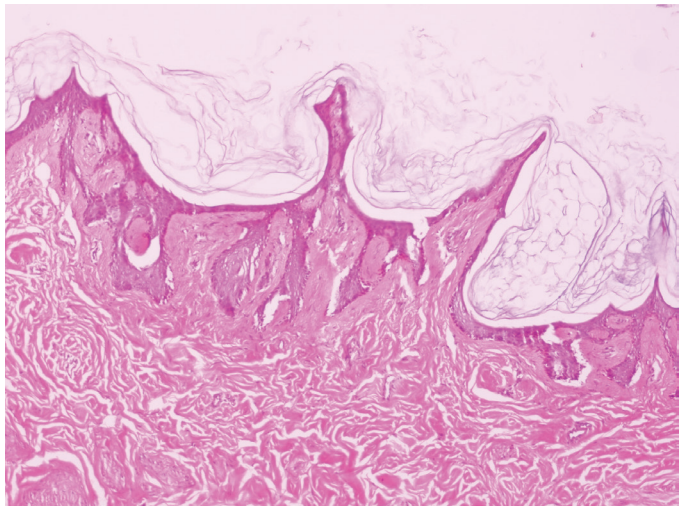

Resim 2. Epidermiste hiperkeratoz, papillomatoz hiperplazi, bazal tabakada pigmentasyon artışı (hematoksilen & eozin, 100x)

Resim 3. Tedavi sonrası 3. hafta

kalsipotriol kullanımının hatırlanması; sistemik hastalıklar, özellikle de maligniteler yönünden tarama yapılması uygun olacaktır.

Etik

Hakem Değerlendirmesi: Editörler kurulu ve editörler kurulu dışında olan kişiler tarafından değerlendirilmiştir.

Kaynaklar

1. Boussofara L, Akkari H, Saidi W, et al. Bilateral idiopathic hyperkeratosis of the nipple and areola. Acta Dermatovenerol Alp Panonica Adriat 2011;20:41-3.
2. Shastry V, Betkerur J, Kushalappa PA. Unilateral nevoid hyperkeratosis of the nipple: A report of two cases. Indian J Dermatol Venereol Leprol 2006;72:303-5.
3. Kubota Y, Koga T, Nakayama J, et al. Naevoid hyperkeratosis of the nipple and areola in a man. Br J Dermatol 2000;142:382-4.
4. Mitxelena J, Raton JA, Bilbao I, et al. Nevoid hyperkeratosis of the areola in men: response to cryotherapy. Dermatology. 1999;199:73-4.
5. English JC, Coots NV. A man with nevoid hyperkeratosis of the areola. Cutis 1996;57:354-6.
6. Kuhlman DS, Hodge SJ, Owen LG. Hyperkeratosis of the nipple and areola. J Am Acad Dermatol 1985;13:596-8.
7. Pérez-Izquierdo JM, Vilata JJ, Sanchez JL, et al. Retinoic acid treatment of nipple hyperkeratosis. Arch Dermatol 1990;126:687-8.
8. Lee HW, Chang SE, Lee MW, et al. Hyperkeratosis of the nipple associated with acanthosis nigricans: treatment with topical calcipotriol. J Am Acad Dermatol 2005;52:529-30.
9. Peker D, Ferahbaş A, Borlu M, et al. Topikal Kalsipotriol Tedavisinin Etkili Olduğu Nevoid Hiperkeratoz Olgusu. Turkderm 2005;39:130-3.
10. Kartal Durmazlar SP, Eskioglu F, Bodur Z. Hyperkeratosis of the nipple and areola: 2 years of remission with low-dose acitretin and topical calcipotriol therapy. J Dermatolog Treat 2008;19:337-40.
11. Bayramgürler D, Bilen N, Apaydin R, et al. Nevoid hyperkeratosis of the nipple and areola: treatment of two patients with topical calcipotriol. J Am Acad Dermatol 2002;46:131-3.