ŞEH TIP BÜLTENİ 37:2-2003

İlk ayak replantasyonu olgumuz

Our first foot replantation case

Kemal UĞURLU*, Ayşin KARASOY, Onur EGEMEN*, Bülent AKSOY***, Lütfü BAŞ***

**Şişli Etfal Eğitim ve Araştırma Hastanesi I. Plastik ve Rekonstrüktif Cerrahi Kliniği*
***Şişli Etfal Eğitim ve Araştırma Hastanesi II. Plastik ve Rekonstrüktif Cerrahi Kliniği*
****Şişli Etfal Eğitim ve Araştırma Hastanesi II. Ortopedi ve Travmatoloji Kliniği*

ÖZET

Alt ekstremitenin travmatik amputasyonlarında replantasyon uygulamaları mikrocerrahi deneyimi olan bir ekip gerektiren uzun, komplike operasyonlardır. Ayak ve bacağa yönelik protezler çok gelişmiş olsa da çoğunlukla fonksiyonel ve estetik açıdan replante edilmiş ekstremitenin yerini tutamaz. Bu makalede, hastanemizde ilk kez uygulanan ayak replantasyonu olgusunu ve bu konudaki literatür bilgilerini sunmaktayız.
Anahtar Kelimeler: *Ayak, replantasyon*

SUMMARY

Replantations after traumatic amputations of the lower extremity are long, complicated operations requiring a team with microsurgery experience. Although the prothesis for lower extremity are well developed, they cannot replace the replantated extremity functionally and aesthetically. In this paper we present the first lower extremity replantation case in our hospital and knowledge of literature about this subject.
Key Words: *Foot, Replantation*

GİRİŞ

Mikrocerrahi alanındaki teknik ve bilgisel gelişim günümüzde major ekstremite replantasyonunu sıkça uygulanabilir hale getirmiştir. Hastanemizdeki mikrocerrahi uygulamalarımızda, yıllar içinde kliniğimizin deneyim ve başarıları artmış, üst ekstremiteye ait replantasyonlar 24 saaat gerçekleştirebildiğimiz rutin uygulamalarımız halini almıştır. Bu çalışmada, hastanemizde ilk kez uygulanan ve literatürde de daha nadir olarak görülen alt ekstremite replantasyonu olgusu ile birlikte literatür bilgilerini özetlemeyi amaçladık.

OLGU SUNUMU

24.05.2000 tarihinde saat 02:30'da hastanemiz acil polikliniğine emniyet güçleri tarafından tibiotalar eklemden ampute olmuş bir sağ ayak getirildi. Amputatın saat 02:00'da gerçekleşen bir araç içi trafik kazasından sonra araç içinde bulunduğu belirtilmekteydi. Ancak yaralı hastanemize getirilmemişti ve hangi hastanede olduğuna ait bilgi de yoktu. (Resim 1)

Amputata yönelik ilk girişim kliniğimiz nöbetçi ekibi tarafından yapıldı. Amputat, izotonik serum ve 1/10 oranında seyreltilmiş Batticon solusyonu ile irrige edildikten sonra, ileride uygulanabilecek replantasyon girişimi düşünülerek +4 derecede korunmaya alındı.

Bu sırada emniyet güçlerince yaralının 51 yaşında bir erkek olduğu ve özel bir hastaneye götürülmüş olduğu öğrenildi. Saat 03:30'da yaralı hastanemize getirildi. Nöroşirurji ekibince skalp laserasyonu sütüre edilen ve başka patolojisi saptanmayan hasta genel cerrahi açısından da stabil bulundu. Hastanın ilk muayenesinde ileri derecede alkollü olduğu farkedildi. Operasyon hazırlıkları tamamlandıktan sonra saat 05:00'da hasta ve amputat ameliyathaneye alındı.

Operasyon öncesi hastaya anestezi ekibince iki adet periferik bir adet de santral venöz damar yolu açılarak sıvı replasmanı yapıldı. Hastanın pre-op tetkiklerinde Hb: 8.5g/dl, Hct: 28 olarak saptandı. Operasyon sırasında hastaya toplam 4 ünite tam kan, bir ünite de TDP transfüzyonu uygulandı.

Yazışma Adresi:
Op. Dr. Kemal UĞURLU
ŞEEAH II. Plastik ve Rekonstrüktif Cerrahi Kliniği Başasistanı Şişli – İSTANBUL
Tel&Fax: 0 212 225 94 84
E-mail: kugurlu@escortnet.com

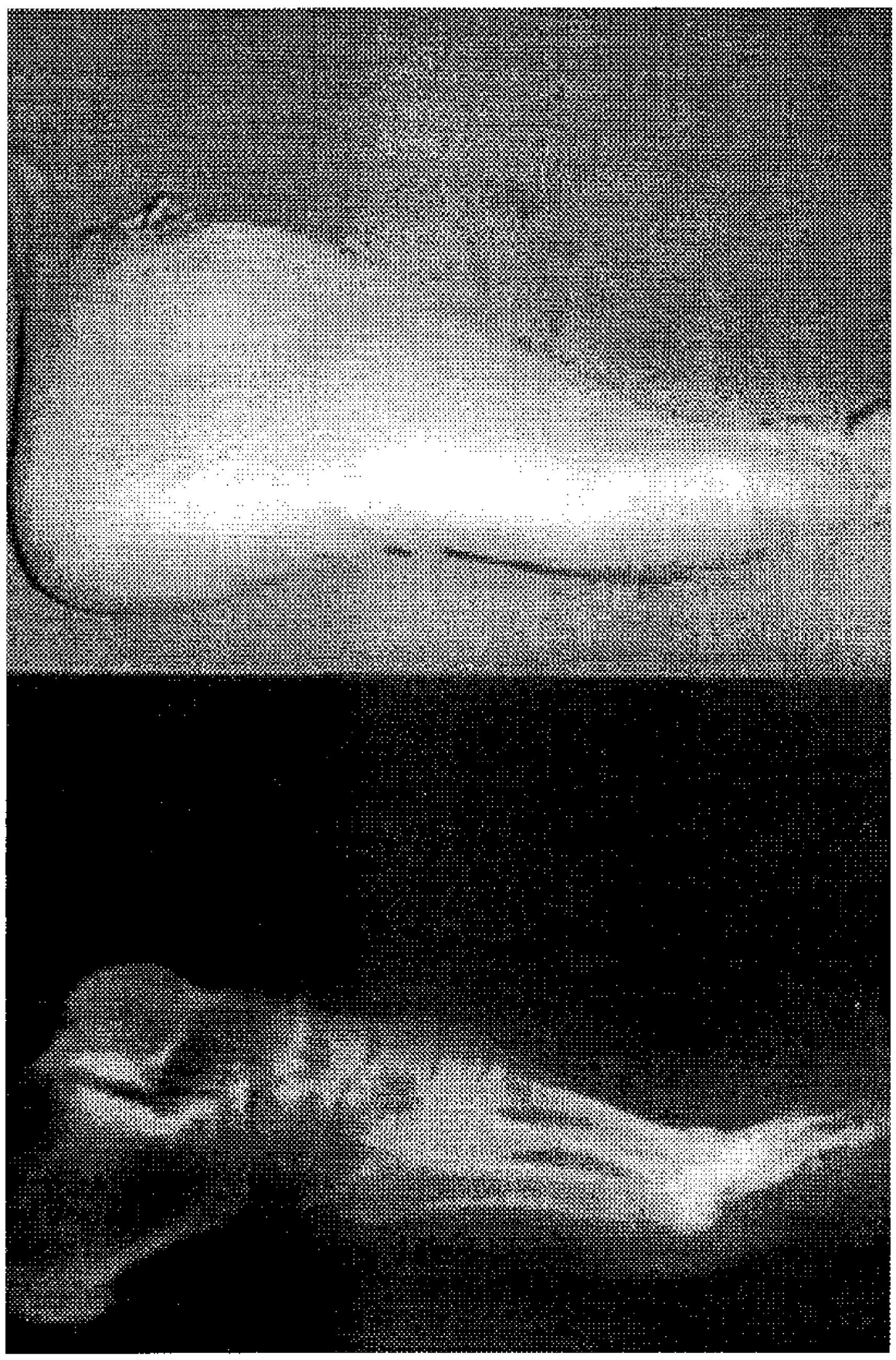

Resim 1: Operasyon öncesi amputat ve grafisi

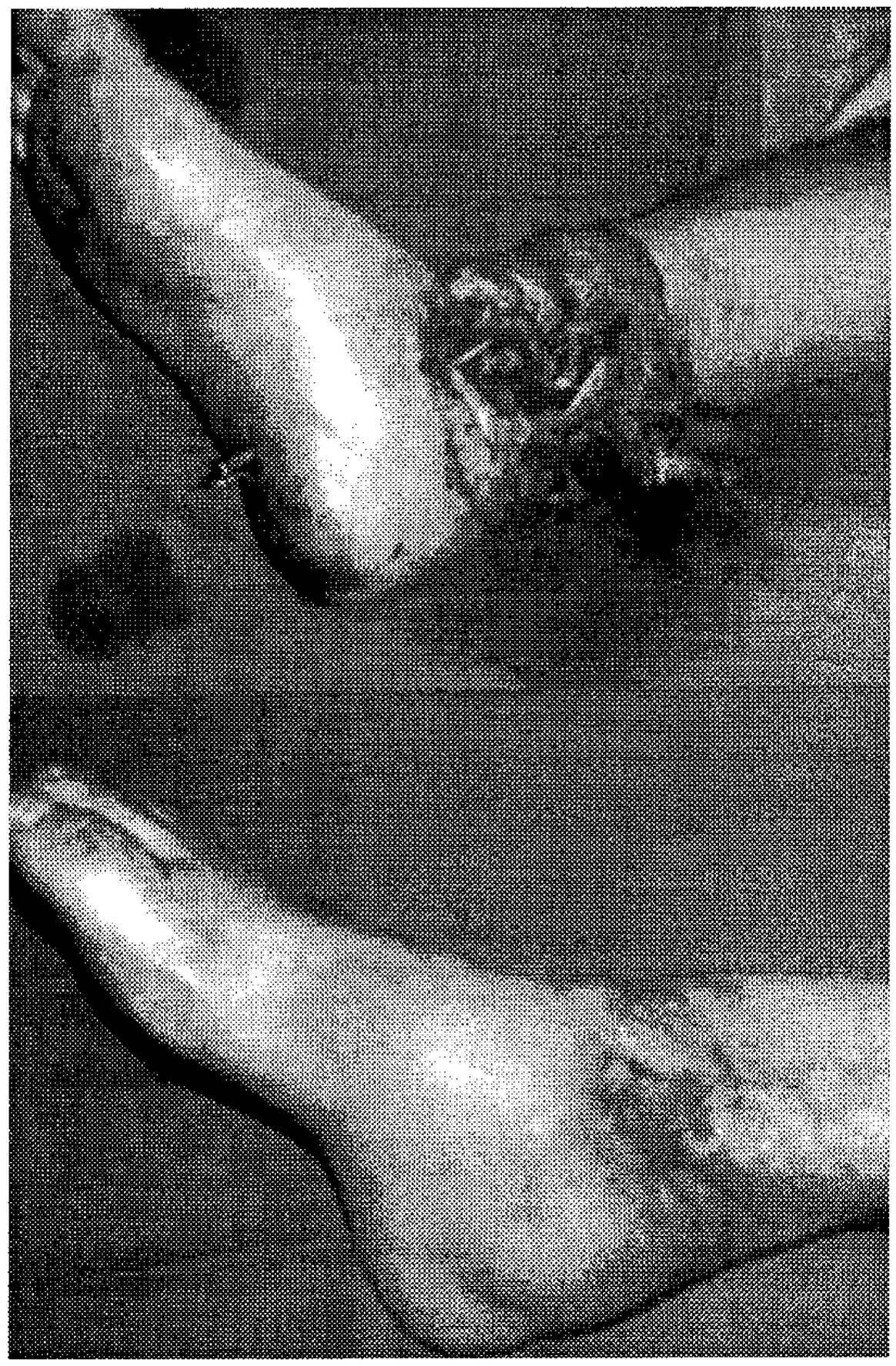

Resim 2: Operasyon sonrası erken ve geç görünüm

Operasyonda sağ ayağın tibiotalar eklem seviyesinden ampute olduğu, güdükte avülziyon tarzında yaygın yaralanmalar bulunduğu ve kruris posteriorunda yaklaşık 7 cm uzunluğunda kas kesileri mevcut olduğu görüldü. Amputatta ise talus ekspoze idi. Öncelikle amputat ve güdük yıkandı, nekrotik dokular debride edildi.

Amputat ve güdükte A. Tibialis anterior ve posterior ile yandaş venleri, V. Sephana magna ve parva, N. Tibialis posterior ile 4 adet yüzeyel ven ortaya kondu ve anastomoz için hazırlandı. Ortopedi ekibince her iki eklem yüzeyi temizlenip bir adet Künçer çivisi kalkaneustan tibiaya doğru gönderilerek fiksasyon uygulandı. Fibula iki adet kortikal vida ile tibiaya tespit edildi. Fiksasyon, medialden laterale doğru girilen ve kalkaneustan proksimale doğru gönderilen iki K- Teli ile sağlamlaştırıldı.

Mikrocerrahi teknikle önce a. tibialis posterior 9/0 Nylon sutur ile uç uca anastomoze edilerek amputatın kanlanması sağlandı (saat 07:00). Amputattaki venlerden aktif kanama olduğu, ekstremitenin ısındığı ve renginin normale dönmeye başladığı gözlendi. Daha sonra v. saphena magna ve parva ile 3 adet dorsal ven ve a. tibialis anterior 9/0 - 10/0 Nylon suturlerle anastomoze edildi. Tüm anastomozların çalıştığı gözlendikten sonra replante edilen ektremitenin duyu kazanabilmesi için de N. Tibialis post 9/0 Nylon sutur ile koapte edildi.

Bacak ön yüzü ve ayak dorsumundaki yumuşak doku defektleri kısmi kalınlıklı deri greftleri ile kapatılarak, toplam 11 saat sonra operasyon sonlandırıldı. (Resim 2) Operasyon sonrası hasta yatağına alındığında Hb: 9.7 g/dl olarak ölçüldü.

Ameliyat sonrası ilk günde hastanın kayda değer herhangi bir sorunu olmadı. Hastanın ilk getirildiğinde aşırı alkollü olması nedeni ile alınamayan öyküsünde uzun yıllardır alkol bağım-

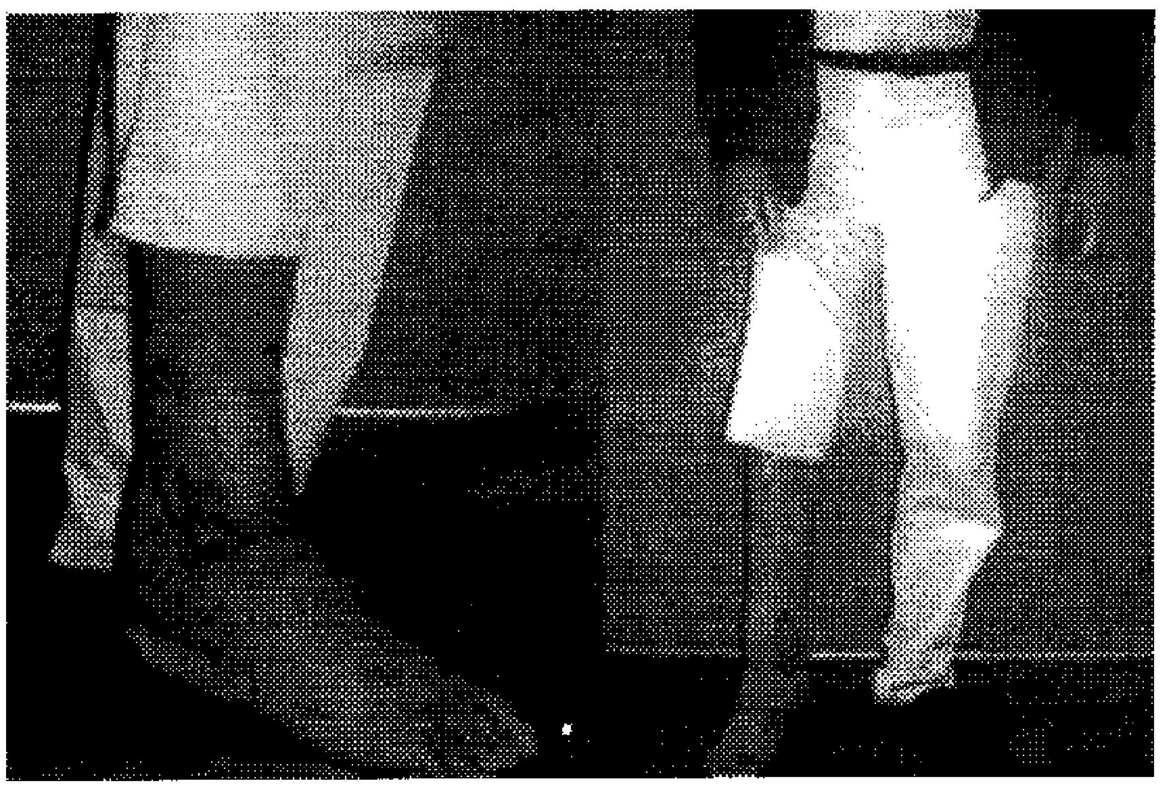

Resim 3: Operasyon sonrası geç dönem fonksiyonel görünüm

lısı olduğu ve yoğun sigara içicisi olduğu öğrenildi. 2 ve 3. günlerde hasta geceleri uyuyamaktan ve hastanede kalmaktan şikayet etmeye başladı. 3. gece ise bizlerin ve refakatçilerinin tüm uyarılarına karşın, anastomozların sağlığı açısından en az 1 hafta kesin yatak istirahati uygulanması gereken hasta, yürüyerek tuvalete gitmek isterken yere düşmüş olarak bulundu. 4. gün psikiyatri ile konsulte edilerek alkol bağımlılığına yönelik detoksifikasyon tedavisine başlandı. Bu tedavi ile hasta kontrol altına alındı. Post-op 8. günde hastanın sigara içtiği fark edildi. Ancak uyarılara rağmen hasta hastanemizde kaldığı süre boyunca sigara içmeyi sürdürdü.

İlk operasyondan 1 ay sonra hastaya ortopedi kliniğince kemik defekti varlığı nedeniyle eksternal fiksatör uygulandı. Hastanın ayak dolaşımı post-operatif dönemde doğal seyretti ve anastomozlara yönelik ek girişim gerekmedi. Hasta post-op 2. ayında eksternal fiksatörü ile kliniğimizden taburcu edildi. Hastaya, 1 yıl sonra başka bir merkezde bacağın kemik defektinden kaynaklanan kısalığının giderilmesi amacı ile ilizarov tekniği ile distraksiyon uygulandı. Tedavisi tamamlandıktan sonra hasta halen desteksiz olarak yürüyebilmektedir (Resim 3).

TARTIŞMA

Sunmuş olduğumuz bu olgu nedeni ile literatürü gözden geçirdiğimizde, alt ekstremitenin travmatik amputasyonlarında replantasyonların üst ekstremiteye göre daha nadir uygulanmasının birkaç sebebi olduğunu gördük. Öncelikle alt ekstremite ya da ayak amputasyonu ile baş vuran hastalar, çoğunlukla major travmalara maruz kalmış, genel durumu kötü, eşlik eden ek patolojileri bulunan kişiler olmaktadır. Bu tip hastalarda gelişebilecek crush sendromu ya da fasyotomi gereksinimi gibi diğer problemler replantasyon girişimini başarısız kılabilmekte ya da en başta hastayı replantasyon adaylığından çıkarabilmektedir (1, 2).

Ayrıca replantasyon sonrası temel amacın yalnızca ampute olmuş ekstremitenin yerine adapte edilmesi değil, aynı zamanda hastaya stabil, duyulu, ağrısız, işlevsel ve dayanıklı bir organı geri kazandırmak olduğu gözardı edilmemelidir. Alt ekstremiteye yönelik protezlerin oldukça gelişmiş ve kullanışlı olduğu düşünülürse, geri kalan yaşamı boyunca hastaya yük olacak, duyu problemi nedeni ile sürekli yaralarla uğraşılmak zorunda kalınan, zahmetli bir rehabilitasyon sürecine gereksinim duyan bir ayaktansa uygun bir protezin kullanılmasının daha gerçekçi olabileceği vurgulanmaktadır (2,3,4).

Tüm replantasyon olguları için göz önünde bulundurulması gereken, hastaya ve amputata ait faktörlerin de başarıyı etkilediğinin bilinmesidir. Öncelikle hastanın sigara içmiyor olması, içiyorsa bile post-op dönemde mutlaka bırakması ve mikrovasküler hastalığının olmaması anastomoze edilen damarlarda vazokonstrüksiyon oluşmaması ve pıhtılaşmanın önlenmesi açısından çok önemli bulunmuştur (2). Olgumuzun yoğun sigara ve alkol kullanım alışkanlığı mevcuttur ve ameliyat sonrası dönemde de sigara içmeyi sürdürmüştür. Bunun dışında hastanın yaşı, mesleği ve sosyal durumu da böylesi uzun, zahmetli ve hastanın tam kooperasyonunu gerektiren fizik tedavi sürecine yol açacak operasyon için göz önünde bulundurulması gereken faktörlerdendir.

Yaralanmanın tipi de replantasyon başarısını belirleyen faktörlerdendir. Giyotin tarzı yaralanması olan hastaların, ezilme ya da sıyrılma şeklinde yaralanması olan, birden çok seviyede

kesileri bulunan hastalara oranla daha şanslı olduğu belirtilmektedir (4). Benzer şekilde, amputat ya da güdükte doku kaybı mevcutsa replantasyon güçleşmekte, operasyonun başarı şansı azalmakta ve ilk müdahaleden sonra ilerleyen günlerde kayıp kısmın telafisine yönelik ek girişimler gerekebilmektedir. Sunduğumuz olgu da mevcut kemik defekti ve cilt kayıpları nedeniyle replantasyon sonrası dönemde operasyonlar geçirmiştir.

Çalışmalarda iskemi süresinin de replantasyon başarısını direkt etkilediği gösterilmiştir. Chen ve Zeng 36 alt ekstremite replantasyonu sonrası retrospektif incelemelerinde, 6 saatin altındaki iskemi sürelerinde başarılarının %100 iken bu oranın 11-15 saatlik iskemi sonrası %40'a düştüğünü görmüşler, 15 saatlik iskemi sonrasında ise hiç başarılı replantasyona rastlamamışlardır (5). Olgumuzda iskemi süresi 5 saattir. Soğuk ortamda saklanmayan ekstremitenin replantasyon başarısı 8-12 saatlik anoksi aşıldıktan sonra oldukça düştüğü bilinmektedir. Kimi merkezlerde 10 saatin üzerindeki sıcak iskemi süreleri kontrendikasyon kabul edilmektedir. Oysa hipotermik ortamın bu süreyi 18-24 saate uzatabildiği gösterilmiştir.

Genç hastalara uygulanan replantasyonlar ve deneysel çalışmalar sonucu epifiz plağının sağlam olduğu ve iyi kanlanabildiği taktirde replante edilen parçanın normal uzunluğa ulaşabileceği görülmüştür. Bu da büyüme çağındaki hastalarda alt ekstremite replantasyonlarının protezlere üstün yanlarından biridir.

SONUÇ

Travmatik nedenlerle ampute olmuş alt ekstremite ve ayağın replantasyonu, yüksek mikrocerrahi deneyimi olan bir ekip gerektiren ve multidisipliner yaklaşımı zorunlu kılan uzun komplike bir operasyondur. Başarı; hasta, amputat ve ekibe ait pek çok özelliğe bağlıdır. Ancak başarı sorgulanırken operasyonun geç dönem sonuçları da mutlaka göz önünde bulundurulmalıdır. Uygun bir replantasyon çoğu olguda estetik ve fonksiyonel açıdan protezlerden üstün sonuçlar sağlamaktadır. Bu nedenle seçilmiş olgularda travmatik amputasyonlar sonrası alt ekstremite ve ayak replantasyonunun mutlaka göz önünde bulundurulması ve uygulanması gerektiği kanısındayız.

KAYNAKLAR

1. Malcolm A. Lesavoy, M. D. : Successful replantation of lower leg and foot, wiyh good sensibility and function. Plast. Recon. Surg. 64: 6, 1979
2. Gayle, L. B. : Lower extremity replantation. Clin. Plast. Surg. 104: 4, 1999
3. Yuksel F., Karacaoglu E., Replantation of an avulsive amputation of a foot after recovering the foot form the sea. Plast. Recon. Surg. 104: 4, 2000
4. Chen, Z. W., Meyer. W. E., Kleinert H. E., et al. Present indications and contrindications for replantation as reflected by long term functional results. Orthop. Clin. North. Am. 12: 849, 1981
5. Chen, Z. W., Zeng B. F. Replantation of the lower extremity. Clin. Plast. Surg. 10: 103, 1983