SDÜ Sağlık Bilimleri Dergisi
Cilt 6 / Sayı 1 / 2015

OLGU

Bifosfonata bağlı çene kemiklerinde gelişen osteonekroz: Atipik klinik görüntü

Biphosphonate related osteonecrosis of the jaws: Atypical clinical appearance

Müge Çına Aksoy, Özge Kolkesen Şahin, Gülperi Koçer, Timuçin Baykul

Süleyman Demirel Üniversitesi, Diş Hekimliği Fakültesi, Ağız, Diş ve Çene Cerrahisi AD, Isparta, Türkiye.

Özet

Bifosfonata bağlı çenelerde görülen osteonekrozun klinik bulguları, ekspoze nekrotik kemik yüzeyi, ağrı, enflamasyon, pürülan akıntı olarak sayılabilmektedir. Karakteristik klinik görüntü olan ekspoze nekrotik kemiğin olmaması, teşhisin güçleşmesi, tedavinin başarısızlığı ve uzamasına neden olabilmektedir.

56 yaşındaki kadın hasta, kliniğimize, sağ alt çenede ağrı şikayetiyle başvurdu. Yapılan klinik ve radyografik muayenesi sonucu bifosfonata bağlı Evre 2 osteonekroz teşhisiyle cerrahi debridman yapıldı. Kontroller sırasında mukozanın tam olarak iyileştiği, ancak kemik nekrozunun sağlam mukoza altında devam ettiği tespit edildi. Sekestrektomi ve küretaj ile ikinci cerrahi işlem yapıldı.

Evre iki hastalarda konservatif tedavi sonrası hastanın uzun süreli takibi yapılmalı, primer teşhiste ekspoze nekrotik kemik varlığı olmaksızın gelişen osteonekrozlarda olduğu gibi, cerrahi debridman sonrası mukozada iyileşme gözlense de sağlam mukoza altında kemik nekrozunun devam edebileceği akılda tutulmalıdır

Anahtar Kelimeler: Bifosfonat, osteonekroz, ekspoze nekrotik kemik.

Abstract

The clinical signs of Bisphosphonate related osteonecrosis of the jaws are exposed necrotic bone, pain, inflammation and pus drainage. The absence of exposed necrotic bone, a characteristic clinical sign, can lead to late diagnosis and refractory treatment.

56-year-old female patient, admitted to our clinic with a complaint of pain in the right lower jaw. Clinical and radiographic examination showed Stage 2 bisphosphonate related osteonecrosis and surgical debridement was performed; after surgery the mucosa healed completely, but it was determined that bone necrosis continued under the intact mucosa. A second surgery with sekestrectomy and curretage was performed.

The Stage 2 patients should be followed up long-term after conservative treatment, as well as the primary diagnosis of bisphosphonate related osteonecrosis of the jaws without exposed necrotic bone, after surgical debridement, mucosal healing can completed and the bone necrosis may continue under the intact mucosa.

Keywords: Bisphosphonates, osteonecrosis, exposed necrotic bone.

Giriş

Bifosfonatlar, günümüzde osteoporoz, Paget hastalığı, multiple myeloma, fibröz displazi, maligniteye bağlı hiperkalsemi, kemik metastazları ve bazı metabolik kemik hastalıklarında kullanılmaktadır (1-4). Bifosfonata bağlı çene kemiklerinde gelişen osteonekroz, ilk olarak 2003 yılında Marx ve ark. tarafından tanımlanmıştır (2). Bifosfonatların terapötik ajan olarak başarılarına rağmen, çene osteonekrozu şeklinde ortaya çıkan toksisite insidansı oranı, ikinci ve üçüncü jenerasyon bifosfonatların kullanımına başlanmasıyla son yıllarda giderek artmıştır (5). Bu klinik durum özellikle intravenöz bifosfonat kullanımında, oral kullanıma göre daha sık görülmektedir. Amerikan Oral Maksillofasiyal Cerrahi Derneği (AAOMS) tarafından, çene kemiklerinde 8 haftadan daha uzun süreli ekspoze nekrotik kemik varlığı, hastanın bifosfonat kullanma hikayesi ve baş- boyun bölgesinde radyoterapi uygulanmamış olması olarak tanımlanmıştır. Bu durum toplam 4 evre olarak belirlenmiş ve tedavi protokolü önerilmiştir (Tablo 1) (6-8).

Tablo 1. AAOMS'un 2009 yılında yayınladığı evreleme ve tedavi protokolü

Risk kategorisi **Oral veya IV bifosfonat kullanan nekrotik kemik olmayan hastalar.**	▪ **Tedaviye gerek yoktur** **Oral hijyen eğitimi verilir**
Evre 0 **Klinik olarak nekrotik kemik gözlenmez,** **Ancak non-spesifik semptomlar vardır.**	▪ Antibiyotik ve analjeziklerle sistemik tedavi
Evre 1 **Asemptomatik, enfeksiyon bulguları olmayan ekspoze ve nekrotik kemik vardır.**	▪ Anti bakteriyel gargara Klinik takip Hasta eğitimi ve bifosfonat tedavisinin endikasyonunun değerlendirilmesi
Evre 2 **Ağrı ve eritem bulgularıyla enfekte ekspoze ve nekrotik kemik vardır.** **Pürülan drenaj eşlik edebilir.**	▪ Oral antibiyotiklerle semptomatik tedavi Anti bakteriyel gargara Ağrı kontrolü Yumuşak doku irritasyonunu engellemek için yüzeyden debridman
Evre 3 **Ağrı, enfeksiyon ve aşağıdakilerin biri veya daha fazlasıyla birlikte ekspoze ve nekrotik kemik;** **Alveoler kemik sınırına (sinüs, mandibula alt kenarı, ramus, zigoma) kadar uzanmış nekrotik alan, patolojik kırık, ekstraoral fistül, oral-antral, oral-nazal ilişki**	▪ Oral antibiyotiklerle semptomatik tedavi Anti bakteriyel gargara Ağrı kontrolü Cerrahi debridman/rezeksiyon

Yazışma Adresi/Corresponding: Müge Çına Aksoy
Süleyman Demirel Üniversitesi, Diş Hekimliği Fakültesi, Ağız, Diş ve Çene Cerrahisi AD, Isparta, Türkiye.
Tel: 0 246 211 8851 - 0 532 471 3066
Fax: 0 246 237 0607
E-mail: mugecina@hotmail.com

Müracaat tarihi: 25.07.2013
Kabul tarihi: 28.03.2014

Literatürde, bifosfonat kullanan, klinik olarak ağızda ekspoze nekrotik kemik olmadan, ağrı, şişlik ve dişler etrafında kemik kaybıyla birlikte, genellikle intraoral fistül ve pürülan drenajı olan vakalar sunulmuştur (9-11). Bifosfonata bağlı çene kemiklerinde gelişen osteonekrozun karakteristik klinik bulgularının olmaması, özellikle klinik olarak ekspoze nekrotik kemiğin olmaması; teşhisin gecikmesi, hastalık süresinin uzaması, tedavini protokolünün güçleşmesi ve tedavinin başarısızlığına neden olabilmektedir (12).

Bu makalede, atipik klinik seyri olan bifosfonata bağlı osteonekroz vakasının tedavi aşamaları sunulmuştur.

Olgu Sunumu

Süleyman Demirel Üniversitesi Diş Hekimliği Fakültesi Ağız Diş Çene Cerrahisi Anabilim Dalı Polikliniği'ne 56 yaşındaki kadın hasta 2010 yılında sağ alt çenede hassas tutuculu bölümlü protez kullanımına bağlı ağrı şikayetiyle başvurmuştur. Hastadan alınan anamnezde, hastanın iki yıl önce meme kanseri teşhisiyle, radyoterapi ve kemoterapi gördüğü, tedaviyi takiben yapılan rutin kontrollerinde, beyin ve bel bölgesinde kemik metastazı tespit edildiği ve bir yıldır ayda 1 doz 6mg IV Ibandronat kullandığı öğrenilmiştir. Hasta, anamnezinde yaklaşık 25 yıldır sigara kullandığını (10 adet/gün) ve penisilin alerjisi olduğunu belirtmiştir.

Hastanın intraoral muayenesinde, sağ mandibular dişsiz premolar-molar bölgede, yaklaşık 1cm çapında ekspoze nekrotik kemik varlığı ve dişetinde hiperemi izlenmiştir. Radyografik muayenede, bölgede sklerotik kemik alanları olduğu gözlenmiştir. (Resim 1).

Resim 1. Hastanın ilk radyografik görüntüsü

Bütün bu veriler değerlendirildiğinde, klinik tablonun, uzun süreli bifosfonat kullanımına bağlı, Amerikan Oral Maksilofasiyal Cerrahi Derneği (AAOMS)' nin derecelendirmesine (6) göre Bifosfonata bağlı çene kemiklerinde gelişen Evre 2 osteonekroz olduğu belirlenmiştir. Hastaya düzenli olarak antiseptik solüsyon (%7,5 Polividon iyot gargara) ile yıkama önerilmiştir. Medikal onkoloji konsültasyonu sonucunda, bifosfonat tedavisinin kesilmesine karar verilmiştir. . İlacın kesilmesinden sonra hastaya, yumuşak doku irritasyonunu engellemek amacıyla, lokal anestezi altında cerrahi debridman yapılmış, ve penisilin alerjisi olan hastaya Klindamisin 600 mg ve Klorheksidin glukonat %0.12 ve Benzidamin HCl %0.15 içeren ağız gargarası reçete edilmiş, 15 günlük düzenli kontrollerde hasta hasta şikayetlerinin azaldığı ve epitalizasyonun tamamlandığı gözlenmiştir (Resim 2).

Resim 2. Cerrahi debridman sonrası epitelizasyon başlangıcı

Hasta, cerrahi debridman yapıldıktan yaklaşık 6 ay sonra, bölgede şiddetli ağrı şikayeti ile kliniğimize başvurmuş, yapılan intraoral muayenede dişetinde kızarıklık, intraoral fistül, pürülan drenaj ve palpasyonda ağrı olduğu, klinik olarak ekspoze kemik olmadığı tespit edilmiştir. Klinik muayenede oral kavitede nekrotik kemik izlenememesine rağmen, radyografik muayenede sekestr oluşumu ve sekestrin çene kemiğinden belirgin olarak demarkasyon hattı ile ayrıldığı gözlenmiştir (Resim 3).

Resim 3. Cerrahi debridmandan 6 ay sonra nekrotik kemiğin radyografik görüntüsü

Hastaya sekestrektomi planlanmış; cerrahi öncesinde enfeksiyonun baskılanabilmesi için, hasta 6 doz Klindamisin 600 mg kullanmıştır. Enfeksiyonun baskılanmasının ardından lokal anestezi altında sekestrektomi yapılarak cerrahi alan primer olarak kapatılmıştır. Çıkartılan yaklaşık 2 x 1 cm boyutlarındaki dokunun (Resim 4) histopatolojik incelemede nekrotik kemik olduğu tespit edilmiştir.

Yapılan periyodik kontrollerde 1. haftada hasta şikayetleri ortadan kalkmış ve sonrasında epitelizasyon tamamlanmış; radyolojik olarak sağlıklı kemik kontürleri izlenmiştir (Resim 5,6). Hasta, 3 yıldır takip edilmekte olup, rutin kontrolleri devam etmektedir.

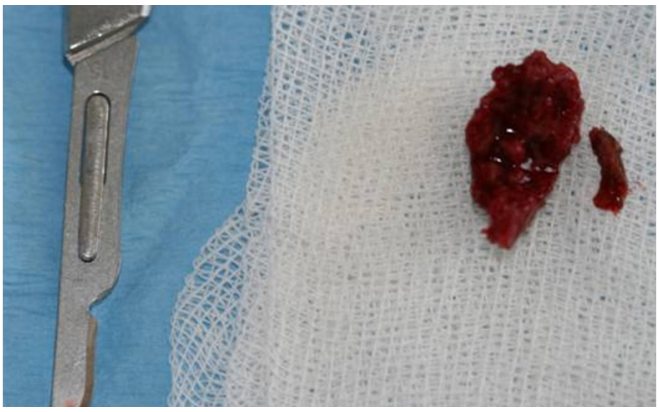

Resim 4. Sekestrektomi sonrasında nekrotik kemiğin makroskobik görüntüsü

Resim 5. Sekestrektomi sonrası 2. haftada sağlıklı kemik kontürlerinin radyografik görüntüsü

Resim 6. Sekestrektomi sonrası 2. haftada ağız içi görüntüsü

Tartışma

Bifosfonata bağlı çene kemiklerinde gelişen osteonekroz, bifosfonat kullanımının önemli komplikasyonlarından biridir ve hastanın yaşam kalitesinde önemli düşüş ile birlikte uzun süreli tedavi ve takip gerektirir (13). Literatürde ilk olarak 2003 yılında Marx tarafından tanımlanmıştır (2). İnsidansının %0,8–12 arasında değiştiği rapor edilmektedir (14). Amerikan Oral Maksilofasiyal Cerrahi Derneği (AAOMS), bifosfonata bağlı çene kemiklerinde gelişen osteonekrozun kesin tanısı için 3 karakteristik özellik belirlemiştir. Bunlar geçmişte ya da halen oral veya iv bifosfonat ile tedavi görülmesi, 8 haftadan uzun süreyle maksilla ve/veya mandibulada ekspoze nekrotik kemik varlığı ve baş-boyun bölgesinde radyoterapi uygulanmamış olmasıdır (6).

Bifosfonata bağlı çenelerde görülen osteonekroz vakalarında bifosfonat tedavisinin kesilmesi konusunda kesin bir görüş mevcut değildir. Bazı yazarlar, hastalığı stabil olan vakalarda, osteonekroz gerilinceye kadar bifosfonata ara verilmesi gerektiğini savunurken; (15-17) bazı yazarlar ise bifosfonatların kemikte uzun süre kaldığı gerekçesiyle, ilacın kesilmesinin osteonekrozun tedavisi için yarar sağlamayacağı görüşünü kabul etmektedirler (18). Amerikan Oral Maksilofasiyal Cerrahi Derneği (AAOMS) (19) yayınladığı bildiride, ilaca kısa süreli ara verilmesinin osteonekrozun kliniği üzerine fayda sağlamadığını, uzun süreli molaların bifosfonata bağlı çenelerde görülen osteonekroz riskini önlemede ve klinik durumun stabilizasyonunda yararlı olacağını belirtmiştir. Sunulan vakada Medikal Onkoloji ile yapılan konsültasyon sonucu bifosfonat tedavisinin kesilmesine karar verilmiştir. Yapılan debridman sonrası, mukozada iyileşmenin olması ancak nekrozun sağlam mukoza altında devam etmesi, bifosfonatların antianjiojenik özelliğine bağlı olarak, kesilmesi ile ilişkili olabileceği düşünülebilir. Bifosfonatlar, antianjiojenik özellikleri ile yeni damar oluşumunu inhibe etmektedirler. Bu sistemik etki, hem tümör damarlaşmasına karşıdır hem de yara iyileşmesini ve doku tamirini geciktirici bir etkidir (20,21).

Bifosfonata bağlı çenelerde görülen osteonekrozun klinik bulguları, ekspoze nekrotik kemik yüzeyi, ağrı, yumuşak dokuda ülserasyon, dişeti ve kemikte enflamasyon bulguları, apse, sekestr oluşumu, pürülan akıntı, fistül oluşumu, parestezi ve patolojik kırıklar olarak sayılabilmektedir. Bifosfonata bağlı çenelerde gelişen osteonekrozun radyografik görünümü, değişkenlik göstermekle birlikte, genellikle radyolüsent ya da radyoopak sklerotik görüntü mevcuttur (18,19,22). Son yıllarda literatürde, atipik olarak, ekspoze nekrotik kemik olmaksızın gelişen ve spesifik olmayan klinik bulgular gösteren bifosfonata bağlı osteonekroz vakalarının bildirilmeye başlanması sonucunda, Amerikan Oral Maksilofasiyal Cerrahi Derneği (AAOMS) tarafından hazırlanan evreleme ve tedavi protokolü 2009 yılında revize edilmiştir (19,23) (Tablo 1). Bifosfonat kullanan hastalarda, klinik olarak ekspoze nekrotik kemik olmadığı durumlarda, yumuşak doku altındaki nekrotik kemik sınırları görüntüleme yöntemleriyle tespit edilebilmektedir (24). Bifosfonata bağlı çenelerde görülen osteonekrozun tedavisi ile ilgili net bir görüş mevcut değildir. Osteonekroz teşhisi konulan vakalarda öncelikle ağrı ve enfeksiyonun eliminasyonuna yönelik agresif antibiyotik ve antiseptik gargaralarla tedavi, daha sonra yumuşak doku travmasını engellemek amacıyla sivri kemik kenarlarının düzeltilmesi önerilmektedir. (19,22,25,26) Amerikan Oral Maksilofasiyal Cerrahi Derneği (AAOMS)'nin 2009 yılında belirlediği osteonekrozun evrelerine göre tedavi protokolüne (Tablo 1) ek olarak, mobil sekestr var ise osteonekrozun evresine bakılmaksızın uzaklaştırılması gerektiğini bildirmiştir (19). Marx ve ark. (2,27) kendi başına ekspoze nekrotik kemiğin ağrısız olduğunu ve normal, yapısal olarak bozulmamış olarak çene fonksiyonunu destekleyecek şekilde

kalabildiğini, enfekte olduğu zaman, ağrı, selülit ve cilt fistülüne sebep olduğunu rapor etmişlerdir. Enfeksiyonun kontrolü için penisilin grubu antibiyotikler ve klorheksidin glukonat içeren gargaralar önerilmektedir (2,27). Bifosfonata bağlı çene kemiklerinde gelişen osteonekrozun karakteristik klinik bulgularından klinik olarak ekspoze nekrotik kemiğin olmaması; teşhisin gecikmesi, hastalık süresinin uzaması, tedavini protokolünün güçleşmesi ve tedavinin başarısızlığına neden olabilmektedir (11,12). Primer teşhiste, ekspoze kemik varlığı olmaksızın gelişen nekrozlarda, konservatif tedavi yerine nekroz kemiğin tamamen uzaklaştırılarak, yaranın primer kapatılması ve agresif antibiyotik tedavisi önerilmektedir (19). Benzer şekilde, sunulan vakada olduğu gibi, cerrahi debridman sonrasında, mukozada iyileşme gözlenirken, kemikte iyileşme görülmeyebilir ve kemik nekrozu sağlam mukoza altında devam edebilir. Bu durumun kemikte yarılanma ömrü uzun olan bifosfonatların, bifosfonata bağlı çene kemiklerinde gelişen osteonekrozun tedavisi sırasında kesilmesi ile antianjiojenik özelliklerinin ortadan kalkmasına bağlı olduğu düşünülebilir.

Başarılı bir konservatif tedavi sonrasında da hastanın uzun süreli takibi yapılmalıdır. Cerrahi debridman ile mukozada iyileşme gözlense de sağlam mukoza altında kemik nekrozu veya sekestr oluşma potansiyeli akılda tutulmalı ve böyle bir klinik tablo ile karşılaşıldığında sekestrektomi ve agresif antibiyotik tedavisi tercih edilmelidir.

Kaynaklar

1. Ruggiero SL, Drew SJ. Osteonecrosis of the jaws and bisphosphonate therapy. J Dent Res 2007;86(11):1013-1021.

2. Marx RE. Pamidronate (Aredia) and Zoledronate (Zometa) Induced Avascular Necrosis of The Jaws: A Growing Epidemic. J Oral Maxillofac Surg 2003;61:1115-1118.

3. Woo SB, Hellstein JW, Kamlar JR. Narrative [corrective] review: bisphosphonates and osteonecrosis of the jaws. Ann Intern Med 2006;144:753-761.

4. Hortobagyi GN, Theriault RL, Porter L, Blayney D, Lipton A, Sinoff C, Wheeler H, Simeone JF, Seaman J, Knight RD. Efficacy of pamidronate in reducing skeletal complications in patients with breast cancer and lytic bone metastases. N Engl J Med 1996;335(24):1785-1791.

5. Gutta R, Louis PJ. Bisphosphonates and osteonecrosis of the jaws: science and rationale. Oral Surg Oral Med Oral Pathol Oral Radiol Endod 2007;104(2):186-193.

6. Advisory Task Force on Bisphosphonate Related Osteonecrosis of the Jaws American Association of Oral Maxillofacial Surgeons. American Association of Oral Maxillofacial Surgeons position paper on bisphosphonate related osteonecrosis of the jaws. J Oral Maxillofac Surg 2007;65:396-377.

7. Ruggiero SL. Bisphosphonate-related osteonecrosis of the jaw: an overview. Ann N Y Acad Sci 2011;1218:38-46.

8. Fedele S, Porter SR, D'Aiuto F, Aljohani S, Vescovi P, Manfredi M, Arduino PG, Broccoletti R, Musciotto A, Di Fede O, Lazarovici TS, Campisi G, Yarom N. Nonexposed variant of bisphosphonate-associated osteonecrosis of the jaw: a case series. Am J Med 2010;123(11):1060-1064.

9. Junquera L, Gallego L. Nonexposed bisphosphonate-related osteonecrosis of the jaws: another clinical variant? J Oral Maxillofac Surg 2008;66(7):1516-1517.

10. Mawardi H, Treister N, Richardson P, Anderson K, Munshi N, Faiella RA, Woo SB. Sinus tracts--an early sign of bisphosphonate-associated osteonecrosis of the jaws? J Oral Maxillofac Surg 2009;67(3):593-601.

11. Hutchinson M, O'Ryan F, Chavez V, Lathon PV, Sanchez G, Hatcher DC, Indresano AT, Lo JC. Radiographic findings in bisphosphonate-treated patients with stage 0 disease in the absence of bone exposure. J Oral Maxillofac Surg 2010;68(9):2232-2240.

12. Patel S, Choyee S, Uyanne J, Nguyen A, Lee P, Sedghizadeh P, Kumar S, Lytle J, Shi S, Le A. Non-exposed bisphosphonate-related osteonecrosis of the jaw: a critical assessment of current definition, staging, and treatment guidelines. Oral Diseases 2012;18:625-632.

13. Jabbour Z, El-Hakim M, Mesbah-Ardakani P, Henderson JE, Albuquerque R Jr. The outcomes of conservative and surgical treatment of stage 2 bisphosphonate-related osteonecrosis of the jaws: a case series. Int J Oral Maxillofac Surg 2012;41(11):1404-1409.

14. Bamias A, Kastritis E, Bamia C, Moulopoulos LA, Melakopoulos I, Bozas G, Koutsoukou V, Gika D, Anagnostopoulos A, Papadimitriou C, Terpos E,Dimopoulos MA. Osteonecrosis of the jaw in cancer after treatment with bisphosphonates: incidence and risk factors. J Clin Oncol 2005;23:8580-8587.

15. Marx RE, Cillo JE, Ulloa JJ. Oral Bisphosphonate-Induced Osteonecrosis: Risk Factors, Prediction of Risk Using Serum CTX Testing, Prevention, and Treatment. J Oral Maxillofac Surg 2007;65:2397-2410.

16. Woo SB, Hellstein JW, Kamlar JR. Systematic Review: Bisphosphonates and Osteonecrosis Ann Intern Med 2006;144:753-761.

17. Melo MD, Obeid G. Osteonecrosis of the jaws in patients with a history of receiving bisphosphonate therapy: strategies for prevention and early recognition. J Am Dent Assoc 2005;136(12):1675-1681.

18. Ruggiero SL, Fantasia J, Carlson E. Bisphosphonate-related osteonecrosis of the jaw: background and guidelines for diagnosis, staging and management. Oral Surg Oral Med Oral Path Oral Radiol Endod 2006;102(4):433-441.

19. AAOMS, 2009 http://www.aaoms.org/docs/position_papers/bronj_update.pdf

20. Kobayashi Y, Hiraga T, Ueda A, Wang L, Matsumoto-Nakano M, Hata K, Yatani H, Yoneda T. Zoledronic acid delays wound healing of the tooth extraction socket, inhibits oral epithelial cell migration, and promotes proliferation and adhesion to hydroxyapatite of oral bacteria, without causing osteonecrosis of the jaw, in mice. J Bone Miner Metab 2010;28(2):165-175.

21. Font RF, Garcia ML, Martinez JMO. Osteochemonecrosis of the Jaws due to Bisphosphonate treatments: Update Med Oral Patol Oral Cir Bucal 2008;13:318-324.

22. Migliorati CA, Casiglia J, Epstein J, Jacobsen PL, Siegel MA, Woo S. Managing the care of patients with bisphosphonate- associated osteonecrosis. J Am Dent Assoc 2005;136:1658–1668.

23. Ruggiero SL, Mehrotra B. Bisphosphonate-related osteonecrosis of the jaw: diagnosis, prevention, and management Annu Rev Med 2009;60:85-96.

24. Bedogni A, Blandamura S, Lokmic Z, Palumbo C, Ragazzo M, Ferrari F, Tregnaghi A, Pietrogrande F, Procopio O, Saia G, Ferretti M, Bedogni G, Chiarini L, Ferronato G, Ninfo V, Lo Russo L, Lo Muzio L, Nocini PF. Bisphosphonate-associated jawbone osteonecrosis: a correlation between imaging techniques and histopathology. Oral Surg Oral Med Oral Pathol Oral Radiol Endod 2008;105:358- 364.

25. Senel FC, Saracoglu Tekin U, Durmus A, Bagis B. Severe osteomyelitis of the mandible associated with the use of non-nitrogen-containing bisphosphonate (disodium clodronate): report of a case J Oral Maxillofac Surg 2007;65(3):562-565.

26. Hewson I, Syme D, Bruscino-Raiola F. Radical surgical treatment of bisphosphonate related osteonecrosis of the jaw. Aust Dent J 2012;57(2):227-230.

27. Marx RE, Sawatari Y, Fortin M, Broumand V. Bisphosphonate-induced exposed bone (osteonecrosis/osteopetrosis) of the jaws: risk factors, recognition, prevention, and treatment. J Oral Maxillofac Surg 2005;63(11):1567-1575.