*Olgu / Case*

# Renal hücreli karsinom testis metastazı: Olgu sunumu

*Renal cell carcinoma testicular metastasis: A case report*

**İlke Onur Kazaz[1], Fatih Çolak[1], Ayhan Arslan[1], Sevdegül Mungan[2], Elanur Kahraman[3], Ersagun Karagüzel[1]**

[1] Karadeniz Teknik Üniversitesi Tıp Fakültesi Üroloji Anabilim Dalı
[2] Karadeniz Teknik Üniversitesi Tıp Fakültesi Patoloji Anabilim Dalı
[3] Karadeniz Teknik Üniversitesi Tıp Fakültesi Onkoloji Bilim Dalı

***Geliş tarihi (Submitted):*** *13.10.2017*
***Kabul tarihi (Accepted):*** *14.12.2018*

**Yazışma / Correspondence**
**Ayhan Arslan**
KTÜ Tıp Fakültesi Farabi Hastanesi
Üroloji ABD Ortahisar/Trabzon
Tel: 0462 377 5877
E-mail: ayhanarslan128@gmail.com

**Özet**

Renal hücreli karsinom nedeniyle nefrektomi yapılan hastada 11 yıl sonra ortaya çıkan renal hücreli karsinomun testis metastazı olgusunu hazırladık. 60 yaşında erkek hasta sol testisinde ağrı ve kitle ile başvurdu. Sol inguinal orşiektomi uygulandı. Patolojisi renal hücreli karsinom testis metastazı olarak raporlandı.

**Anahtar Kelimeler:** renal hücreli karsinom, testis, metastaz, olgu sunumu

**Abstract**

We report a case of testicular metastasis from renal clear cell carcinoma appeared 11 years after nephrectomy for ipsilateral renal cell carcinoma. A 60-year-old patient presented with mass and pain in his left testis. We performed a left inguinal orchiectomy. The testicular lesion was diagnosed as a metastasis from renal clear cell carcinoma .

**Keywords:** renal cell carcinoma, testicular, metastasis, case report

## GİRİŞ

Renal hücreli karsinomanın testis yayılımı nadirdir. (1) Lösemi ve lenfoma infiltrasyonları dışında testis metastazlarının en yaygın görülen birincil yerleri prostat, akciğerler, deri, kolon ve böbreklerdir. Testis metastazları genellikle ağrısızdırlar ve skrotal kitle ile tanı konulur. (2) Onbir yıl önce nefrektomi yapılmış olan renal hücreli karsinoma sekonder testis metastazlı bir hastanın olgusunu raporladık.

## OLGU SUNUMU

60 yaşında erkek hasta sol skrotal ağrı ve şişlik nedeniyle kliniğimize başvurdu. Hastaya 2006 yılında sol nefrektomi yapılmış. Patolojisi; sol böbrek alt polde düzgün sınırlı,4 cm boyutunda, fuhrman nükleer grade 1, renal hücreli karsinom olarak raporlanmış. Tümörün çevre doku ve damar invazyonu negatif, renal kapsül, üreter ve pelvis intakt olarak değerlendirilmiş. Nefrektomi sonrası tedavi almamış. 2009 yılında PET-BT de sol paraaortik lenf nodunda artmış FDG tutulumu olması üzerine sol paraaortik lenf nodu diseksiyonu yapılmış ve patolojisi renal hücreli karsinoma metastazı olarak raporlanmış. Sonrasında tedavi almamış. 2015 yılında PET-BT de her iki akciğerde FDG tutulumu ile karakterize parankimal kitle görülmesi üzerine göğüs cerrahisi tarafından sol akciğerden wedge rezeksiyon yapılmış; patolojisi şeffaf hücreli renal hücreli karsinom metastazı olarak raporlanmış. Hastaya medikal onkoloji tarafından interferon alfa-2b başlanmış. İki yıl interferon tedavisi almış. Mart 2017 de sol skrotal şişlik nedeniyle skrotal doppler USG çekildi. USG'de sol testis orta kesimde 2 cm, 5 mm ve 8 mm boyutlarında üç adet kanlanması bulunan kitle izlendi. Hastaya sol inguinal orşiektomi yapıldı.(Resim 1) Patolojisi testis parankiminde sınırlı şeffaf hücreli renal hücreli karsinom metastazı olarak raporlandı.(Resim 2,3,4) Yapılan immünhistokimyasal çalışmada CD10(+), Vimentin(+), EMA(+), RCC(+), Pax-8(-), SALL-4(+) sonuçlarına ulaşıldı. Hastaya çekilen BT de sağ sürrenal bezde 42x28 mm boyutunda kitle lezyonu(metastaz?) ve her iki akciğer parankiminde büyüğü 40x32 mm boyutunda metastatik nodüller saptandı. Sonrasında hastaya medikal onkoloji tarafından sunitinib( 50 mg/gün) tedavisi başlandı. Hasta 8 aydır sunitinib tedavisine medikal onkoloji gözetiminde devam etmektedir.

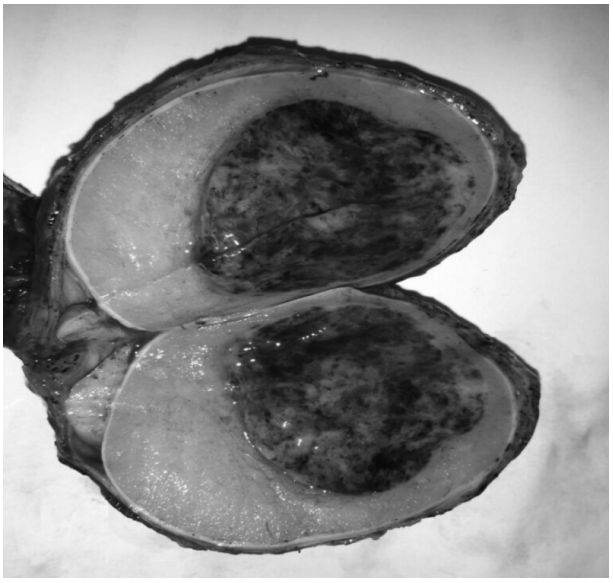

Resim 1: testisin makroskopik görüntüsü

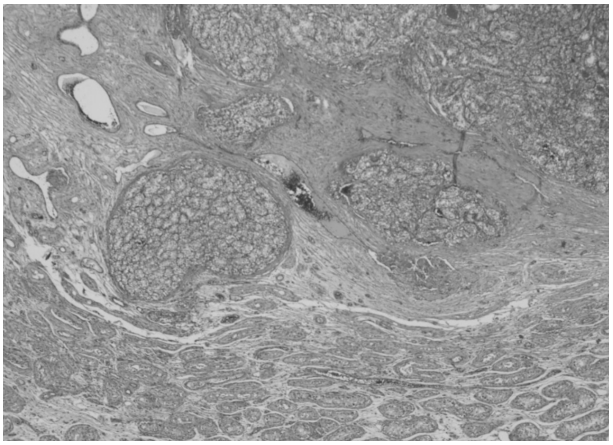

Resim 2: testisin hematoksilen eosin ile boyanması

## TARTIŞMA

Testislere metastatik hastalık nadirdir, tahminen insidans oranı% 0.3 ila% 3.6 arasındadır.(3)

RCC metastazları sıklıkla lenf nodlarında, akciğerlerde, kemiklerde, karaciğerde ve beyinde gözlemlenir; bunlar nadiren testislerde tespit edilirler.(2) Literatürde geçmiş yıllarda yaklaşık 33 vaka bildirilmiştir.(4) Geçmiş otopsi çalışmalarından Saitoh 1451 RCC hastasının otopsisinde hiç testis yayılımı raporlamamıştır.(5)



Resim 3: testis içerisindeki şeffaf hücrelerin hematoksilen eosin ile boyanması

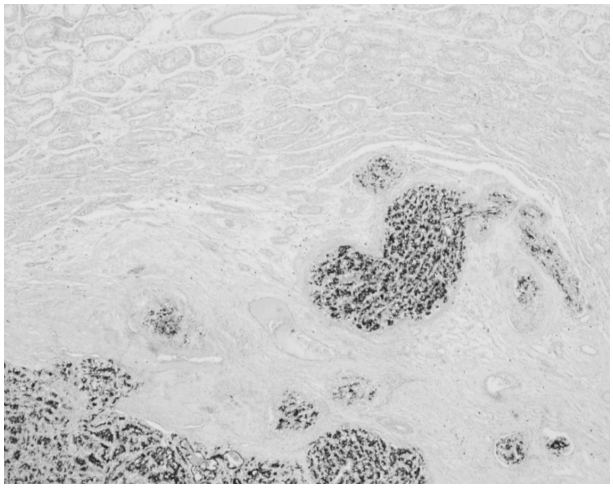

Resim 4: testisin rcc(+) boyanması

RCC sıklıkla çeşitli organlara metastazlara neden olsa da nadiren testislere yayılır. Skrotumun nispeten düşük sıcaklığı, metastatik tümör hücrelerinin yaşaması için kabul edilemez koşullar sağlayabilir ve ek olarak fizyolojik olarak spermatozoayı korumayı amaçlayan sertoli hücreleri tarafından oluşturulan kan testis bariyeri varlığı, testis metastazının önlenmesinde dolaylı bir rol oynayabilir.(6) Birçok bildiride ifade edilen mekanizma ise tümör hücrelerinin testis venlerine doğru retrograd olarak inişidir. Bu teorinin sol ipsilateral renal tümörlerde haklılık payı olabilir. Fakat her iki taraftaki anatomideki farklılıklar dikkate alındığında bu teoriyi sağ tarafa uygulamak uygun görünmemektedir. Araştırmacılar sağ taraf veya bilateral testis metastazlarının Batson venöz kompleksi üzerinden gözlendiğini iddia ediyorlar.(7)

Sonuç olarak RCC testis metastazı nadir görülmesine karşın akılda tutulması gerekmektedir. Bizim olgumuzda nefrektomiden 10 yıl sonra aynı taraf testisde RCC metastazı gelişmiştir. RCC'lı hastalarda testis metastazını atlamamak için rutin klinik muayenin bir parçası olarak skrotal muayene de mutlaka düşünülmelidir.

## KAYNAKLAR


1. Datta MW, Ulbright TM, Young RH. Renal cell carcinoma metastatic to the testis and its adnexa: a report of five cases including three that accounted for the initial clinical presentation. Int J Surg Pathol 2001;9:49-56.
2. Dell'Atti L. Unusual Ultrasound Presentation of Testicular Metastasis from Renal Clear Cell Carcinoma. Rare Tumors 2016;8:6471.
3. Marzouk K, Alyami F, Merrimen J, Bagnell S. Metastatic renal cell carcinoma to the testis: A case report and review of the literature. Can Urol Assoc J 2014;8:924-7.
4. Rouvinov K, Neulander EZ, Kan E, Asali M, Ariad S, Mermershtain W. Testicular Metastasis from Renal Cell Carcinoma: A Case Report and Review of the Literature. Case Rep Oncol 2017;10:388-91.
5. Saitoh H. Distant metastasis of renal adenocarcinoma. Cancer 1981;48:1487-91.
6. Moriyama S, Takeshita H, Adachi A, Arai Y, Higuchi S, Tokairin T, et al. Simultaneous bilateral testicular metastases from renal clear cell carcinoma: A case report and review of the literature. Oncol Lett 2014;7:1273-5.
7. Adawi E. A Rare Intrascrotal Metastases From Renal Cell Carcinoma: A Case Report. Urol Case Rep 2016;4:57-8.