ZKTB

OLGU SUNUMU

Servikal İntraepitelyal Ezyona Eşlik Eden Plasental Site Nodül (İki Vaka Sunumu)

Coexistence of Placental Site Nodule and Cervical Intraepithelial Lesion (Two Cases)

Hülya YAVUZ [1], Ecmel KAYGUSUZ [1], Meryem EKEN [2]

1. S.B. Zeynep Kamil Kadın ve Çocuk Hastalıkları Hastanesi, Patoloji Laboratuvarı, İstanbul
2. S.B. Zeynep Kamil Kadın ve Çocuk Hastalıkları Hastanesi, Kadın Doğum Kliniği, İstanbul

ÖZET

Giriş: *Plasental Site Nodül (PSN) koryonik tip intermediate trofoblastların oluşturduğu benign gidişli hücresel proliferasyondur. Genellikle üreme çağında, insidental olarak saptanır. Görüldüğü en sık lokalizasyon sırasıyla endometrium ve servikstir. Biz burada servikal yerleşimli ve servikal lezyona eşlik eden iki PSN vakamızı sunuyoruz.*

Olgu: *Vakalarımızdan ilki 25 yaşındadır. İnfertilite tedavisi sonrası doğum yapmış ve rutin takip sırasında vajinal smearde LSIL (low grade skuamöz intraepitelyal lezyon) gelmesi üzerine endoservikal kanal küretajı ve servikal punch biyopsi yapılmıştır .İkinci vakamız son doğumunda postpartum kanama nedeniyle subtotal histerektomi yapılan 50 yaşındaki hastamızdır. Aynı şekilde rutin kontrolde vajinal smearde HSIL (High grade skuamöz intraepitelyal lezyon) gelmesi üzerine endoservikal kanal küretajı ve servikal punch biyopsi yapılmıştır. Her iki vakada da küretaj materyalinde servikal dokuların arasında iyi sınırlı nodüler lezyon görüldü. Her iki nodül de mikroskobik boyutluydu ve hyalinize matriks içinde nukleusları düzensiz hücreler içermekteydi. Mitoz görülmedi. Uygulanan immunhistokimyasal çalışmada nodülü oluşturan hücrelerde inhibin ile immunpozitiflik saptandı, PLAP ve hPL fokal pozitif idi, hCG ile boyanma görülmedi. İyi sınırlı ve mikroskopik boyutlu olması inhibin ile pozitif boyanması nedeniyle bu nodüller PSN olarak rapor edildi. Ayrıca her iki vakada da farklı derecede servikal intraepitelyal lezyon saptandı.*

Sonuç: *Servikal intraepitelyal lezyonlar plasental nodüllere nadir de olsa eşlik edebilir. Bu birlikteliğin altında yatan nedenlerinin aydınlatılması için araştırmalara ihtiyaç vardır.*

Anahtar Kelimeler: *serviksin squamöz intraepitelyal lezyonları; plasenta; nodül*

ABSTRACT

Introduction: *Placental site nodule (PSN) is a cellular proliferation formed by intermediate trophoblasts and has a benign clinical course. It usually diagnosed incidentally during the reproductive period. The most frequent localization of the PSN is endometrium and uterine cervix, respectively. We herein present two cases of PSN that located at uterine cervix and accompanied to squamous intraepithelial lesion (SIL).*

Case: *The first patient was a 25-year-old female. She recently gave birth after a treatment for infertility. During her routine follow-up, a low grade-SIL (LSIL) was diagnosed by cytologic examination of the cervical smear. Then, an endocervical curretage and a cervical punch biopsy were performed. The second patient was a 50-year-old female. During her routine cervical smear analysis, a high grade SIL (HSIL) was diagnosed, and then an endocervical curretage and a cervical punch biopsy were done. Histopathologically, both cases displayed well-demarcated nodules among the cervical tissue. Both nodules were microscopic in size and exhibited cells with irregular nuclei within a hyalinized matrix. No mitotic figure was detected. Immunohistochemically, abovementioned cells were diffusely positive for inhibin and focally positive for PLAP and hPL. For these nodules were well-demarcated, small in size, immunohistochemically positive for inhibin we diagnosed and reported them as PSN. Furthermore, both cases also showed SIL-type lesions with different degrees.*

Conclusion: *Cervical lesions can accompany placental nodules. The underlying cause of this coexistence needs to be revealed through further studies..*

Keywords: *squamous intraepithelial lesions of the cervix; nodule; placenta*

İletişim:
Sorumlu Yazar: Dr. Hülya YAVUZ
Adres: S.B. Zeynep Kamil Kadın ve Çocuk Hastalıkları Hastanesi Patoloji Laboratuvarı, İstanbul
Tel: +90 (535) 372 66 06
E-Posta: hulyayavuz2005@yahoo.com
Makale Geliş: 16.11.2016
Makale Kabul: 28.03.2017
DOI: http://dx.doi.org/10.16948/zktipb.266176

GİRİŞ

Plasental Site Nodül (PSN) benign bir hücresel proliferasyondur. Koryonik tip intermediate trofoblastların inkomplet involüsyonu sonucu oluşur (1). İnsidental olarak saptanır. Tüm vakalar daha önce gebelik geçirmiştir; tanı yaşı reprodüktif çağ olmakla birlikte sıklıkla 20-47 yaşlardır (2). En sık yerleşim endometrium ve endoservikstir. Daha az olmakla birlikte tuba uterina yerleşimi de bildirilmiştir (1, 3). En sık klinik bulgu anormal servikal smear, dismenore ve menometrorajidir. Benign gidişlidir ek tedavi gerektirmez (4). PSN vakalarının yaklaşık dörtte biri servikal lezyon nedeniyle takip edilen vakalardır. Biz burada servikal smearde lezyon çıkması üzerine yapılan küretajda saptadığımız endoservikal yerleşimli iki PSN vakasını literatür eşliğinde sunuyoruz.

Vaka 1: İlk vakamız infertilite tedavisi sonrası doğum yapan 25 yaşındaki hastamızdır. Doğumdan 34 ay sonra smearde lezyon saptanması nedeniyle yapılan endoservikal kanal küretajı (ECC) laboratuvarımızda incelendi. Kesitlerde mikroskopik düzeyde iyi sınırlı hyalinize nodüler alan görüldü (Resim 1).

Bu alandaki hücreler nodül periferinde yoğunlaşmış olsa da gelişigüzel dağılmıştı bazıları hiperkromatik nukleuslara sahipti. Mitoz görülmedi. Ayrıca servikal smear ile uyumlu LSIL içeren epitel fragmanları vardı (Resim 2). Nodüler alan uygulanan immunohistokimyasal çalışmada İnhibin ile pozitif boyandı (Resim 3). Bu bulgularla bu alan PSN olarak rapor edildi. Vaka takibe alındı. Bir yıl sonra smearde LSIL; punch biyopside HSIL saptanması üzerine konizasyon yapıldı. Konizasyon materyalinde HSIL görüldü ancak PSN benzeri alan gözlenmedi. Cerrahi sınırlar negatifti hasta bu aşamadan itibaren takibe alındı.

Vaka 2: İkinci vakamız sekiz gebelik ve dört doğum geçirmiş 50 yaşındaki hastamızdır. Son doğumunda postpartum kanama nedeniyle subtotal histerektomi yapılan hastada 37 ay sonra smearde HSIL gelmesi üzerine yapılan ECC ve servikal biyopsi materyalleri laboratuvarımızda incelendi. Servikal smear ile uyumlu HSIL lezyonu görüldü vakaya konizasyon uygulandı. Yüzey epitelinde glanduler tutulum gösteren HSIL görüldü. Subepitelyal alanda ise hyalinize nodül dikkati çekti. Bu alan ilk vakamız ile benzer morfoloji göstermekteydi; ek olarak çevre dokuya uzanım gösteren psödopodlar görüldü (Resim 4). Ancak mitoz yoktu. Uygulanan immunohistokimyasal çalışmada nodüler alanda İnhibin ve Sitokeratin ile yaygın ve kuvvetli (Resim 5); PLAP ve hPL ile fokal zayıf boyanma saptandı. Ki 67 indeksi %5 civarındaydı. Bu bulgularla bu alan PSN olarak rapor edildi.

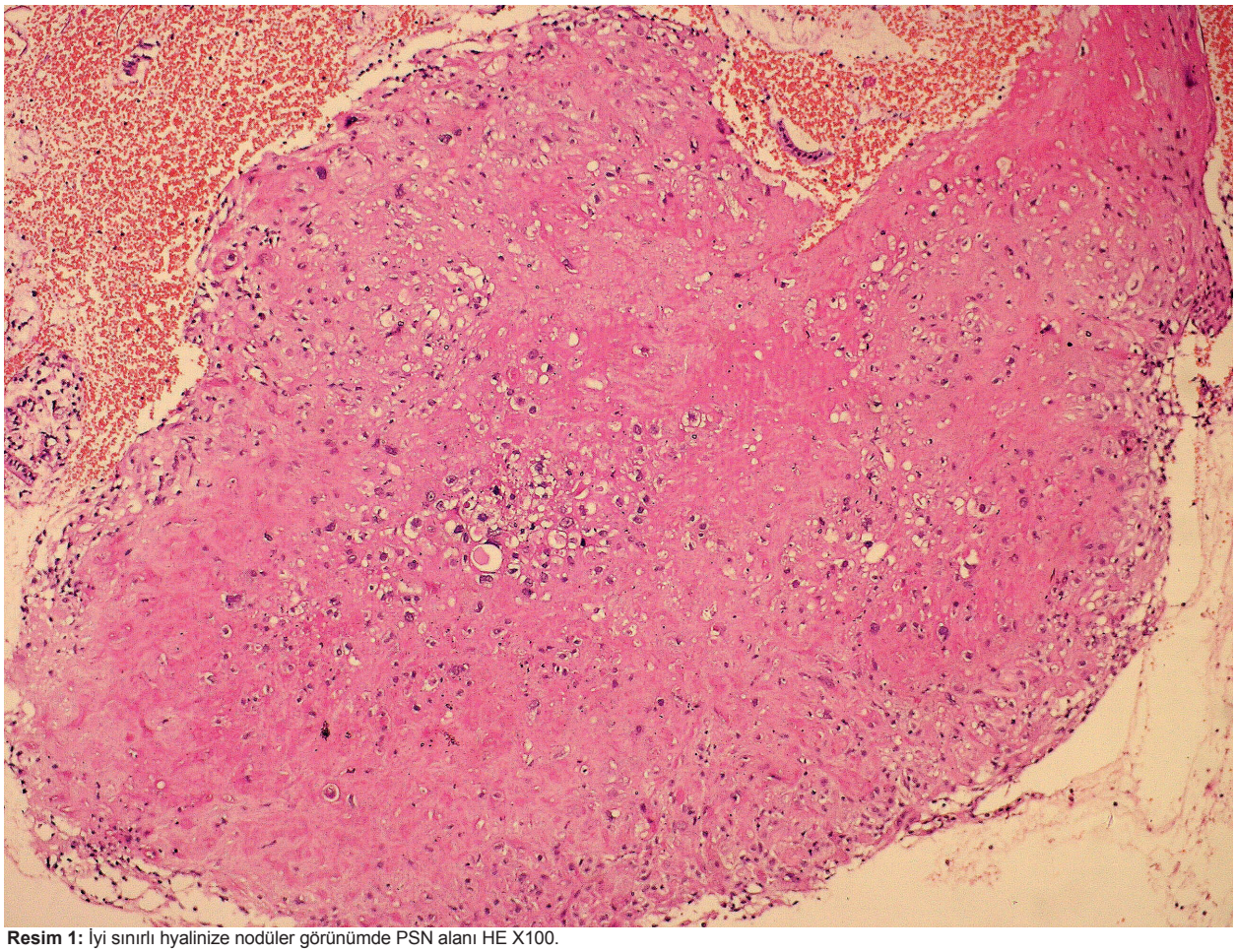

Resim 1: İyi sınırlı hyalinize nodüler görünümde PSN alanı HE X100.

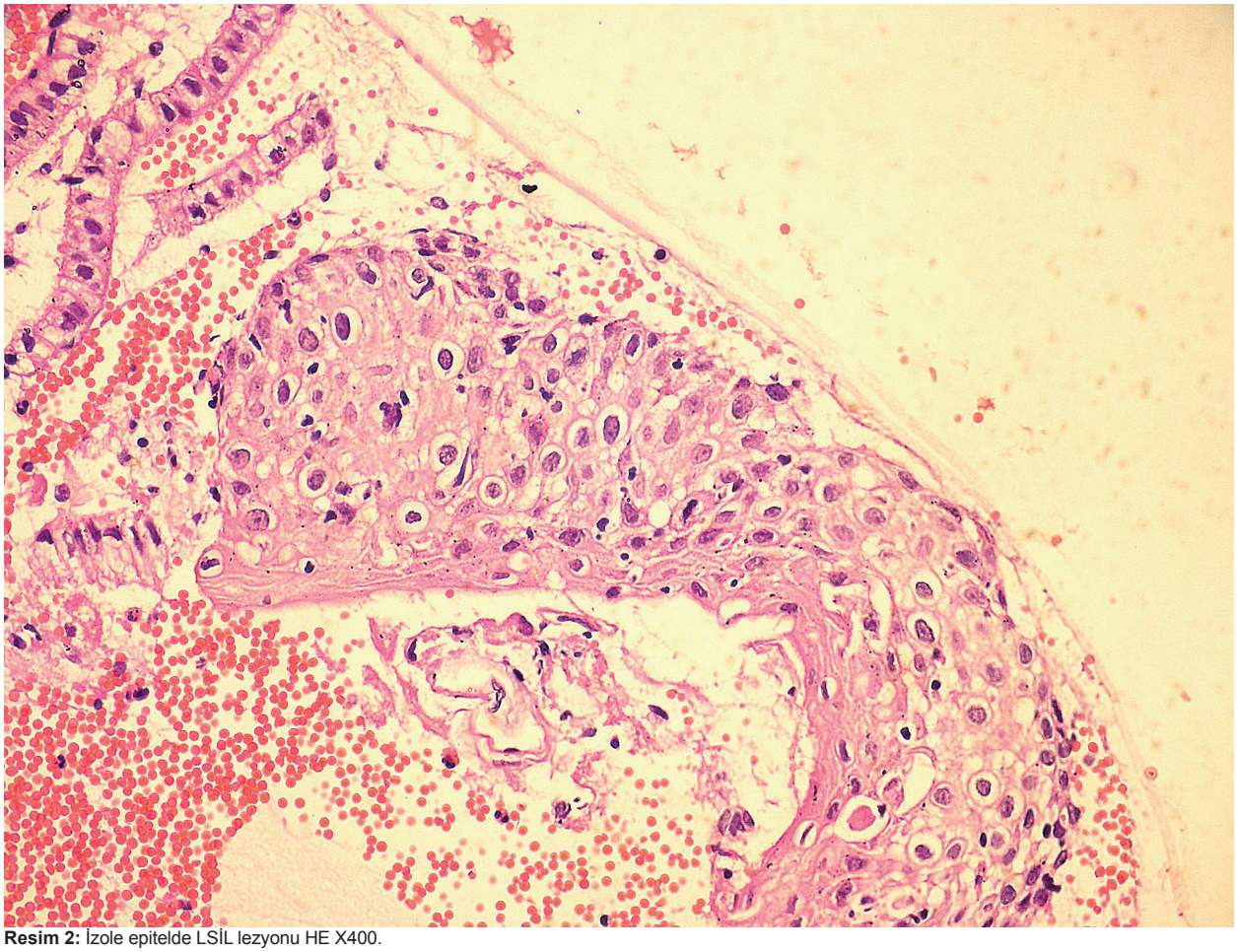

Resim 2: İzole epitelde LSİL lezyonu HE X400.

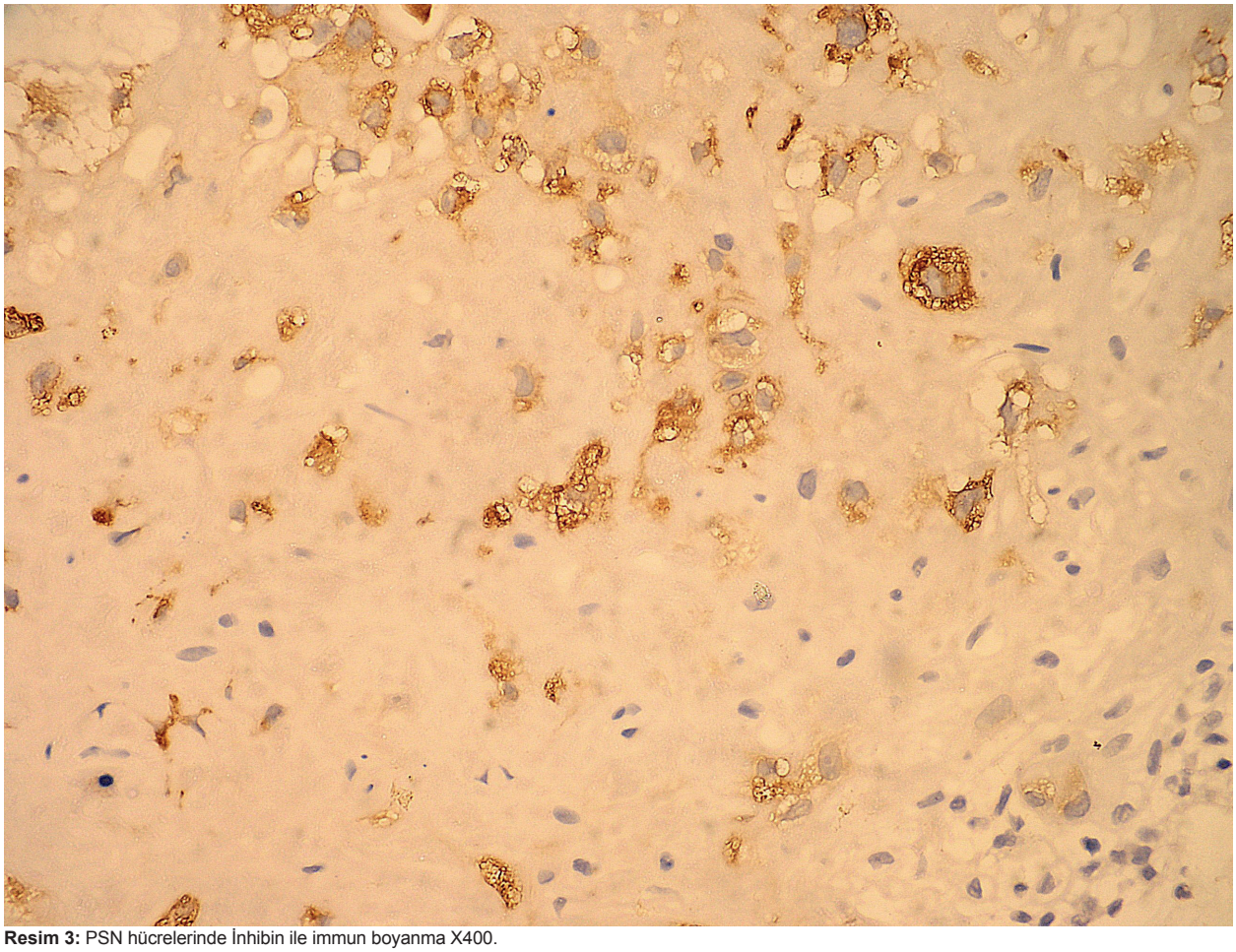

Resim 3: PSN hücrelerinde İnhibin ile immun boyanma X400.

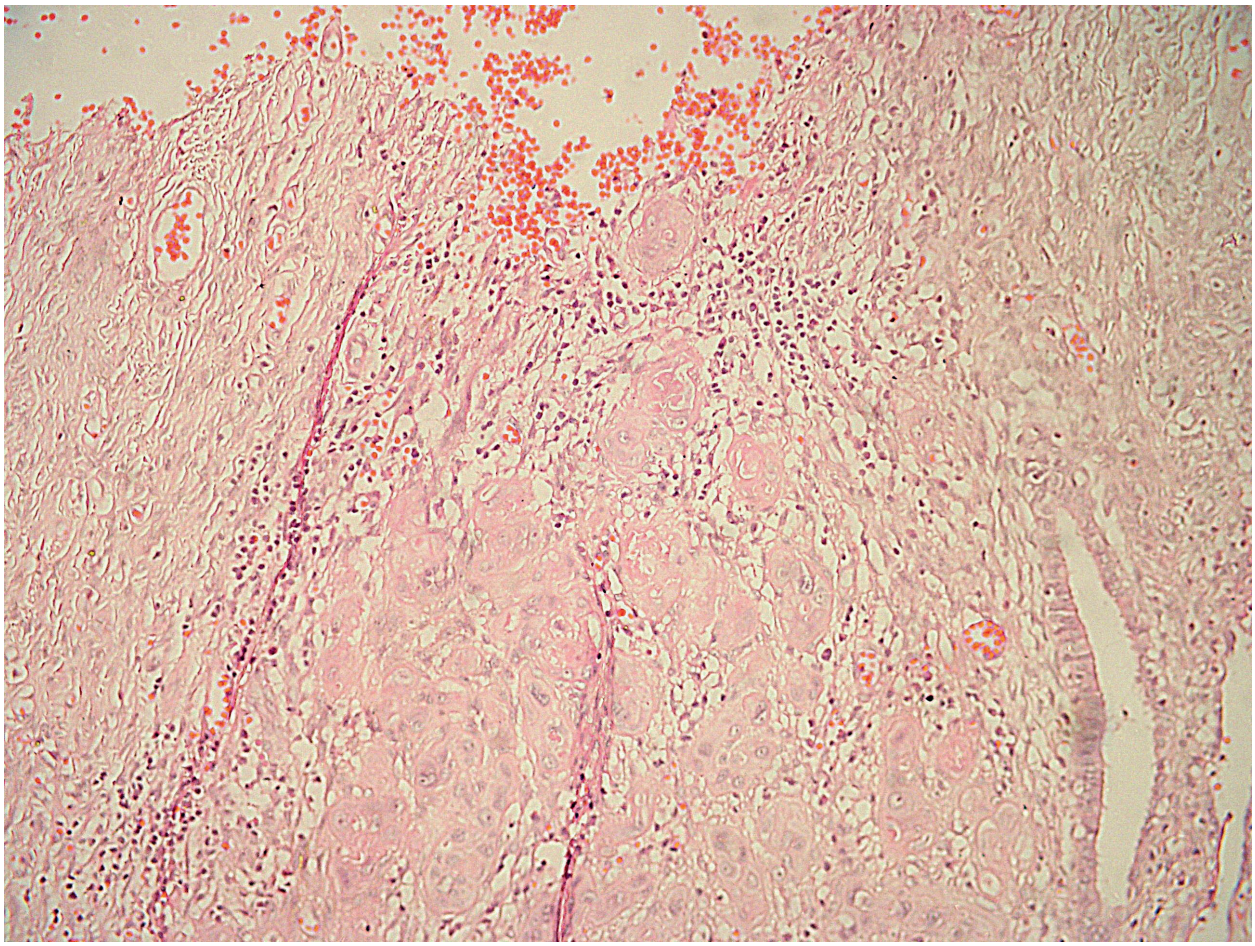

Resim 4: PSN lezyonundan çevreye doğru uzanım gösteren psödopodlar HE X200.

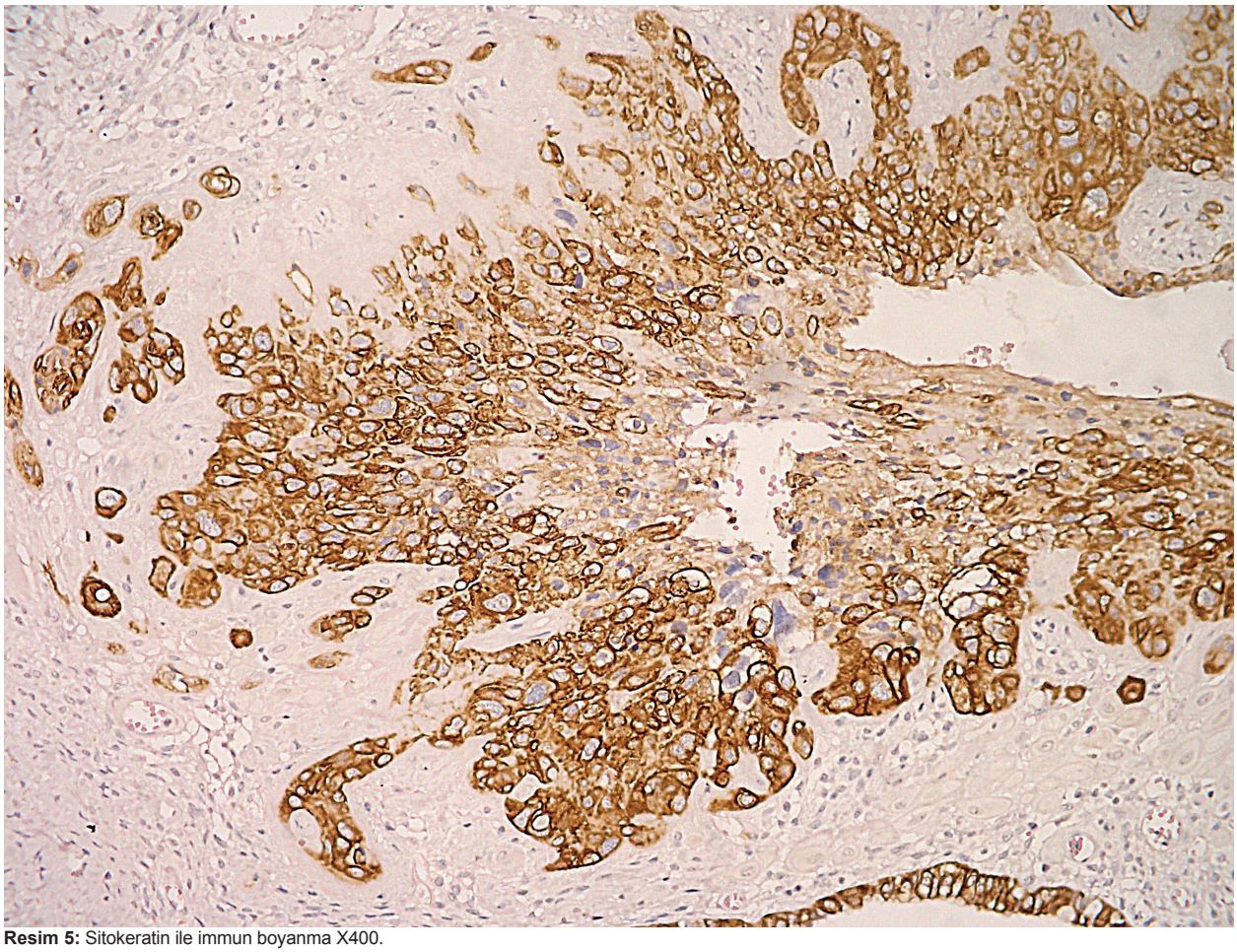

Resim 5: Sitokeratin ile immun boyanma X400.

TARTIŞMA

Plasental site nodül daha önce geçirilmiş gebelikten kaynaklanan, intermediate trofoblastların involüsyonundaki yetersizlik sonucu oluşan benign bir lezyondur. İnsidental olarak tanınır. Tanı yaşı 20-47 dir. Literatürdeki en yaşlı hasta 72 yaşındadır ve tanıdan 30 yıl önce tubal ligasyon yaptırmıştır (5). Hastaların hepsi en az bir gebelik geçirmiştir ve son gebelik ile tanı arasındaki zaman aralığı 6-108 aydır. Klinik olarak en sık bulgu menoraji (menometroraji) ve ikinci sıklıkta anormal servikal smeardir. En sık lokalizasyon endometrium ve endoservikstir (2, 4). Literatürde tuba uterine ve daha nadir olarak over ve broad ligament yerleşimli vakalar da vardır (6, 7). Bizim vakalarımız ise 25 ve 50 yaşındadır, son gebelik ile tanı arasındaki zaman aralığı sırasıyla 34 ve 37 aydır. Her iki vakamızda da klinik bulgu anormal servikal smeardir. Lokalizasyon endoservikstir.

Normal gebelik sonrası endometriumun plasental yerleşim yeri dışındaki alanların 3 hafta içinde rejenere olduğu ve implantasyon alanındaki intermediate trofoblastların da post partum 8-10 . günde kaybolduğu bilinmektedir. Bu nedenle PSN nin intermediate trofoblastlarda involüsyon eksikliği nedeniyle oluştuğu düşünülmektedir (2). Ancak PSN nin endometrium dışında yerleşimi bu bilgilere ters düşmektedir. Endoservikal yerleşim daha önce geçirilmiş küretaj ya da sezeryanla açıklanabilir. Ayrıca daha önceki gebeliklerdeki plasenta yerleşimi de bunda rol oynayabilir. Ancak literatürde tuba ligasyonu materyalinde saptanan PSN vakası da vardır. Burada klinik olarak saptanamamış dış gebelik ihtimali öne sürülmektedir. Bizim vakalarımızdan yaşlı olanında küretaj öyküsü vardır. Genç olan hastamızda ise gebeliğinde plasenta yerleşimi PSN lokalizasyonunu açıklayabilir. Ancak bu durum dökümante edilmediğinden tam olarak bilinmemektedir.

PSN'nin immun profili; onu oluşturan hücrelerin orjinini de göstermektedir. Trofoblastik hücrelerin alt popülasyonu olarak tanımlanan ve koryonik yerleşimli trofoblastlar PSN ile benzer immun profile sahiptir. Bu hücreler PLAP, EMA ve sitokeratin ile boyanma gösterirken hCG ve hPL ile immun boyanma ise ya yoktur ya da fokal ve zayıftır (2). Bizim vakalarımızda da benzer biçimde hCG ile boyanma görülmemiş EMA ve sitokeratin ile kuvvetli boyanma görülmüştür. Ek olarak PSN vakalarında Vimentin, CD 10, İnhibin, Mel-CAM ve p63 ile immun boyanma görüldüğü bilinmektedir. Normal implantasyon alanında Ki67 ile immun boyanma hiç olmamasına rağmen PSN vakalarında da görüldüğü üzere koryonik tip trofoblastlarda az miktarda boyanma görülmektedir (4, 5).

En önemli ayırıcı tanı Plasental Site Trofoblastik Tümör (PSTT) ve skuamöz hücreli karsinomdur. PSN tedavi gerektirmediği halde PSTT vakalarında histerektomi yapılmaktadır ve mortalite % 20 civarındadır (1). Özellikle küçük küretaj materyallerinde ayırıcı tanı zor olabilir. Mikroskopik boyutu, iyi sınırlı olması, mitozun çok nadir olması ve lezyonun hücresel olmaması PSTT ile ayırıcı tanıyı kolaylaştırır. Bazı PSN vakalarında çevre dokuya doğru psödopodlar görülebilir. Bu alanlar skuamöz hücreli karsinomu anımsatabilir ve özellikle bizim vakamızda da olduğu gibi ek olarak servikal lezyonu da bulunan vakalarda sorun yaratabilir. Ancak PSN hücrelerinde düzensizlik; iri ve hiperkromatik nukleus olsa da mitoz görülmez.

Ayrıca immunhistokimyasal olarak PSN hücrelerinde hPL ve HCG ile fokal boyanma görülebilirken skuamöz karsinomda boyanma yoktur; ek olarak p16 ile kuvvetli boyanma görülür (8-10). Benign olmasına rağmen ayırıcı tanı açısından akla gelmesi gereken bir durum da desidua ile ayırıcı tanıdır.

Morfolojik olarak trofoblastik hücrelerin farklı boyutlarda ve daha hiperkromatik olmalarının aksine desidual hücrelerin soluk ve uniform görünümü ayırıcı tanıyı kolaylaştırır. İmmunohistokimyasal olarak ise; trofoblastik hücrelerin hPL ve sitokeratin ile boyanmasına karşılık desidua hücreleri boyanma göstermez (8, 10).

Literatürdeki en geniş vaka serisi 38 vakayı kapsamaktadır. Bu yayında bir vakada PSN tanısı sonrası ikinci gebeliği takiben ikinci PSN lezyonu varlığı gösterilmiştir. Ancak bunun dışında ek tedavi yapılmamasına rağmen hiçbir vakada nüks olmamıştır ve gestasyonel trofoblastik hastalık görülmemiştir (2). Bizim her iki vakamızda da servikal lezyon nedeniyle ileri tedavi uygulanmış PSN ilişkili nüks ya da progresyon görülmemiştir.

Bu yazıda servikal lezyona eşlik eden iki Plasenta Site Nodül vakamızı klinik ve mikroskobik bulgularını literatür eşliğinde sunduk. PSN tanısı klinik öneme sahip olmamakla birlikte ayırıcı tanıda akılda tutulmalıdır. Bu durum özellikle servikal lezyonu bulunan vakalarda daha önemli olabilir.

KAYNAKLAR

1. Choi JJ, Emmadi R. Incidental placental site nodule in fallopian tube. İnt J Surg Pathol. 2014;22(1): 90-92.

2. Huettner PC, Gersell DJ. Placental site nodule: A clinicopathologic study of 38 cases . Int J Gynecol Pathol. 1994;13:191-198.

3. Campello TR,Fittipaldi H, O'Valle F,Carvia RE, Nogales FF. Extrauterine (tubal)placental site nodule. Histopathology. 1998;32:562-565.

4. Shih LM,Mazur MT,Kurman RJ .Gestational trophoblastic tumors and related tumor like lesions. In: Kurman RJ, Ellenson LH, Ronnett BM. Blaustein's pathology of the female genital track.6 ed. New york : Springer ; 2011; 1121-1125.

5. Luna DV,Dulcey I,Nogales FF. Coexistence of placental site nodule and cervical squamous carcinoma in a 72-year-old woman . Int J Gynecol Pathol.2013;32:335-337.

6. Al-Hussaini M,Lioe TF,McCluggageWG. Placental site nodule of the ovary Histopathology 2002; 41: 471-472.

7. Kouvidou C, Karayianni M,Liapi-Avgeri G. Et al. Old ectopic pregnancy remnants with morphological features of placental site nodule occuring in fallopian tube and broad ligament. Pathol Res Pract 2000; 196: 329-332.

8. Young RH, Kurman RJ, Scully RE. Placental site nodules and plaques – A clinicopathologic analysis of 20 cases . Am J Surg Pathol. 1990;14:1001-1009.

9. Clement PB, Young RH. Atlas of gynecologic surgical pathology, 2 ed, Boston , Elsevier, 2008; 244-247.

10. Dorpe JV. Placental site nodule of the uterine cervix. Histopathology. 1996;29: 379-382.