Olgu Sunumu / *Case Report*
DOI: 10.4274/uob.876
Bulletin of Urooncology 2017;16:105-107

Primer Adrenal Lenfoma: Olgu Sunumu

Primary Adrenal Lymphoma: A Case Report

Dr. İlke Onur Kazaz[1], Dr. Ayhan Arslan[1], Dr. Nergiz Erkut[2], Dr. Ömer Kutlu[1]

[1]*Karadeniz Teknik Üniversitesi Tıp Fakültesi, Üroloji Anabilim Dalı, Trabzon, Türkiye*
[2]*Karadeniz Teknik Üniversitesi Tıp Fakültesi, Hematoloji Anabilim Dalı, Trabzon, Türkiye*

Öz

Başarılı bir operasyonla laparoskopik cerrahi rezeksiyon yapılan bir primer adrenal lenfoma olgusu hazırladık. Otuz bir yaşında erkek hasta, bel ağrısı şikayeti ile incelenirken bilgisayarlı tomografide sağ adrenal tümör tespit edildi. Cerrahi rezeksiyon planlandı ve uygulandı. Histopatolojik sonucu atipik B hücreli lenfoid infiltrasyon olarak raporlandı.
Anahtar Kelimeler: Primer adrenal lenfoma, adrenal kitle, olgu sunumu

Abstract

We report a case of primary adrenal lymphoma with a operation and a laparoscopic surgical resection. A 31-year-old male patient was complaining with back pain while he was examining a right adrenal tumor was detected on computerized tomography. Surgical resection was planned and performed. The histopathologic result reported as atypical B cell lymphoid infiltration.
Keywords: Primary adrenal lymphoma, adrenal mass, case report

Giriş

Adrenal bez neoplastik hastalıkların sık görüldüğü bir organdır. Adrenal kitle tüm popülasyonun yaklaşık %9'unda ortaya çıkmaktadır (1). Primer adrenal lenfomalar (PAL) ekstranodal lenfomaların yaklaşık %1'inden azını oluşturmaktadır. Olguların %70'inde bilateral olarak görülmektedir. En sık görülen subtipi diffüz büyük B hücreli lenfomadır (2).

Olgu Sunumu

Otuz bir yaşında erkek hasta, bel ağrısı şikayeti nedeniyle incelenirken sağ böbrek üst polde 73x60 mm kitle ultrasonografik incelemede görülmesi üzerine kliniğimize iletilmişti. Çalışmamıza dahil edilen hastadan bilgilendirilmiş onam formu alınmıştır. Hastaya kliniğimizde bilgisayarlı tomografi (BT) çekilmesi planlandı. BT'de sağ adrenal bezde 66x63 mm boyutunda duvarı kalsifiye kist izlenmekteydi (Resim 1, 2). Hastayı endokrinoloji bölümü feokromositoma açısından değerlendirdi. Tetkikler sonucunda hastanın feokromositoma olmadığı kanısına varıldı. Hastaya laparoskopik sağ sürrenalektomi planlandı ve uygulandı. Patoloji sonucu, atipik B hücreli lenfoid infiltrasyon olarak raporlandı (Resim 3). İmmünohistokimyasal çalışmada CD20 (+) görüldü (Resim 4, 5). Sonrasında evreleme amaçlı yapılan pozitron emisyon tomografisi-BT'de malignite lehine bulgu saptanmadı. Hasta hematoloji bölümüne konsülte edildi. Hematoloji bölümü tarafından yapılan kemik iliği biyopsisi sonucunda malignite saptanmadı (normoselüler kemik iliği). Hasta hematoloji bölümü tarafından izleme alındı.

Tartışma

PAL nadir görülen tümörlerdir. Literatürde yaklaşık olarak 100 olgu görülmektedir (2). Hastaların çoğunda adrenal yetmezliğe bağlı

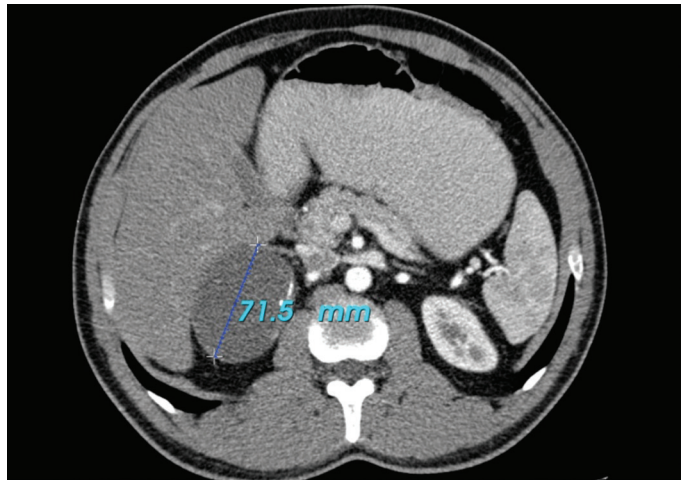

Resim 1. Bilgisayarlı tomografi görüntüsü, transvers kesit

Yazışma Adresi/Address for Correspondence: Dr. Ayhan Arslan, Karadeniz Teknik Üniversitesi Tıp Fakültesi, Üroloji Anabilim Dalı, Trabzon, Türkiye
Tel.: +90 462 377 58 77 **E-mail:** ayhanarslan128@gmail.com **ORCID-ID:** orcid.org/0000-0001-9779-4297
Geliş Tarihi/Received: 06.06.2017 **Kabul Tarihi/Accepted:** 09.08.2017
Bu çalışma Ürolojik Cerrahi Derneği 3. Ulusal Ürolojik Cerrahi Kongresi'nde sunulmuştur.
©Telif Hakkı 2017 Üroonkoloji Derneği / Üroonkoloji Bülteni Galenos Yayınevi tarafından basılmıştır

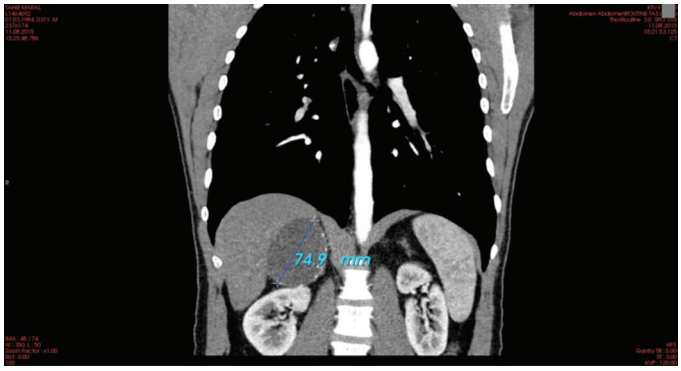

Resim 2. Bilgisayarlı tomografi görüntüsü, koronal kesit

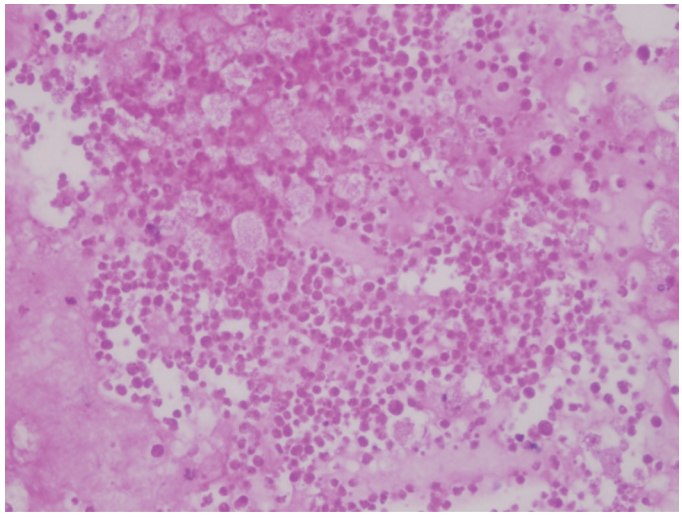

Resim 3. Nekrotik materyal içerisinde atipik lenfosit infiltrasyonu (hematoksilen eozin boyama)

semptom ve bulgular görülmektedir. PAL metastatik karsinomalarla karışabilmektedir. Görüntülemede kalsifikasyon, nekroz ve kanama gibi öneme sahip bulgulara rastlanmaktadır. BT eşliğinde iğne biyopsileri ve cerrahi biyopsilerle tanı konabilmektedir. Tedavide adrenalektomi, kemoterapi, radyoterapi ve kombinasyonları yer alabilmektedir (3). Radyolojik olarak (BT, ultrasonografi, manyetik rezonans görüntüleme) adrenal bezlerde lenfomatöz oluşumu gösteren patognomonik bir görünüm tanımlanmamıştır ve metastatik lezyonlardan ayırt edilmesi güç olmaktadır (4). PAL kötü prognoza sahip bir tümör olarak kabul edilmektedir. Genellikle ortalama yaşam süresi bir yıldan daha azdır. Kötü prognostik faktörler olarak ileri yaş, büyük tümör boyutu, bilateral olması, yüksek laktat dehidrogenaz düzeyleri, başka organlarda tutulum olması ve adrenal yetmezlikle birlikteliği gösterilmektedir. Merkezi sinir sistemi tutulumu uzun dönem prognozu kötüleştirmektedir (5). Görüntüleme yöntemlerinin kullanımının artması sonucunda insidental adrenal kitlelerde artış görülmektedir. Bu artış PAL'nin insidental tanısı açısından da geçerlidir. Adrenal kitlelerde olabileceği akılda tutulmalıdır. Adrenal kitlelerde PAL da akılda tutulması gereken tanılar arasında anılmalıdır.

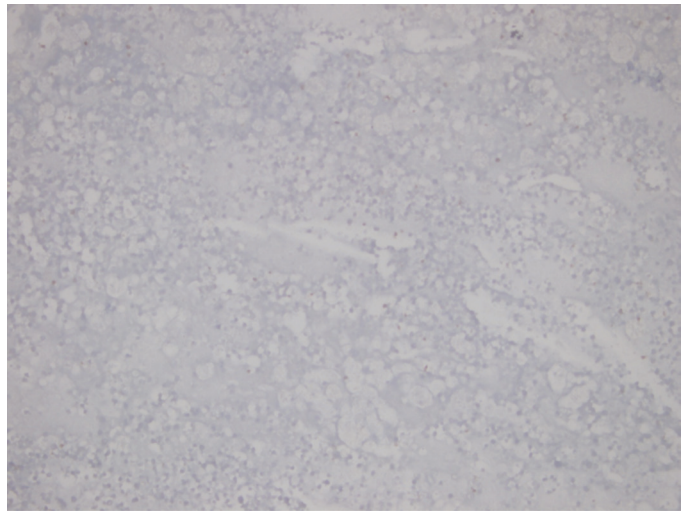

Resim 4. CD3 negatif boyanma

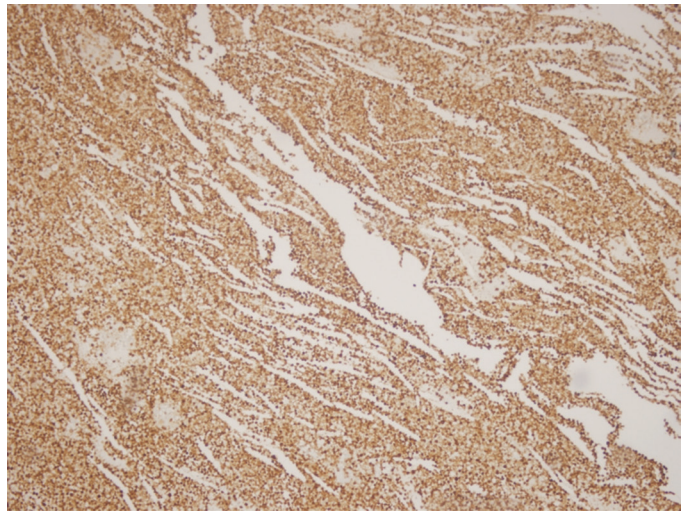

Resim 5. Neoplastik lenfosit hücreler CD20 pozitif boyanma göstermekte

Teşekkür

Patoloji resimlerinin elde edilmesinde yardımları nedeniyle Doç. Dr. Sevdegül Munğan ve Araş. Gör. Dr. Gizem Teoman'a teşekkür ederim.

Etik

Hasta Onayı: Çalışmamıza dahil edilen hastadan bilgilendirilmiş onam formu alınmıştır.
Hakem Değerlendirmesi: Editörler kurulu dışında olan kişiler tarafından değerlendirilmiştir.

Yazarlık Katkıları

Cerrahi ve Medikal Uygulama: İ.O.K., Ö.K., N.E., Konsept: İ.O.K., Dizayn: İ.O.K., Veri Toplama veya İşleme: A.A., N.E., Analiz veya Yorumlama: İ.O.K., Literatür Arama: A.A., Yazan: A.A.
Çıkar Çatışması: Yazarlar bu makale ile ilgili olarak herhangi bir çıkar çatışması bildirmemiştir.

Finansal Destek: Çalışmamız için hiçbir kurum ya da kişiden finansal destek alınmamıştır.

Kaynaklar

1. Ozimek A, Diebold J, Linke R, et al. Bilateral primary adrenal non-Hodgkin's lymphoma and primary adrenocortical carcinoma--review of the literature preoperative differentiation of adrenal tumors. Endocr J 2008;55:625-638.
2. De Miguel Sánchez C, Ruiz L, González JL, Hernández JL. Acute adrenal insufficiency secondary to bilateral adrenal B-cell lymphoma: a case report and review of the literature. Ecancermedicalscience 2016;10:634.
3. Michaelis M, Suhan T, Michaelis UR, et al. Valproic acid induces extracellular signal-regulated kinase 1/2 activation and inhibits apoptosis in endothelial cells. Cell Death Differ 2006;13:446-453.
4. Wang J, Sun NC, Renslo R, et al. Clinical silent primary adrenal lymphoma: a case report and review of the literature. Am J Hematol 1998;58:130-136.
5. Rizzo C, Camilleri DJ, Betts A, et al. Primary Bilateral Non-Hodgkin's Lymphoma of the Adrenal Gland Presenting as Incidental Adrenal Masses. Case Rep Med 2015;2015:620381.