Olgu Sunumu / *Case Report*
DOI: 10.4274/uob.756
Bulletin of Urooncology 2017;16:63-66

Üreter Taşı veya Tümörünü Taklit Eden Nadir Bir Olgu: İntraüreteral Organize Debris

A Rare Case Mimicking Ureteral Stone or Tumor: Intraureteral Organized Debris

Dr. İsmail Selvi[1], Dr. Ali İhsan Arık[1], Dr. Emin Taha Keskin[1], Dr. Mehmet Sinan Başay[1], Dr. Burcu Keleş[2]

[1]*Dr. Abdurrahman Yurtaslan Ankara Onkoloji Eğitim ve Araştırma Hastanesi, Üroloji Kliniği, Ankara, Türkiye*
[2]*Dr. Abdurrahman Yurtaslan Ankara Onkoloji Eğitim ve Araştırma Hastanesi, Patoloji Kliniği, Ankara, Türkiye*

Öz

Üreter taş ve tümörlerini taklit edebilen intraluminal üreteral debris, hematom veya yabancı cisim oldukça nadir görülen durumlardır. Genellikle renal kolik ve makroskopik hematüri doktora başvurma nedeni olurken, yapılan radyolojik görüntülemelerle doğru tanıyı koyabilmek her zaman mümkün olamamaktadır. Özellikle hasta özgeçmişinde geçirilmiş intraabdominal operasyon, beden dışı şok dalga tedavisi veya perkütan nefrolitotomi gibi üriner sisteme müdahaleler, antikoagülan kullanımı mevcutsa üreteral hematom, debris ya da yabancı cisim varlığı ayırıcı tanıda düşünülmelidir. Biz de bu çalışmada 1 aydır sağ yan ağrısı ve makroskopik hematüri yakınması olan, intravenöz pyelografisinde sağ pelvikalisiyel sistemde grade 3 dilatasyon, sağ üreterovezikal bileşkede dolum defekti bulunan 54 yaşındaki kadın hastayı sunduk. Hastamızda buna neden olarak non-opak üreter taşı ya da üreter tümörü düşünürken, tanısal üreterorenoskopi sonrasında doğru tanının 3 cm çapındaki intraüretral organize debris olduğunu anladık. Etiyolojide debrise neden olabilecek bir durum saptanamasa da ayırıcı tanıda akılda tutulmalıdır.

Anahtar Kelimeler: İntraüretral debris, taklit eden bulgular, üreter taşı, üreter tümörü

Abstract

Intraluminal ureteral debris, hematomas or foreign body, which may mimic ureteral stones and tumors, are extremely rare cases. While renal colic and macroscopic hematuria are generally the causes for presenting, establishing the correct diagnosis with radiologic imaging is not always possible. In particular, urinary tract interventions such as previous intraabdominal operations, extracorporeal shock wave lithotripsy or percutaneous nephrolithotomy or usage of anticoagulant, the presence of ureteral hematoma, debris or foreign bodies in patient records should be considered in the definitive diagnosis. In this study we presented a 54-year-old female patient, who had right flank pain and macroscopic hematuria complaint for a month and had, grade 3 pelvicalyceal dilatation on the right side, filling defect in the right ureterovesical junction according to their intravenous pyelography. In our patient, we initially thought the cause as non-opaque ureteral stone or ureteral tumors, however we understood that the correct diagnosis was an organized intraureteral debris in 3 cm diameter after the diagnostic ureterorenoscopy.

Keywords: Intraureteral debris, mimicking symptoms, ureteral stone, ureteral tumor

Giriş

Şiddetli yan ağrı ve hematürinin birlikte olduğu durumlarda, özellikle de obstrüksiyon mevcut ise ilk akla gelecek tanı üriner sistem taşları ve tümörleridir. Ancak hasta öz geçmişini de dikkate alarak, bunları taklit edebilecek olası diğer tanılar da akla getirilmelidir. Üreterde hematom, debris ya da üreteral yabancı cisim gibi son derece nadir görülen durumlarda da hastalar; renal kolik, hematüri, üriner sistem enfeksiyonu gibi şikayetlerle başvurabilmektedirler. Biz de radyolojik olarak non-opak üreter taşı, üreter tümörü ayrımını yapamadığımız, alt üreterde obstrüksiyon yapan 3 cm'lik kitlenin ancak tanısal üreterorenoskopi yapılması ve sonrasında çıkarılması ile intraüretral organize debris olduğunu tespit ettiğimiz bir hastamızı, oldukça nadir görülmesi ve özgeçmişinde buna neden olabilecek bir durumun olmaması sebebiyle sunmayı amaçladık.

Olgu Sunumu

Elli dört yaşında Irak uyruklu kadın hasta, 1 ay önce başlayan sağ yan ağrısı ve makroskopik hematüri ile tarafımıza başvurdu. Hiç sigara kullanmamış olan hastanın öyküsünde, 20 yıl önce sezaryen ile doğum dışında bir özellik saptanmadı. Daha önce bilinen taş öyküsü olmayan hastanın, antiagregan ajan ya da başka ilaç kullanımı, bilinen böbrek rahatsızlığı hikayesi mevcut değildi. Fizik incelemesinde sağda kostovertebral açı hassasiyeti dışında bir patoloji yoktu. İdrar tetkikinde idrar dansitesi 1010,

Yazışma Adresi/Address for Correspondence: Dr. İsmail Selvi, Dr. Abdurrahman Yurtaslan Ankara Onkoloji Eğitim ve Araştırma Hastanesi, Üroloji Kliniği, Ankara, Türkiye
E-mail: ismselvi33@hotmail.com
Geliş Tarihi/Received: 20.10.2016 **Kabul Tarihi/Accepted:** 29.12.2016
©Telif Hakkı 2017 Üroonkoloji Derneği Üroonkoloji Bülteni / Galenos Yayınevi tarafından basılmıştır

lökosit (-), eritrosit (+3), protein (-) idi; kan kreatinin değeri 0,72 mg/dL saptandı. Herhangi bir koagülopatisi olmayan hastanın kanama diyatez tetkiklerinden aktive parsiyel tromboplastin zamanı: 24,2, uluslararası normalleştirilmiş oran: 1,05 olarak ölçüldü. Glomerüler hastalık ve nefropati öyküsü olmayan hastanın, bize başvurmadan önce dış merkezde yapılan ultrasonografisinde, sağ böbrekte grade 3 hidronefroz görülmüş ve yine dış merkezde yapılan intravenöz pyelografisinde (IVP) sağ böbreğin sol böbreğe göre daha geç piyelogram fazına girdiği, sağ böbrekte grade 3 hidronefroz ile beraber sağ üreterin, üreterovezikal bileşkeye kadar dilate olduğu saptandı. Sağ üreterovezikal bileşkede dolum defekti gözlendi, ancak üriner sistemde bir taş opasitesine rastlanmadı.

Hastanın mevcut IVP görüntüsü, ön tanıda bize sağ distal üreterde non-opak taş ya da distal üreter tümörünü düşündürdü. Dış merkez değerlendirmesinde, hidronefroz nedeniyle direkt olarak IVP yaptırılmış olup non-opak taş ayırıcı tanısı için spiral bilgisayarlı tomografi (BT) çekilmemişti. Bunun üzerine hastaya BT çektirerek ek radyasyona maruz kalmasını önlemek için, tarafımızca tanısal amaçlı üreterorenoskopi planlandı. Genel anestezi altında yapılan üreterorenoskopide sağ üreter orifisinin ödemli ve hiperemik olduğu, mesane içerisine doğru yaklaşık 3 cm çapında baloncuk şeklinde protrüzyon gösterdiği ve orifisin tama yakın obstrükte olduğu görüldü (Resim 1). Üreter orifisinden kılavuz tel geçirilememesi üzerine, kitlenin üstü proksimalden başlayarak üreter orifisine kadar transüreteral olarak rezeke edildi. Krem-beyaz renkli, görünüm olarak intraüretral hematom ya da debrisi andıran yumuşak doku, mukozaya yapışık olması nedeniyle loop'un ucuyla mekanik olarak parçalanarak çıkartıldı (Resim 2). Takiben üreterorenoskopi ile üreteropelvik bileşkeye kadar ilerlendi, genişlemiş üreter lümeni dışında bir patoloji saptanmadı. Alınan yumuşak dokunun patolojik incelemesi sonrasında; yer yer skuamlar ve düzensiz kalsiyum çöküntüleri içeren, iltihabi hücrelerin eşlik ettiği, nekrotik hücre debrislerinin olduğu görüldü (Resim 3).

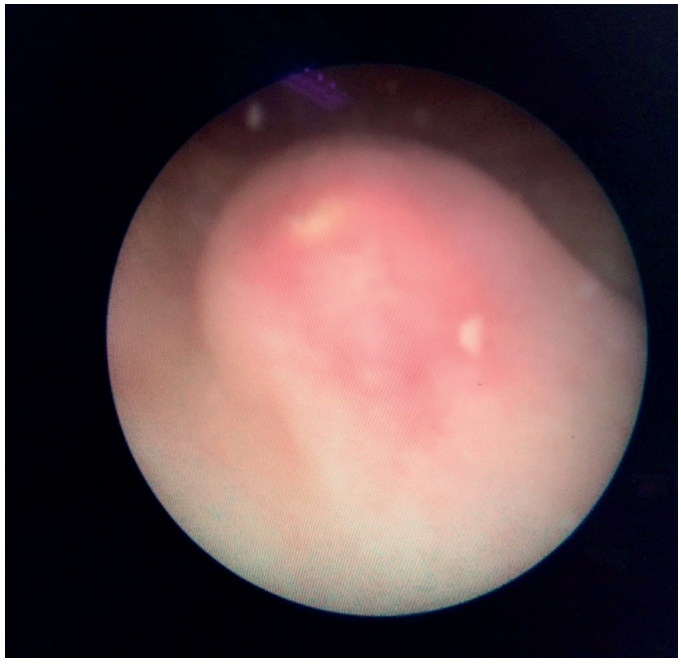

Resim 1. Üreterorenoskopi esnasında sağ üreter distalinde görülen, üreter lümenini tıkayan 3 cm'lik protrüde kitle

Tartışma

Üreter taşını taklit eden intraluminal üreteral hematom, debris ve yabancı cisim, oldukça nadir görülen durumlardır. Genellikle üriner sistemde hematüri ya da obstrüksiyonla gelen hastaya, yapılan ilk görüntüleme yöntemi sonrasında daha çok taş ya da tümör düşünülerek yapılan üreterorenoskopi sonrasında doğru tanı konulabilmektedir. Ancak dikkatli bir anamnez ve özgeçmiş değerlendirilmesinde, genellikle buna neden olan bir durumun olduğu görülür. Bizim hastamızı, literatürde yapılan benzer yayınlardan ayıran temel fark, aşağıda söz edilecek etiyolojik nedenlerden hiçbirisinin tespit edilememesidir.

İntraüretral hematom ve debrislerin her zaman tanısının kolaylıkla konulamadığı, çoğu kez üst üriner sistem tümörlerini ya da taşını taklit ederek, tanısal üreterorenoskopi gibi endoskopik yöntemlere başvurulması gerektiği görülmektedir. Hastamızda ise IVP görüntüsünde sağ distal üreterde lümeni dolduran, net olarak tümör veya non-opak taş ayrımını yapamadığımız olguya tanısal amaçlı üreterorenoskopi yaptık. Sağ üreter orifisi obstrüksiyon ve ödem nedeniyle, tamamen kapanmış olduğundan kılavuz tel dahi geçirilemedi. Üreter orifisi rezeke edildikten sonra, oluşan lüminal açıklıktan üreterorenoskop ile geçtikten sonra, distal üreterde 3 cm boyutunda intraüretral hematomu da andıran organize debris saptadık. Ancak literatürdeki olgularla uyumlu olarak, hastamızda hematom oluşumuna neden olabilecek beden dışı şok dalga tedavisi (ESWL), perkütan nefrolitotomi (PNL) gibi toplayıcı sisteme yönelik prosedürler, antikoagülan kullanımı, glomerülonefrit öyküsü, önceden geçirilmiş operasyon öyküsü bulunmamaktadır. Böbrek taşı nedeniyle ESWL uygulanılan hastalarda oluşan doku hasarı, erken dönemde komplikasyon olarak böbrek veya üreterde kanama ve hematom ile kendini gösterebilmektedir. ESWL veya PNL yapılmış hastalarda, işlem sonrası oluşabilen intrapelvik ve intraüretral hematom, eğer taş fragmanları nedeniyle yeterli üriner drenaj da sağlanamıyorsa, obstrüksiyona neden olmakta, görüntülemelerde toplayıcı sistem taşlarını veya tümörlerini taklit edebilmektedir. Bu durum semptomatik olarak

Resim 2. Krem-beyaz renkli, görünüm olarak intraüreteral hematom ya da debrisi andıran yumuşak doku

nadiren gözlenirken (%1'in altında), asemptomatik intrarenal, subkapsüler ve perirenal hematom görülme olasılığı %20-25'lere çıkabilmektedir (1). ESWL'de kullanılan litotriptörün tipi de hematom oluşumunda etkilidir. Elektrohidrolik sistemlerde üriner sisteme daha fazla enerji dağıtıldığından, daha fazla travma ve hematom oluşabilmektedir (2). Literatürde ESWL sonrası oluşan toplayıcı sistem hematomlarının; renal pelvis tümörlerini taklit ettiği durumlar bildirilmiştir. Akbulut ve ark. (3), böbrek taşı nedeniyle 2 seans ESWL uyguladıkları hastalarında 4. ayda hematüri gelişmesi üzerine yapılan kontrastlı abdomen BT'de renal pelviste 6x5 cm boyutunda solid kitle saptadıklarını bildirmişlerdir. Tanısal amaçlı yaptıkları üreterorenoskopide, pelvis tümörünü taklit eden intrarenal hematom olduğunu gözlemlemişlerdir (3).

Ürotelyal sistemde görülen hematomun önemli nedenlerinden biri de antikoagülan kullanımıdır. Makroskopik hematüri ile başvuran 65 yaşında bir erkek hastanın BT'sinde tespit edilen üreteral hematomun, atriyal fibrilasyon nedeniyle profilaktik olarak kullandığı oral antikoagülan (warfarin) tedavisine bağlı olduğu bildirilmiştir (4). Kolko ve ark.'nın (5) bildirdikleri diğer bir yayında bilateral flank ağrı, kusma, oligüri, makroskopik hematüri ile başvuran 65 yaşında kadın hastanın bu tablosuna, benzer şekilde oral warfarin kullanımına bağlı gelişen bilateral üreteral hematom ve sonucunda gelişen akut renal yetmezliğin neden olduğu anlaşılmıştır.

Glomerüler hastalık zemininde gelişebilen kanama ve toplayıcı sistem hematomları da, üst üriner sistem tümörü şüphesi oluşturabilmektedir. Won ve ark. (6) 49 yaşında erkek hastayı bildirdikleri yayınlarında; makroskopik hematüri ve sol yan ağrısı nedeniyle yapılan BT'de sol renal pelvisten köken alan, üst pol kalikslere ve proksimal üretere uzanan 4x2 cm çaplı solid kitle saptamışlardır. Renal pelvis tümörü ön tanısıyla nefroüreterektomi yapılmış, kitlenin patolojik değerlendirme sonrasında, immünoglobulin A nefropatisi zemininde gelişen renal pelvik hematom olduğu anlaşılmıştır (6).

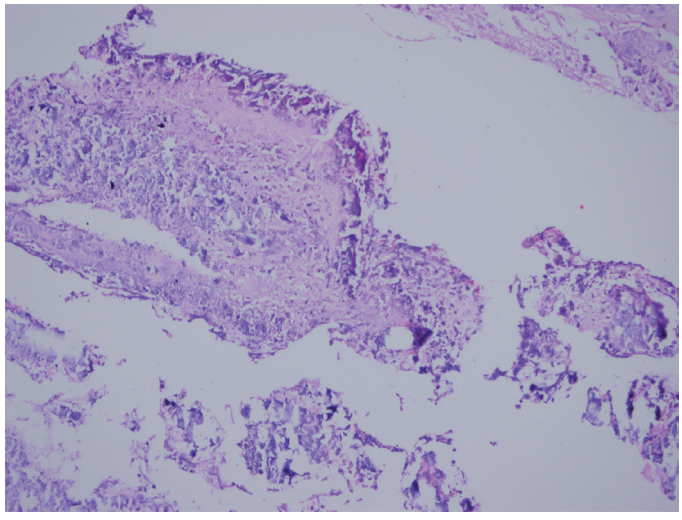

Resim 3. Spesmenin mikroskopik incelemesinde gözlenen nekrotik hücre debrisleri, distrofik kalsifikasyon ve iltihabi hücreler. Metinde bahsedilen intravenöz pyelografi görüntüsü, dış merkezde çekilmiş olup hastane sistemimizde mevcut olmadığından eklenememiştir

Etiyolojide üriner sistemde taş ve tümörü taklit eden diğer bir durum da yabancı cisimdir. Üreterdeki yabancı cisim zamanla obstrüksiyona neden olmakta, bu da çoğu kez renal kolik ile üreter taşını taklit ederek semptom vermektedir. Bazen de sonrasında gelişen enfeksiyon, piyonefroz hatta ürosepsise yol açabilmektedir. Ürosepsis gelişmişse ya da olay bilateral veya soliter böbrekte gerçekleşmişse tabloya eklenen akut renal yetmezlik, hayatı tehdit eder boyuta gelebilmektedir. Yabancı cisim, genellikle üriner sisteme yönelik girişimler sonrasında oluşur. PNL sonrası postoperatif masif hemoraji gelişmesi üzerine selektif renal arteryal embolizasyon yapılan bir hastada, işlem sonrası hematüri ve renal kolik yakınması oluşması üzerine yapılan tanısal üreterorenoskopide, nedenin enjekte edilen coil maddesinin migrasyonu olduğu saptanmıştır (7). Benzer bir yayında, parsiyel nefrektomi sonrası 5. günde psödoanevrizma gelişen bir hastada, ortaya çıkan masif kanamayı kontrol etmek için embolizasyon amaçlı "n-butyl cyanoacrylate" içerikli zamk kullanılmıştır. Sonrasında üreteropelvik bölgede gelişen 1 cm çapındaki taşın nedeninin, migrate olan zamk maddesinin olduğu belirlenmiştir (8). Diğer bir yayında segmental üreter rezeksiyonu ve uç uca üreter anastomozu yapılan bir hastanın, sonrasında gelişen üreter stenozunun nedeninin operasyon sırasında kullanılan ve unutulan "kılavuz tel introduser" olduğu bildirilmiştir (9).

Üriner sisteme yapılan müdahaleler dışında, özellikle abdominal ve kadın doğum cerrahisi geçiren hastalarda da benzer durumlar görülebilmektedir. Operasyon sırasında yanlışlıkla üretere atılan sütür materyali nedeniyle oluşan ve taşı taklit eden, yabancı cismin kalsifikasyonuna bağlı çok sayıda yayın bildirilmiştir (9). Dursun ve ark.'nın (10), özgeçmişinde batın içi yaralanma sonrası laparotomi hikayesi olan erkek hastayı sundukları yayınlarında, hasta yıllar sonra lomber ağrı, dizüri, hematüri şikayeti ile hastaneye başvurmuştur. Yapılan BT'de sol orta üreterde 1 cm'lik taş ve hidronefroz saptamışlardır. Üreterorenoskopik litotripsi sonrasında mevcut taşın, üretere atılmış absorbe olmayan sütür materyalinin (polipropilen) etrafında oluşan kalsifikasyona bağlı olduğu anlaşılmıştır (10).

Sonuç olarak; hematüri ve kolik şikayeti ile başvuruda bulunarak öncelikle üreter taşı ya da tümörünün düşünüldüğü hastalarda, neden net olarak ortaya konulamamışsa, ilave görüntüleme yöntemlerinin yapılmasından çekinilmemelidir. Özellikle de hasta üriner sistem ya da abdominal cerrahi girişim geçirmişse, kanama diyatezi varsa ya da nefropati veya glomerüler hastalık gibi özgeçmişinde buna neden olabilecek hastalık mevcutsa akla yabancı cisim, hematom, debris gelmelidir. Ancak böyle bir anamnez yoksa ya da ayrıntılı görüntüleme yöntemlerine rağmen kesin tanı konulamamışsa, tanı ve tedavi amaçlı üreterorenoskopi yapmak gerekecektir. Hasta özgeçmişinde üreterde hematom ya da debrise neden olabilecek bir hikaye olmadan, çok nadir de olsa böyle bir durumun görülebileceği akılda tutulmalıdır.

Etik

Hasta Onayı: Çalışmamıza dahil edilen tüm hastalardan bilgilendirilmiş onam formu alınmıştır.

Hakem Değerlendirmesi: Editörler kurulu ve editörler kurulu dışında olan kişiler tarafından değerlendirilmiştir.

Yazarlık Katkıları

Cerrahi ve Medikal Uygulama: M.S.B., E.T.K., Konsept: A.İ.A., Dizayn: A.İ.A., Veri Toplama veya İşleme: E.T.K., B.K., Analiz veya Yorumlama: İ.S., A.İ.A., Literatür Arama: İ.S., Yazan: İ.S.

Çıkar Çatışması: Yazarlar bu makale ile ilgili olarak herhangi bir çıkar çatışması bildirmemiştir.

Finansal Destek: Çalışmamız için hiçbir kurum ya da kişiden finansal destek alınmamıştır.

Kaynaklar

1. Dhar NB, Thornton J, Karafa MT, Streem SB. A multivariate analysis of risk factors associated with subcapsular hematoma formation following electromagnetic shock wave lithotripsy. J Urol 2004;172:2271-2274.
2. Graber SF, Danuser H, Hochreiter WW, Studer UE. A prospective randomized trial comparing 2 lithotriptors for stone disintegration and induced renal trauma. J Urol 2003;169:54-57.
3. Akbulut F, Kucuktopcu O, Ucpinar B, et al. A Rare Complication of Extracorporeal Shock Wave Lithotripsy: Intrarenal Hematoma Mimicking Pelvis Renalis Tumor. Case Rep Urol 2015;2015:719618.
4. Murosaki N, Senoh H, Takemoto M. Intraluminal Ureteral Hematoma Complicating Anticoagulant Therapy. Nihon Hinyokika Gakkai Zasshi 2005;96:564-567.
5. Kolko A, Kiselman R, Russ G et al. Acute Renal Failure due to Bilateral Ureteral Hematomas Complicating Anticoagulant Therapy. Nephron 1993;65:165-166.
6. Won YW, Han SW, Kim HJ, et al. Spontaneous renal pelvic haematoma mimicking cancer in IgA nephropathy. Nephrol Dial Transplant 2007;22:254-256.
7. Rajesparan K, Partridge W, Taha N, et al. Early migration and ureteric obstruction of an embolisation coil used to treat massive haemorrhage following percutaneous nephrolithotomy. Cardiovasc Intervent Radiol 2011;34:868-872.
8. Inchingolo R, Antonucci M, Pinto F, et al. Proximal Ureteric Obstruction Caused by Glue Migration following Selective Renal Artery Embolization. J Vasc Interv Radiol 2015;26:448-450.
9. Sener TE, Cloutier J, Audouin M, et al. A guidewire introducer as a ureteral foreign body: A case report. Can Urol Assoc J 2015;9:384-386.
10. Dursun M, Danis E, Otunctemur A, et al. Foreign body stone of the ureter originated from the suture thread: a case report. Prague Med Rep 2014;115:141-144.