Mediastinal Castleman Hastalığı: Vaskülaritenin Ameliyat Öncesi Radyolojik Olarak Değerlendirilmesi

Mediastinal Castleman Disease: Preoperative Radiological Evaluation of Vascularity

Yeliz Pekçevik[1], Duygu Gürel[2], Aydın Şanlı[3], Aydanur Kargı[2], Emine Osma[1], Erkan Yılmaz[1]

[1]Dokuz Eylül Üniversitesi Tıp Fakültesi, Radyoloji Anabilim Dalı, İzmir, Türkiye

[2]Dokuz Eylül Üniversitesi Tıp Fakültesi, Patoloji Anabilim Dalı, İzmir, Türkiye

[3]Dokuz Eylül Üniversitesi Tıp Fakültesi, Göğüs Cerrahisi Anabilim Dalı, İzmir, Türkiye

ÖZET

Castleman hastalığı etiyolojisi bilinmeyen nadir lenfoproliferatif bir hastalıktır. Çoğu olguda hastalar mediastinal kitleyle başvurmakla birlikte ender olarak farklı visseral organlarda tutulum görülebilir. En tipik bulgu hem bilgisayarlı tomografi (BT), hem de manyetik rezonans görüntüleme (MRG) ile gösterilebilen hipervaskülaritedir. Mediastinal Castleman hastalığı olan 38 yaşında erkek hastanın BT, BT anjiyografi, MRG ve histopatolojik bulgularını sunduk. Lezyonun damarlanması noninvaziv olarak BT anjiyografi görüntüleri ile cerrahi öncesi gösterildi. Sonuç olarak, şiddetli kanamanın kontrolü açısından cerrahi yaklaşımın seçiminde ve uygunsuz biyopsilerin önlenmesinde radyolojik bulgular yardımcı olabilir.

(Tur Toraks Der 2010; 11: 127-30)

Anahtar sözcükler: Castleman hastalığı, bilgisayarlı tomografi (BT), BT anjiyografi, manyetik rezonans görüntüleme (MRG)

Geliş Tarihi: 20. 07. 2007 Kabul Tarihi: 02. 03. 2008

ABSTRACT

Castleman disease is an uncommon lymphoproliferative disorder of unknown cause. In most cases, afflicted patients present with a mediastinal mass, although the disease may rarely manifest in different visceral organs. The most typical structural finding is hypervascularity which can be well demonstrated both by MRI and CT. We present the findings of CT, CT angiography, MRI and histopathology in a 38-year-old man with mediastinal Castleman disease. Hypervascularity of the lesion was shown with noninvasive CT angiography scans before surgery. In conclusion, radiological findings might be helpful to avoid inappropriate biopsy and to choose the surgical approach in terms of control of the profuse bleeding.

(Tur Toraks Der 2010; 11: 127-30)

Key words: Castleman disease, computed tomography (CT), CT angiography, magnetic resonance imaging (MRI)

Received: 20. 07. 2007 Accepted: 02. 03. 2008

GİRİŞ

Castleman hastalığı, anjiyofoliküler veya dev lenf nodu hiperplazisi olarak da bilinen nadir, genellikle benign ve etiyolojisi tam olarak bilinmeyen lenfoproliferatif bir bozukluktur. İlk olarak Castleman tarafından 1954 yılında tariflenmiştir [1]. Hastalığın hiyalin vasküler, plazma hücreli ve mikst olmak üzere üç histolojik tipi vardır. Klinik olarak ise unisentrik ve multisentrik olmak üzere ayrılır. Hiyalin vasküler tip yaklaşık %90 oranında görülür ve genellikle mediasteni tutar. Plazma hücreli tip daha ender olup, genellikle ekstratorasik alanda lokalizedir. Lokal formu çoğunlukla asemptomatik ve benign seyirlidir. Oysa yaygın formunda sistemik bulgular eşlik edip klinik gidiş gürültülüdür [2]. BT, BT anjiografi ve MRG nadir görülen bu tümörde olduğu gibi hipervasküler tümörlerin ameliyat öncesi radyolojik olarak değerlendirilmesinde yararlıdır. Özellikle hipervasküler mediastinal tümörlerde BT anjiografi çok önemli bilgiler vererek mortalite ve morbiditeyi azaltıcı rol oynar. Mediastinal Castleman hastalığını radyolojik ve histopatolojik bulgularıyla birlikte sunarak cerrahi öncesi özellikle BT anjiografinin sağladığı yararları sunmayı amaçladık.

OLGU

Otuz sekiz yaşında kuru öksürük yakınması olan bir erkek hastanın çekilen akciğer grafisinde mediastinal genişleme izlendi (Şekil 1). Özgeçmiş, fizik muayene ve laboratuvar bulgularında belirgin bir özellik yoktu. Kontrastlı torakoabdominal BT incelemesinde, sağ paratrakeal alanda, 6.5x6x6 cm boyutta, düzgün sınırlı, homojen ve belirgin kontrastlanma gösteren mediastinal kitle görüldü. Ayrıca subkarinal ve sağ hiler lokalizasyonda, en büyüğü 10 mm boyuta ulaşan, ovoid, çok sayıda lenf nodu dikkati çekti. Her iki akciğer parankimal alanları ve abdominal yapılar normal sınırlarda değerlendirildi. Plevral ve perikardial sıvı izlenmedi. Toraks MR inceleme-

Sunulduğu Kongre: 28. Ulusal Radyoloji Kongresi, 27-31 Ekim 2007, Antalya, Türkiye

Yazışma Adresi / Address for Correspondence: Yeliz Pekçevik, Dokuz Eylül Üniversitesi Tıp Fakültesi, Radyoloji Anabilim Dalı, İzmir, Türkiye
Tel: +90 232 239 41 57 E-posta: yeliz.pekcevik@deu.edu.tr

doi:10.5152/ttd.2010.19

sinde, kitle T1 ve T2 ağırlıklı görüntülerde kaslara göre hiperintensdi. Kontrastlı yağ baskılamalı T1 ağırlıklı görüntülerde kitle belirgin ve homojen sinyal artışı gösterdi. Tüm sekanslarda kitle içerisinde ve çevresinde çok sayıda tortiyöz, sinyalsiz olarak izlenen vasküler yapılar mevcuttu (Şekil 2a, b). Ameliyat öncesinde vasküler yapıları değerlendirmek için yapılan BT anjiografi incelemesinde kitlenin özellikle azigos ven ve internal mamariyan arter ile beslendiği görüldü. Besleyici damarlar belirtilerek kitlenin yoğun vaskülarizasyonu açısından cerrahi ekip uyarıldı (Şekil 3a, b, c).

Torakotomi sonrası kitle ve çevresindeki lenf nodları eksize edildi. Ameliyat sırasında kitlenin belirgin hipervasküler olduğu izlendi. Kitle vaskülaritesi bilinmesine ve kontrollü yaklaşıma karşın yine de ameliyat sonrası mediastinal hematom oluştu. Ancak kontrol incelemelerinde hematom stabil olup tekrar ameliyat gerektirmedi.

Histopatolojik incelemede, makroskopik olarak, kitle 200 gr ağırlığında, 7x5.5x5 cm boyutlarında, lastik kıvamında, dış yüzü düzgün ve ince parlak kapsülle çevrili ve kesit yüzü homojen soluk kahverenkteydi. Mikroskopik olarak, germinal merkezlerinde değişen oranda hiyalen madde birikimi bulunan lenfoid folliküller izlendi. Germinal merkezlerin çevresinde küçük lenfositler konsantrik dizilerek soğan zarı görünümü oluşturmaktaydı. İnterfoliküler alanda çok sayıda kalın hiyalinize duvarlı damar proliferasyonu ve germinal merkeze dik olarak giren damarlar, ayrıca hiyalinizasyon, küçük matür lenfositler, plasmositler ve eosinofiller izlendi (Şekil 4a, b). Sağ hiler ve subkarinal lenf nodlarında sinüs histiozis bulgaları vardı. Histopatolojik olarak mediastinel kitle hiyalin vasküler tipte Castleman hastalığı olarak tanı aldı. Hasta ameliyattan sonraki ilk yıl takiplerde klinik ve radyolojik olarak stabil olarak seyretti. Nüks kitlesel lezyon saptanmadı.

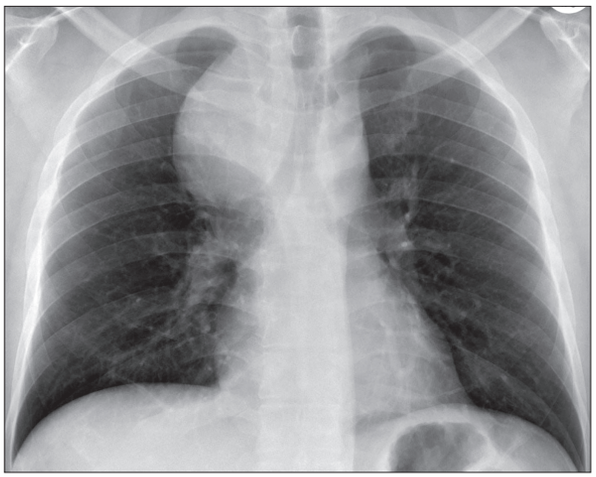

Şekil 1. PA Akciğer grafisinde, sağ üst mediastende genişleme yaratan düzgün sınırlı kitle izleniyor

TARTIŞMA

Castleman hastalığı lenf nodu büyümesi ile karakterize olup nadir görülen bir lenfoid doku bozukluğudur. Patogenezi tam olarak bilinmemekle birlikte, lenfoid organlarda aşırı B lenfosit ve plazma hücresi proliferasyonuna yol açan, immün regülasyonda defekt sonucu oluştuğu sanılmaktadır [2]. Cinsiyet ya da ırk ayrımı bulunmamaktadır. Çoğunlukla 30 yaşın altında sağlıklı ve genç hastalarda ortaya çıkar [3].

Castleman hastalığı %86 toraks yerleşimlidir. En sık tuttuğu yerler sırayla ön mediasten, sağ paratrakeal alan, hiler bölge ve arka mediastendir. Aksilla, alt servikal bölge, fissürler ve plevra daha az sıklıkta görüldükleri yerlerdir [4]. Toraks dışı tutulum yaklaşık %10-15 oranında olup, lenf dokusunun bulunabildiği her yerde, özellikle boyunda, mezenterde ve retroperitonda yerleşebilir [5-7]. Ekstranodal alanlar da tutulabilir. Parotis bezi, larinks, karaciğer, böbrek, adrenal bez, aksesuar dalak, pankreas, penis, vulva, kranium, orbita, kas içi yerleşimi bildirilmiştir [8-10].

Histolojik olarak hiyalin vasküler, plazma hücreli ve mikst olmak üzere üç tipi vardır. Hiyalin vasküler tip (%85-90'ını oluşturur), çok sayıda vasküler yapı içeren küçük, hiyalinize folliküller ile karakterizedir. Toraks dışı yerleşim bildiren yayınlar bulunmakla birlikte [11,12], bizim olgumuzda da olduğu gibi daha çok toraks yerleşimlidir. Plazma hücreli tip (%10-15'ini oluşturur), daha

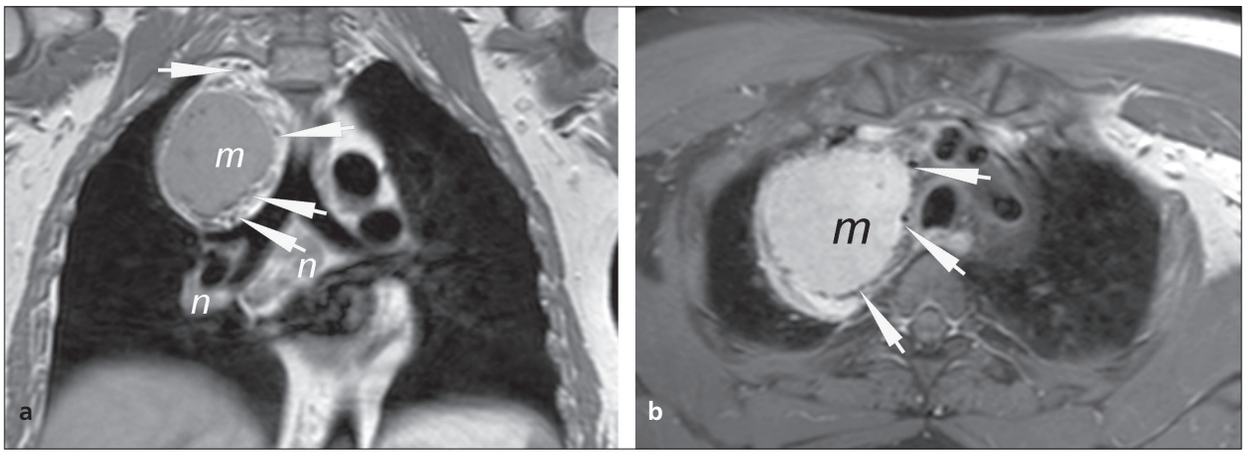

Şekil 2. T1A TSE koronal (a) ve yağ baskılamalı kontrastlı T1A aksiyel (b) görüntülerde, sağ paratrakeal lokalizasyonda, çevresinde ve içerisinde sinyalsiz vasküler yapılar (oklar) içeren kitle, sağ hiler ve subkarinal lenf nodları izleniyor. Kitlenin belirgin ve oldukça homojen sinyal artışı gösterdiği dikkati çekiyor. m, kitle; n, lenf nodu

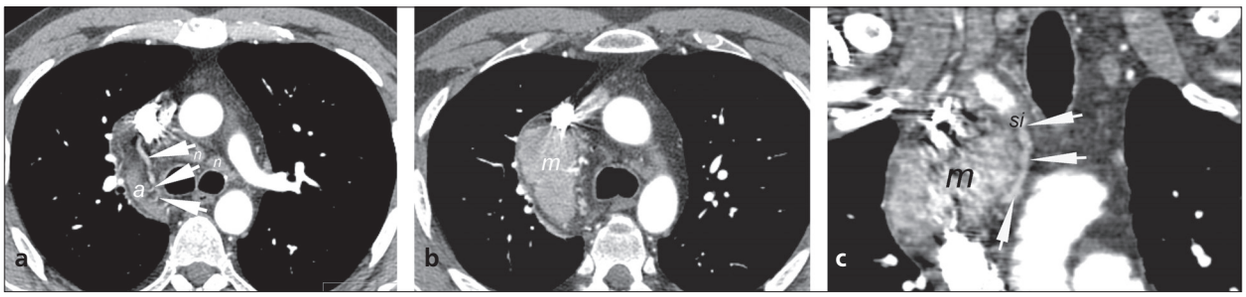

Şekil 3. Toraks BT anjiografi incelemesinde aksiyel (a,b) ve koronal reformat (c) görüntülerde kitlenin azigoz ven ve sağ internal mamariyan arterden çıkan damarlarla (oklar) beslendiği görülüyor. a, azigoz ven, si, sağ internal mamariyan arter; m, kitle; n, lenf nodu

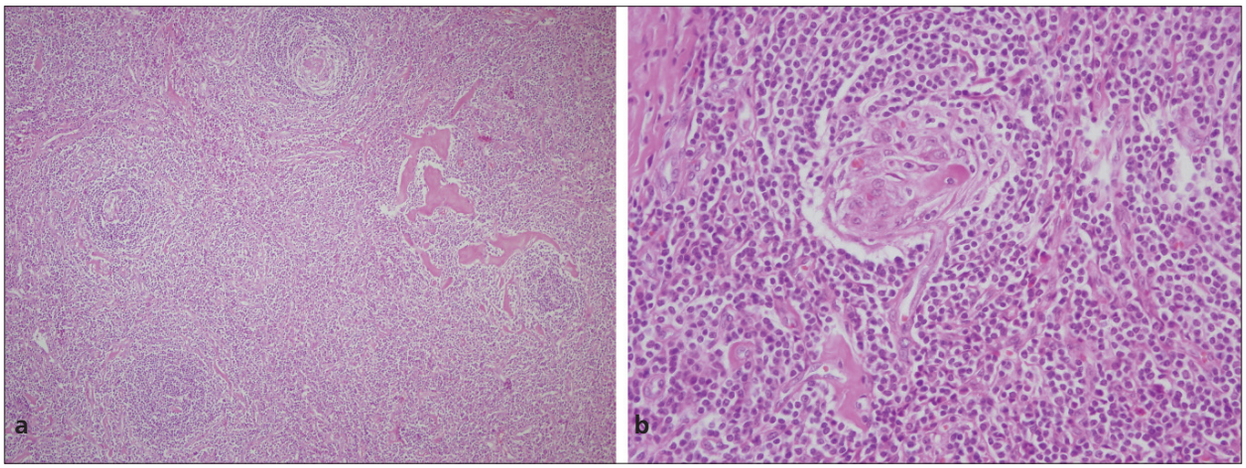

Şekil 4. Mikroskopik incelemede, (H&E,x100) (a) ve (H&E,x400) (b) büyütmede, germinal merkezlerinde değişen oranda hiyalen madde birikimi bulunan lenfoid folliküller, germinal merkezlerin çevresinde konsantrik dizilerek soğan zarı görünümü oluşturan küçük lenfositler, interfoliküler alanda çok sayıda kalın hiyalinize duvarlı damar proliferasyonu ve germinal merkeze dik olarak giren damarlar izleniyor

büyük folliküller, matür poliklonal plazma hücreleri ve daha az vasküler yapı ile karakterizedir. Plazma hücreli tip daha çok abdomen ve pelviste yerleşir. Nadir olarak da mikst form görülebilir [11].

Klinik olarak unisentrik ve multisentrik olmak üzere iki tipi vardır. Unisentrik formun çoğu hiyalin vasküler tiptir. Asemptomatik seyirli olup, genç yaşta (ortalama 20 yaş) görülür. Cerrahi ile tam kür sağlanır. Multisentrik formun çoğu plazma hücreli tiptir. Hepatomegali ve yaygın lenfadenopati gibi sistemik bulguları vardır. İleri yaşta (ortalama 56 yaş) ortaya çıkar. Kaposi sarkomu ve lenfomaya malign transformasyon gösterir [11].

Görüntüleme özellikleri histolojik tiple yakın ilişkilidir. Radyografide yumuşak doku kitlesi görülebilir. En karakteristik bulgu, daha çok abdomen yerleşimli kitlelerde görülen, %5-10 oranında izlenen, kitle merkezinden ışınsal yayılım gösteren veya periferal yerleşimli kalsifikasyonlardır [8,11]. Ultrasonografik görünümü lenfomaya benzer. Fokal homojen, hipoekoik ve hipervasküler lezyon izlenir [13]. Anjiyografik olarak hiyalin vasküler tipte yoğun vaskülarizasyon dikkat çekip, besleyici arterler ve drenaj venleri izlenir [14].

Klasik olarak, BT'de düzgün sınırlı ve homojen yumuşak doku kitlesi olarak izlenir. Hiyalin vasküler tipte belirgin kontrastlanma izlenirken, plazma hücreli tipte kontrastlanma yoktur veya çok azdır. MRG bulguları genelde nonspesifiktir. T1 ağırlıklı görüntülerde izointens ya da hipointens, T2 ağırlıklı ve kontrastlı T1 ağırlıklı görüntülerde hiperintens olarak izlenir. Kitle içinde T1 ve T2 ağırlıklı görüntülerde izlenen hipointens alanlar kalsifikasyon, fibröz septa veya vasküler yapılara bağlı olabilir [13,14]. Bizim olgumuzda MRG'de hem kitle içinde hem de çevresinde izlenen tübüler hipointens alanların, BT anjiyografi incelemesi ile birlikte değerlendirildiğinde, besleyici damarlar olduğu görüldü. Bu görünüm cerrahi açıdan yol gösterici oldu ve BT anjiyografi ile belirtilen besleyici damarlar cerrahi sırasında da tespit edildi.. Literatürde konvansiyonel anjiyografi ve MR anjiografiyi bulgularını tarifleyen ve cerrahi açıdan yararlı olduğunu gösteren yayınlar bulunmaktadır [15], ancak cerrahi planlamada BT anjiografinin kullanımı ve bulgularının tanımlanması bildirilmemiştir. Mediastinal Castleman hastalığı ve diğer mediastinal kitlelerin tanı ve tedavisinde cerrahi tanı ve tedavi amaçlı kullanılır [12,16]. Ancak besleyici damarlarının ortaya konması ile kitlenin vaskülaritesinin belirtilmesi, tehlikeli olabilecek biyopsilerden kaçınılması ve cerrahi planlama açısından önemli olabilir. Safford ve arkadaşları cerrahi öncesinde arteriyografi ve embolizasyon kullanmışlar, bunun cerrahi sırasında kan kayıplarını önlemek için iyi bir alternatif olduğunu bildirmişlerdir [17].

Hiyalin vasküler tipteki Castleman hastalığının ayırıcı tanısında kaposi sarkomu, hipervasküler metastazlar gibi hipervasküler adenopati nedenlerini; plazma hücreli tipte ise primer ve sekonder tümörler, enfeksiyöz ve granülamatöz hastalılar gibi hipovasküler adenopati nedenlerini düşünmeliyiz.

Tur Toraks Der
2010;11: 127-30

Castleman hastalığı, BT ve MRG'de yoğun kontrastlanan, hipervasküler mediastinel kitlelerin ayırıcı tanısında göz önünde bulundurulmalıdır. Lezyonun damarlanmasının noninvaziv bir yöntem olan BT anjiyografi ile preoperatif belirlenmesi, cerrahi öncesi planlamaya yardım etmenin yanı sıra, gereksiz ve ölümcül olabilecek biyopsilerden kaçınmasını sağlar.

KAYNAKLAR

1. Castleman B. Case records of the Massachusetts General Hospital. Case 40011 (hyperplesia of mediastinal lymph node). N Engl J Med 1954;250:26-30.
2. McAdams HP, Rosado-de-Christenson M, Fishback NF, Templeton PA. Castleman disease of the thorax: radiologic features with clinical and histopathologic correlation. Radiology 1998;209:221-8.
3. Germaine LM, Newhouse JH. Castleman's disease. Clin Imaging 2003;27:431-4.
4. Ko SF, Ng SH, Hsieh MJ, et al. Castleman disease of the pleura: experience with eight surgically proven cases. Ann Thorac Surg 2003;76:219-24.
5. Ferrozzi F, Tognini G, Spaggiari E, Pavone P. Focal Castleman disease of the lung: MRI findings. Clin Imaging 2001;25:400-2.
6. Su IH, Wan YL, Pan KT, et al. Symptomatic mesentery Castleman disease mimicking a pancreatic tumor. Clin Imaging 2005;29:348-51.
7. Poyanli A, Genç FA, Sencer S, Yanar H, Kapran Y.Cervical Castleman's disease: imaging findings. A case report. Eur Radiol 2000;10:1190-2.
8. Sakaguchi C, Hama Y, Kadota Y, Sugiura Y, Aida S, Kosuda S.Castleman's disease arising from the accesory spleen: ultrasonography, computed tomography, and magnetic resonance imaging findings. Clin Imaging 2005;29:352-5.
9. Rivas DM, Saint Blancat P, Mariou F, et al. Intra-orbital Castleman's disease. Clin Neuropathol 2004;23:91-4.
10. Gupta NK, Torigian DA, Gefter WB, et al. Mediastinal Castleman disease mimicking mediastinal pulmonary sequestration. J Thorac Imaging 2005;20:229-32.
11. Ko SF, Wan YL, Ng SH, et al. Imaging features of atypical thoracic Castleman disease. Clin Imaging 2004;28:280-5.
12. Yildiz D, Turut H, Sirmali M, et al. Mediastianl kitlelerde cerrahi yaklaşım: 142 olgunun değerlendirilmesi. SDÜ Tıp Fak Derg 2005;12:1-5.
13. Loy M, Perra E, Siotto P, et al. Gray-scale and color doppler sonographic findings in a case of mesenteric Castleman's disease incidentally detected in a patient with Graves' disease. J Clin Ultrasound 2005;33:356-9.
14. Hsieh ML, Quint LE, Faust JM, Turner JE.Enhancing mediastinal mass at MR: Castleman disease. Magn Reson Imaging 1993;11:599-601.
15. Ecklund K, Hartnell GG. Mediastinal Castleman disease: MR and MRA features. J Thorac Imaging 1994;9:156-9.
16. Tastepe İ, Demircan S, Kuzucu A, et al. Castleman hastalığı: dev lenf nodu hiperplazisi. GKD Cer Derg 1996;4:135-7.
17. Safford SD, Lagoo AS, Mahaffey SA. Preoperative embolization as an adjunct to the operative management of mediastinal Castleman disease. J Pediatr Surg 2003;38:E21-3.