OLGU SUNUMU

Papillon LeFèvre Sendromlu Hastalarda Alveoler Soket Koruma Yöntemi Olarak İmplant Yerleştirilmesi; İki Olgu Sunumu

Emine Elif Mutafcılar(0000-0003-1882-553X)[α], Elif İnönü(0000-0002-4789-748X)[β], Recep Dursun(0000-0002-1279-574X)[μ], Sema S. Hakkı (0000-0001-8665-6235)[α]

Selcuk Dent J, 2021; 8: 205-210 (Doi: 10.15311/selcukdentj.654068)

Başvuru Tarihi: 09 Haziran 2019
Yayına Kabul Tarihi: 07 Ekim 2019

ÖZ

Papillon LeFèvre Sendromlu Hastalarda Alveoler Soket Koruma Yöntemi Olarak İmplant Yerleştirilmesi; İki Olgu Sunumu

Papillon-Lefèvre sendromu, süt ve daimî dentisyonda erken diş kaybı ve palmaplantar hiperkeratoz ile karakterize otozomal resesif geçişli genetik bir hastalıktır. Bu olgu raporunda, Papillon-Lefèvre sendromlu (PLS) iki hastada, alveolar kemiği korumak için diş köklerinin diş eti altında bırakılması ve çekimlerini takiben çekim soketinin implant ile korunması sunuldu. PLS tanısı konmuş 18 yaşında erkek ve 29 yaşında kadın hasta Selçuk Üniversitesi Periodontoloji Anabilim Dalı kliniğinde 11-12 yaşlarından itibaren takip edilerek periodontal tedavi ile dişlerin ağızda tutulmasına çalışılmıştır. Şiddetli mobilitesi olan dişler çekildikten sonra birçok kez protezleri yenilenmiştir. 43 ve 33 nolu diş köklerinin diş eti altında bırakılmasının ardından kökler yaklaşık 5 yıl boyunca ağızda tutulabilmiştir. Dişlerin ağız ortamına açıldıktan sonra kaybedilmesinin ardından alveolar kemiğin korunması amacıyla aynı bölgelere dental implant yerleştirilerek alveolar kemik rezorpsiyonu riski nedeniyle diş eti altında bırakılmıştır. Klinik ve radyografik olarak kontrol edilen hastalarda yumuşak doku komplikasyonu gözlenmeksizin ve dişsiz sahalara kıyasla kemik seviyesi korunabilmiştir.

ANAHTAR KELİMELER

İmplant, Papillon- Lefèvre Sendromu, Peridontitis

ABSTRACT

Implant Therapy to Preserve Alveolar Socket in Patients With Papillon LeFèvre Syndrome; Two Case Reports

Papillon-Lefèvre Syndrome (PLS) is an autosomal recessive genetic disorder which is clinically manifested as progressive periodontal destruction and tooth loss in deciduous and permanent dentition with palmoplantar hyperkeratosis. In this report, two cases with PLS were presented with root submerging and subsequent implant therapies to preserve alveolar bone. A 18-year old male and 29-year-old female patients who were diagnosed as PLS were followed in Selcuk University Department of Periodontology clinic since 11-12 years old and nonsurgical periodontal therapies were performed for preventing further tooth loss. Teeth with severe mobility were extracted and prosthetic restorations were renewed several times after extractions.Vital root submerging was performed for 43 -33 teeth and roots could be maintained for approximately 5 years. After exposure of roots, implants were placed in lower canine regions (43-33) and they were not introduced to the oral cavity since because of the risk of alveolar bone resorption. Implants were controlled regularly clinically and radiographically. The implants and bone levels could be maintained compared to the edentulous areas without any soft tissue complication.

KEYWORDS

Implant, Papillon- Lefèvre Syndrome, Periodontitis

Papillon-LeFèvre sendromu (PLS) ilk olarak Papillon ve Lefèvre adında iki Fransız hekim tarafından tanıtılmıştır.[1] PLS, Katepsin C (Cathepsin C; CTSC) genindeki mutasyonların neden olduğu, primer ve daimi dentisyonu etkileyen şiddetli periodontal yıkımla karakterize, otozomal resesif geçişli genetik bir hastalıktır.[2] Diğer semptomlar arasında el ve ayak tabanlarında keratinizasyon artışı, hiperhidroz, araknodaktil, intrakraniyal kalsifikasyon, enfeksiyonlara duyarlılığın artması ve zekâ geriliği vardır.[3] Hastalık, 2-3 yaşlarında süt dişlerinin erken kaybına sebep olan ve daimi dentisyonu etkileyen periodontal yıkım ile ağızda görülmeye başlar. Papillon-Lefèvre sendromlu hastaların yaklaşık %20-25'inde periodontitisin yanı sıra diğer enfeksiyonlara da yatkınlık artmaktadır. Vakaların birçoğunda hafif cilt enfeksiyonları izlenirken bazı hastalarda karaciğer apsesi ve pnömoni de görülebilir.[4]

PLS, CTSC gen mutasyonuna sebep olan 11q14.1-q14.3 kromozomundaki yerleşik gen defektinden kaynaklanmaktadır. PLS hastalarında yapılan çalışmalar, CTSC aktivitesinde %90'dan fazla azalma ve bunun sonucu olarak da bakteriyel uyaranlara karşı yetersiz immün yanıt olduğunu tespit etmişlerdir.[5] Sendromun genetik temeli karakterize edilse de periodontal tutuluma yol açan patojenik mekanizmalarda aydınlatılması gereken noktalar olduğu düşünülmektedir. Literatürde, PLS'nin periodontal yıkım patogenezinde Polimorfonükleer lökositlerin (PMN'ler) kemotaktik ve fagositik fonksiyonunda bozukluklara sebep olarak etkili olduğunu bildiren çalışmalar

[α] Selçuk Üniversitesi Diş Hekimliği Fakültesi, Periodontoloji AD, Konya
[β] Başkent Üniversitesi Diş Hekimliği Fakültesi, Periodontoloji AD, Ankara
[μ] Necmettin Erbakan Üniversitesi, Tıp Fakültesi, Dermatoloji AD, Konya

mevcuttur.[6,7]

PLS'li hastalar patojen bakteriyel yük açısından değerlendirildiğinde; subgingival plak örneklerinde baskın tür olarak Actinobacillus actinomycetemcomitans tespit edilmiştir. Porphyromonas gingivalis, Fusobacterium nucleatum, Bacteroides forsythus, Treponema denticola ve Prevotella intermedia gibi diğer periodontal patojenlerin de PLS'li bireylerde artmış seviyelerde olduğu görülmüştür.[8]

CTSC geninin enflamatuvar patogenezdeki rolü daha detaylı olarak ele alındığında, bu genin myeloid ve lenfoid seri hücrelerinden eksprese edilip bu hücrelerin sitoplazmik granüllerinde depolanan serin proteinazların aktifleştirilmesinde hayati bir öneme sahip olduğu bilinmektedir. Serin proteazlar, bakterilerin fagositoz yoluyla eliminasyonu ve T-lenfositlerin aktivasyonunda rol alırlar. Bu nedenle, CTSC eksikliği, bakteriyel uyarana karşı yetersiz immün yanıta sebep olarak enfeksiyona yol açar.[9,10] Son gelişmeler, natural killer hücre sitotoksik fonksiyonunun bozulmasının, PLS'de ilk kalıcı immün fonksiyon bozukluğu olduğunu bildirmiştir. Bu, bozulan natural killer hücre sitotoksisitesinin, PLS ile ilişkili periodontitisin patogenezinde etkili mekanizma olabileceği düşünülmektedir.[11] CTSC gen defekti ve bunu takiben nötrofil serin proteinazlarının inaktivasyonu enflame periodontal dokularda PMNL'lerin sayısının daha fazla artması yoluyla konak kaynaklı doku yıkımını arttırarak; PLS karakteristiği olan şiddetli periodontal enflamasyona sebep olmaktadır.[12]

Oral Bulgular

Her iki dentisyonda da normal gelişim gösteren dişler sürme problemi yaşamadan ağız içerisinde yer alırlar. Genellikle, yapısal ve şekil anomalisi göstermezler.[13] Ancak, süt ve daimî dişler sürdükten hemen sonra, diş etinde kızarıklık, şişlik, kanama gibi enflamasyon bulguları giderek şiddetlenmeye başlar. Şiddetlenen enflamasyon nedeniyle artan alveolar kemik kaybı sonucu derin periodontal cep oluşumu izlenir. Yoğun plak birikimi, çok sayıda dişte izlenen ve tekrarlayan apse oluşumu, dişlerde mobilite, patolojik migrasyon ve mevcut dişlerin çevresinde gözlenen ciddi alveolar kemik rezorpsiyonları karakteristiktir. Spontan kanama ve ülserasyon nedeniyle fırçalama güçleşip oral hijyen kötüleştiğinden enflamasyon şiddeti giderek artarken, bu kısır döngü sonucu izlenen şiddetli kayıplar nedeniyle kalan dişlerdeki ileri seviyedeki mobilite nedeniyle de hem diş fırçalama hem çiğneme ağrılıdır. Ağızda kötü tat ve koku vardır. Ayrıca bölgesel lenfadenopati de özellikle enflamasyonun şiddetlendiği dönemlerde sık gözlenen bir bulgudur. Hızlı ilerleyen periodontitis genellikle periodontal tedavi modellerine cevap vermez ve bu nedenle 4-5 yaşlarında hastanın süt dişleri kendiliğinden düşer ya da çekilir. Çekimlerin ardından hızla azalan enflamasyon daimi dişlerin erüpsiyonundan sonra agresif periodontitis olarak tekrar eder. Daimî dişlerin çoğu erken yaşlarda kaybedilir ve bunu takiben diş etinde periodontal değişiklik belirtileri gözlenmez. Hem maksiller hem de mandibular alveolar kret büyük oranda rezorbe olur ve hastada ciddi dikey boyut kaybı yaşanır.[14,15]

Dermatolojik Bulgular

PLS'nin kutanöz lezyonları genellikle, 6 ay ile 4 yaş arasında, oral bulgularla eşzamanlı olarak süt dişlerininin ileri periodontal kayıp sonucu dökülmesi sırasından şiddetlenmektedir.[10] Deri lezyonları, avuç içi, ayak tabanı, parmak eklemleri, ayak bilekleri, dirsekler ve dizler gibi friksiyon alanlarında gelişir. Ayak tabanı, el avuç içlerinden daha ciddi bir şekilde etkilenmiştir. Eritem her zaman hiperkeratozdan önce gelir. Deri lezyonlarının rengi, dokusu ve açığa çıkma şekli değişiklik gösterebilir. Beyaz veya açık sarı, kahverengi veya kırmızı görünebilirler. Avuçların ve tabanların tüm yüzeylerini içeren hiperkeratotik, eritematöz, kuru, pürüzlü, kalın, pullu, çatlaklı veya çatlamış plaklar ve yamalar olarak izlenebilir. Kalınlaşmış cilt, altında kırmızı, kaşıntılı bir alan bırakarak soyulabilir. Lezyonlar, özellikle avuç içlerininde, aşil tendonu ve dış malleol bölgelerini içeren ayak bileklerine, ellerin dorsal yüzeyinde (transgrediyen yayılım) görülebilir. Deri lezyonları soğuk kış döneminde ağırlaşmakta ve yaz aylarında remisyon göstermektedir. Enfeksiyon hasarlı derinin üzerine yerleşerek tekrarlayan apse formasyonu oluşumuna neden olabilir (pyoderma). Bazı hastalarda saç foliküllerinin enfeksiyonu (furunculosis), ciltte multipl apse formasyonu, kötü kokulu aşırı terleme (hiperhidroz), foliküler hiperkeratoz ve tırnak distrofisi görülebilir.[16,17]

Palmoplantar diskeratozis lezyonlarınının semptomları, periodontitis şiddetinin artmasıyla artmaktadır.[17,18,19] Bununla birlikte, cilt lezyonlarının derecesi ile periodontitisin ciddiyeti arasında bir ilişki bulunmadığını ve PLS'nin bu iki ana bileşeninin birbiriyle ilişkili olmadığını öne süren çalışmalar da bulunmaktadır.[20]

Histopatolojik Bulgular

Genellikle PLS'nin histopatolojik bulguları nonspesifiktir. Diş eti epiteli hiperkeratoz, akantoz, hipergranüloz, ara sıra parakeratoz ve psoriasiform hiperplazi gösterebilir. Periodontal cepte şiddetli enflamatuvar hücre infiltrasyonu izlenmektedir. Bağ doku ağırlıklı olarak polimorfonükleer nötrofiller, lenfositler, histiyositler ve plazma hücrelerini içeren karışık bir enflamatuar hücre infiltrasyonu ile artan vaskülarite gösterir. Avuç derisi, papiller dermisin epidermisi, hipergranüloz, hiperkeratoz ve hafif mononükleer hücre infiltrasyonu ile karakterizedir.[21]

Radyografik Bulgular

Lokalize formda, kesici dişler ve I. molar dişlerde vertikal alveoler kemik kaybı görülür. İlerlemiş olgularda ciddi alveolar kemik kaybı ve "yüzen diş" görüntüsü meydana gelir. Sürmemiş dişler kemik içinde normal büyüme eğilimi gösterirler ancak bazı durumlarda anormal pozisyonlanıp tamamlanmamış kök formasyonlu dişler de görülebilir.[22]

Tedavi Yaklaşımı

PLS' de periodontal tedavinin temel amacı, periodonsiyumdaki yıkımı şiddetlendiren patojen mikroorganizmaların baskın olduğu mikroflorayı değiştirmeye çalışarak sürecek olan daimi dişler için güvenli bir ortam yaratmaktır.[23] Bu sayede sürecek olan ya da mevcut dişlerin ağızda kalma süresini mümkün olduğunca artırmaya çalışılmaktadır. Tedavi yaklaşımı oral hijyen motivasyonu, anti bakteriyel gargara kullanımı, detertraj ve kök yüzey düzleştirmesi ve sistemik antibiyotik, subantimikrobiyal doz doksisiklin kullanımını içerir. Düzenli gerçekleştirilen kontrol seansları ve tekrarlayan cerrahi olmayan periodontal tedavilere rağmen dişlerin prognozu genellikle olumsuz olup, çoklu diş çekimlerini takiben dentisyonunun rehabilitasyonu hasta ve hekim için oldukça zorlayıcıdır.

OLGU SUNUMU

Selçuk Üniversitesi Periodontoloji Anabilim Dalı kliniğine dişlerde mobilite ve ağrıyla başvuran biri 11 diğeri 12 yaşındaki hastaların klinik ve radyografik muayeneleri sonucu PLS tanısı konulmuş bu tanı Selçuk Üniversitesi Moleküler Biyoloji ve Genetik Anabilim Dalı'nda doğrulanmıştır.

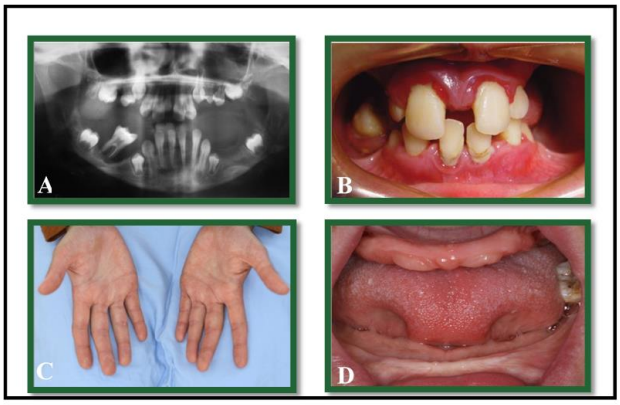

Resim 1.

10 yaşında Papillon LeFèvre sendromu tanısı konulmuş kadın hasta, panoramik radyograf (A), intraoral görünüm (B), palmar keratoz (C), 12 yıl sonraki intraoral görünüm (D)

Resim 1; 'Cagli NA, Hakki SS, Dursun R, Toy H, Gokalp A, Ryu OH, Hart PS, Hart TC. Clinical, genetic, and biochemical findings in two siblings with Papillon-Lefèvre Syndrome. J Periodontol. 2005 Dec;76(12):2322-9' isimli makalenin şeklinden modifiye edilerek hazırlanmıştır.[24]

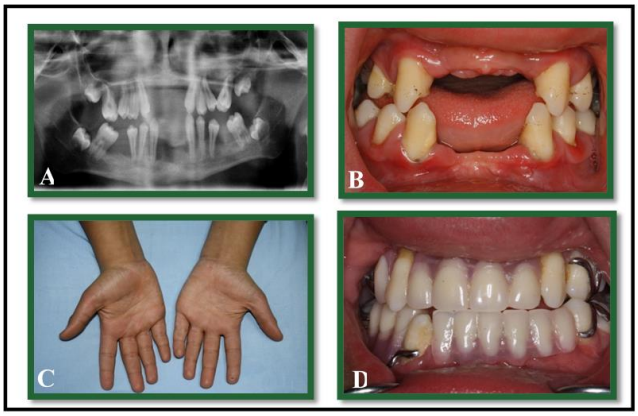

Resim 2.

15 yaşında Papillon LeFèvre sendromu tanısı konulmuş erkek hasta, panoramic radyograf (A), intraoral görünüm (B), palmar keratoz (C), 1 yıl sonraki intraoral görünüm (D)

PLS tanısının konmasından itibaren hastalar sıkı bir kontrol programına alınarak ve günümüze dek periodontoloji kliniğinde dentisyonun idamesi için takip edilmektedirler. Hastalara birçok kez tüm ağız detertraj ve kök yüzey düzleştirmesi gerçekleştirilmiş yine birçok kez bu tedaviler hastalığın şiddetlendiği dönemlerde (artmış enflamasyon; pü ve abse formasyonu gibi) antimikrobiyal terapiyle desteklenmeye (metranidazol (500mg 3x1) ve amoksisilin (500 mg 3x1, 5 gün)) çalışılmıştır. Ancak hastalık belirtileri bu hastalarda şiddetli olduğundan periodontal tedavilerle yıkım yavaşlatılsa da prognoz olumsuz olup çoklu diş kayıpları gerçekleşmiştir. Ülkemizde subantimikrobiyal doz doksisiklinin Sağlık Bakanlığı onayı bulunmadığından bu tip ilaçların uygulanması da mümkün olamamıştır. Aynı zamanda küçük yaştan itibaren ağrılı ve sallanan dişlere sahip olan hastalarda oral hijyeni sağlamada güçlükler yaşanmış, diş kayıplarıyla birlikte tedaviye devam etmede ve oral hijyeni sağlamada motivasyonu sağlamak daha da zorlaşmıştır.

Erken yaşta ve şiddetli periodontal yıkım sonucu, diş kayıplarıyla birlikte alveolar kemik rezorpsiyonları da şiddetli şekilde artmaktadır. Çok sayıda diş kaybı sonrası mevcut dişler de yeterli destek oluşturamadığından alveolar kretten alınan yumuşak doku desteği önem kazanmaktadır. Dentisyon tamamen dişsiz hale geldiğinde var olan kret desteği majör öneme sahip duruma gelmektedir.

Bu vaka raporunda belirtilen hastalarda; alt anterior bölge alveolar kemik seviyesini korumak amacıyla 43 ve 33 nolu dişler prepare edilerek diş eti altında bırakılmış bu şekilde 5 yıl boyunca dişler ağızda tutularak anterior bölge kemik seviyesi diğer bölgelere göre korunabilmiştir.

Ancak bu süreçte kullanılan protez; yumuşak astar malzemeleri ile bölgeye en az kuvvet gelecek şekilde hazırlansa da mevcut diğer dişlerin periodontal desteği ve iletilen kuvvetler periodontal yıkım nedeniyle devamlı değiştiğinden, hastanın protezi dişlerin mobilitesi nedeni ile yumuşak dokudan daha çok destek aldığından diş eti altında bırakılan dişlere kuvvet uygulamış ve dişler, üzerindeki yumuşak dokunun kaybı ile ağız ortamına açılmalarının ardından kaybedilmiştir.

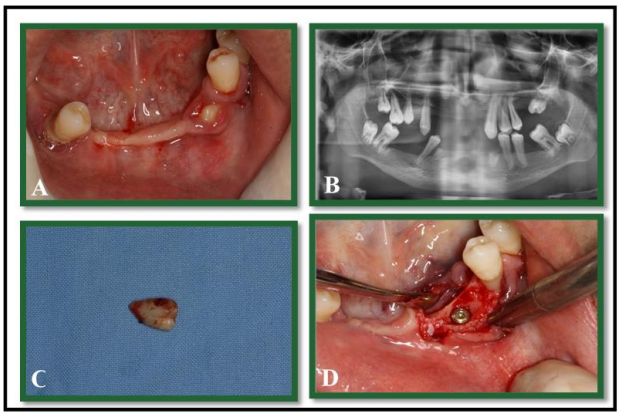

Resim 3.

Prepare edilip diş eti altında bırakılan köklerin implant yerleştirilmeden önceki ağız içi görünümü (A) ve panoramic radyografı (B), diş eti altına bırakılan köklerin çekimini takiben (C) implant yerleştirilmesi (D)

Diş çekimlerinin ardından aynı amaç ile bölgeye implant uygulanmış, implantlar, mikrobiyal dental plağa karşı nötrofil enzim defektinin sorumlu olduğu yetersiz kalan konak cevabı nedeni ile dişlerin etrafındaki kemiğin de kaybedilebileceği öngörülerek alveolar kemik yüksekliğinin korunması için diş etinin altında tutulmaya karar verilmiştir. İmplantlar, kontrol seanslarında klinik ve radyografik olarak kontrol edilmektedir. Herhangi bir yumuşak doku komplikasyonu gözlenmemiştir ve dişsiz sahalara kıyasla bu bölgelerin kemik seviyesi korunmuştur.

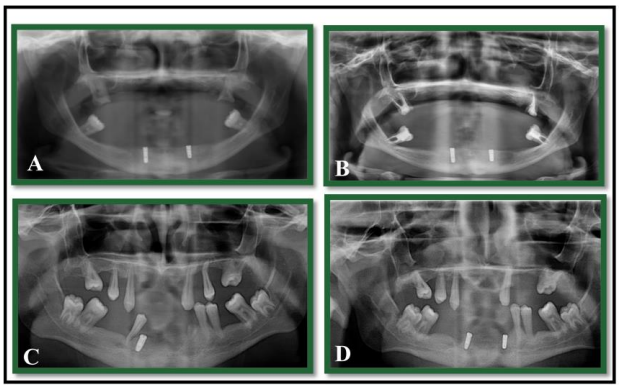

Resim 4.

İmplant yerleştirilmesini takiben (A) ve 2 yıl sonra alınan panoramic radyograflar (B). Alt sağ kanin bölgesine implant yerleştirilmesinin ardından alınan radyograf (C), 2 yıl sonra sol kanin bölgesine implant yerleştirilmesini takiben alınan radyograf (D)

TARTIŞMA

Papillon-Lefèvre sendromu palmar-plantar hiperkeratoz ve süt dişlerinin dökülmesinden sonra çocuklukta ortaya çıkan periodontitis ile karakterizedir. Papillon-Lefèvre sendromunun popülasyon prevalansı her 4 milyon kişide 1 vaka olarak bildirilmektedir; Her iki ebeveynin resesif taşıyıcılar olduğu düşünüldüğünde PLS'li birey dünyaya gelme şansı %25'dir.[25,26] Bizim olgularımızda akraba evliliği mevcuttur ve bu durum Şenel ve ark. çalışması ile benzerlik göstermektedir.[27]

PLS hastalarında tedavi yaklaşımını belirlemek oldukça zor olmaktadır. Bazı çalışmalar antimikrobiyal terapi ile düzenli detertraj ve kök yüzey düzleştirme işlemlerini en etkili yöntem olarak belirlerken bu olumlu etkinin ancak dişlerin çekimini erteleyerek, ağızda kalma sürelerini uzatmak şeklinde olduğunu belirtmektedirler.[28,29,30]

Tinanoff ve ark. PLS'li hastalarda tetrasiklin (bir ay boyunca 250 mg / 3x1) uygulanmasının başarısız olduğunu bildirmiştir.[31] Bununla beraber, Preus ve Gjermo, alevlenme periyotlarında aralıklarla 2-4 hafta aralıklarla ve çalışmanın son iki yılında sürekli aralıklarla tetrasiklin alan iki kardeşin dört buçuk yıllık takibinde periodontitis tedavisinin başarılı bir şekilde tedavi edildiğini bildirmiştir.[32] Glenwright ve Rock, sekiz yıl boyunca farklı zamanlarda penisilin, tetrasiklin ve metronidazol ile tedavi ettikleri bir vakayı başarısız olarak kabul etmişlerdir.[33] Bununla birlikte bazı çalışmalar tüm mikrobiyal yükü bir an önce azaltmak amacıyla dişlerin tamamının periodontal yıkım beklenmeden çekimini ve ardından protetik rehabilitasyon planlamasını daha etkili bir yöntem olarak bildirmektedir.[34]

Ancak; erken yaşta dişlerin çekimi ve ardından implant uygulaması için büyüme ve gelişimin tamamlanması beklendiğinde ileri seviyede alveolar kemik kaybı nedeniyle implant uygulamasını zorlaştıran bir anatomi ortaya çıkmaktadır. Çekimleri takiben implant uygulaması ise büyüme ve gelişime uyum sağlamayan implant-ankiloze kemik ilişkisi nedeniyle infraokluzyonda kalan implantlarla sonuçlanmaktadır.[35] Literatürde büyüme gelişim dönemine dek periodontal tedavi ile ağızda tutulan dişlerin çekimlerinin ardından implant uygulamasının başarı gösterdiğini bildiren çalışmalar mevcuttur.[27,36]

Bu çalışmada da büyüme gelişim dönemine dek cerrahi olmayan periodontal tedavi ile dentisyon bütünlüğü korumaya çalışılmış; çekimlerin ardından tutuculuk için önemli olan alt anterior bölgeye implantlar uygulanarak kemik seviyesi korunmaya çalışılmıştır. Sonuç olarak; kompleks bir etiyopatogeneze sahip bir hastalık olarak PLS tedavisinde; yaşa, hastalığın şiddetine, oral hijyen

motivasyonuna bağlı olarak değişik tedavi alternatifleri uygulanabilir. Ancak tüm yaklaşımların dentisyonun daimî olarak sağlanmasında yetersiz olduğu görülmektedir. Büyüme ve gelişim tamamlanana dek antimikrobiyal tedavi ile desteklenen cerrahi olmayan periodontal tedavi ve oral hijyen motivasyonu ile dişler ağızda tutulmaya çalışılıp, diş köklerinin ve bu köklerin çekimini takiben implant uygulamasının alveolar kemik seviyesini korumada güvenli bir tedavi yaklaşımı oluşturabileceği düşünülmektedir.

KAYNAKLAR

1. Sreeramulu B, Haragopal S, Shalini K, Sudha MD, Kiran G. The prosthodontic management of a young edentulous patient with the papillon lefevre syndrome-a rare case report. J Clin Diagn Res. 2012;6(10):1808–1811.
2. Wani AA, Devkar N, Patole MS, Shouche YS. Description of two new cathepsin C gene mutations in patients with Papillon-Lefèvre syndrome. J Periodontol. 2006;77:233–237.
3. Hattab FN, Rawashdeh MA, Yassin OM, al-Momani AS, al-Ubosi M. Papillon-Lefèvre syndrome: a review of the literature and report of 4 cases. J Periodontol. 1995;66:413–420.
4. Almuneef M, Al Khenaizan S, Al Ajaji S, Al Anazi A. Pyogenic liver abscess and Papillon-Lefèvre syndrome: not a rare association. Pediatrics. 2003;111:e85–e88.
5. Toomes C, James J, Wood AJ, et al. Loss-of-function mutations in the cathepsin C gene result in periodontal disease and palmoplantar keratosis. Nat Genet. 1999;23:421–424.
6. Ghaffer KA, Zahran FM, Fahmy HM, Brown RS. Papillon-Lefèvre syndrome: neutrophil function in 15 cases from 4 families in Egypt. Oral Surg Oral Med Oral Pathol Oral Radiol Endod. 1999;88:320–325.
7. Liu R, Cao C, Meng H, Tang Z. Leukocyte function in 2 cases of Papillon-Lefèvre syndrome. J Clin Periodontol. 2000;27:69–73.
8. Kleinfelder JW, Topoll HH, Preus HR, Müller RF, Lange DE, Böcker W. Microbiological and immunohistological findings in a patient with Papillon-Lefèvre syndrome. J Clin Periodontol. 1996;23:1032–1038.
9. Hewitt C, McCormick D, Linden G, Turk D, Stern I, Wallace I, et al. The role of cathepsin C in Papillon-Lefèvre syndrome, prepubertal periodontitis, and aggressive periodontitis. Human mutation. 2004;23(3):222-8.
10. Hattab FN. Papillon-Lefèvre syndrome: from then until now. 2019.
11. Lundgren T, Parhar RS, Renvert S, Tatakis DN. Impaired cytotoxicity in Papillon Lefèvre syndrome. J Dent Res. 2005;84:414–417.
12. de Haar SF, Hiemstra PS, van Steenbergen MT, Everts V, Beertsen W. Role of polymorphonuclear leukocyte derived serine proteinases in defense against Actinobacillus actinomycetemcomitans. Infect Immun. 2006;74:5284–5291.
13. Hart TC, Shapira L. Papillon-Lefèvre syndrome. Periodontology 2000. 1994;6(1):88-100.
14. Glenwright HD, Rock WP. Papillon-Lefevre syndrome: A discussion of aetiology and a case report. Br Dent J. 1990;168:27–29.

15. Hattab FN, Rawashdeh MA, Yassin OM, al-Momani AS, al-Ubosi MM.Papillon-Lefèvre syndrome: a review of the literature and report of 4 cases. J Periodontol 1995;66:413-20.
16. Pareek SS, Al-Aska AK. Papillon-Lefevre syndrome. A report of six cases in one family. Int J Dermatol. 1986;25:638–641.
17. Sreeramulu B, Shyam ND, Ajay P, Suman P. Papillon–Lefèvre syndrome: clinical presentation and management options. Clinical, cosmetic and investigational dentistry. 2015;7:75
18. Yacoub AA, Hattab FN. Oral and dermatologic findings in two siblings with Papillon-Lefevre syndrome: review of the literature. Qatar Med J 2008;17:63-7.
19. Sachdeva S, Kalra N, Kapoor P. Papillon-Lefèvre syndrome: report of a case and its management. J Clin Exp Dent 2012;4:e77-81.
20. Ullbro C, Crossner CG, Nederfors T, Alfadley A, Thestrup-Pedersen K. Dermatological and oral findings in a cohort of 47 patients with Papillon-Lefèvre syndrome. J Am Acad Dermatol 2003;48:345-51.
21. Shah J, Goel S. Papillon–Lefèvre syndrome: two case reports. Indian J Dent Res. 2007;18:210–213.
22. Lu HK, Lin CT, Kwan HW. Treatment of a patient with Papillon-Lefèvre syndrome. A case report. J Periodontol. 1987;58:789–793.
23. Dhanrajani PJ. Papillon-Lefevre syndrome: clinical presentation and a brief review. Oral Surg Oral Med Oral Pathol Oral Radiol Endod. 2009;108:e1–e7.
24. Cagli NA, Hakki SS, Dursun R, Toy H, Gokalp A, Ryu OH, Hart PS, Hart TC. Clinical, genetic, and biochemical findings in two siblings with Papillon-Lefèvre Syndrome. J Periodontol. 2005 Dec;76(12):2322-9.
25. Gorlin RJ: Of palms, soles, and gums. J Med Genet 37:82, 2000
26. Lundgren T, Renvert S: Periodontal treatment of patients with Papillon-Lefèvre syndrome: A 3-year follow-up. J Clin Periodontol 31:933, 2004
27. Senel FC, Altintas NY, Bagis B, Cankaya M, Pampu AA, Satıroglu I, et al. A 3-year follow-up of the rehabilitation of Papillon-Lefèvre syndrome by dental implants. Journal of Oral and Maxillofacial Surgery. 2012;70(1):163-7
28. Preus, Hans, and Per %J Journal of Clinical Periodontology Gjermo. 1987. 'Clinical management of prepubertal periodontitis in 2 siblings with Papillon-Lefèvre syndrome', 14: 156-60.28.
29. Preus, Hans R %J Journal of clinical periodontology. 1988. 'Treatment of rapidly destructive periodontitis in Papillon-Lefèvre syndrome: Laboratory and clinical observations', 15: 639-43
30. Sloan, P, JV Soames, JJ Murray, and WMM %J Journal of periodontology Jenkins. 1984. 'Histopathological and ultrastructural findings in a case of Papillon-Lefevre syndrome', 55: 482-85.
31. Tinanoff N, Tempro P, Maderazo EG. Dental treatment of Papillon-Lefèvre syndrome: 15-year follow-up. J Clin Periodontol 1995;22:609-12
32. Preus H, Gjermo P. Clinical management of prepubertal periodontitis in 2 siblings with Papillon-Lefévre syndrome. J Clin Periodontol 1987;14:156-60.
33. Glenwright HD, Rock WP. Papillon-Lefevre syndrome: a discussion of aetiology and a case report. Br Dent J 1990;168:27-9.
34. Nickles, Katrin, Beate Schacher, Petra Ratka-Krüger, Mischa Krebs, and Peter %J Journal of clinical periodontology Eickholz. 2013. 'Long-term results after treatment of periodontitis in patients with Papillon–Lefèvre syndrome: success and failure', 40: 789-98
35. Brugnolo E, Mazzocco C, Cordioll G, Majzoub Z. Clinical and radio¬graphic findings following placement of single-tooth implants in young patients – case reports. Int J Periodontics Restorative Dent. 1996;16: 421–433.
36. AlDosari, Abdullah Al Farraj %J Saudi Med J. 2013. 'Oral rehabilitation of a case of Papillon-Lefevre syndrome with dental implants', 34: 424-27.

Yazışma Adresi:

Emine Elif MUTAFCILAR
Selçuk Üniversitesi
Diş Hekimliği Fakültesi, Periodontoloji AD
Konya, Türkiye
Tel : +90 507 714 77 10
E-Posta: mutafcielif@gmail.com