# PİLOMATRİKS KARSİNOMA

Yaşar ÜNLÜ[1], Pınar KARABAĞLI[1], Hüseyin KILIÇ[1], Ceyhan UĞURLUOĞLU[2]

[1]S.B. Konya Eğitim ve Araştırma Hastanesi Patoloji Uzmanı
[2]S. B. Numune Hastanesi Patoloji Uzmanı, KONYA

**ÖZET**

***Amaç:*** *Pilomatriks karsinoma tanısı konulan bir olgunun, nadir görülmesi nedeniyle tartışılması amaçlandı.* ***Olgu Sunumu:*** *50 yaşında erkek hastada, sol ön kolunda yerleşim gösteren pilomatriks karsinoma olgusunu sunduk. Hasta hikayesinde lezyonun bir yıl önce geliştiği, ilk 6 aydan sonra boyutlarının hızla arttığı bildirildi. Pilomatriks karsinoma tanısı başlıca histopatolojik olarak verilir. Tümör, sıklıkla atipik mitozis gösteren, nükleolusları belirgin pleomorfik hücrelerden oluşmakta ve santralde keratotik materyal, gölge hücreleri, ve nekroz alanları ile karakterizeydi. Damar veya sinir infiltrasyonu görülmedi. Hasta 22 aydır lezyondan arınmış olarak izlenmektedir.* ***Sonuç:*** *Pilomatriks karsinoma düşük dereceli bir tümör olup, pilomatriksoma ve tiplerinden ayırımı yapılmalıdır. Klinisyenler ve patologların uzak metastaz potansiyeli yönünden, bu olgulara dikkatli yaklaşımı gerekmektedir.*

*Literatürü gözden geçirerek olgunun diğer deri tümörleri ile ayırıcı tanısını tartıştık.*

***Anahtar kelimeler:*** *Pilomatriks karsinoma, malign pilomatrisoma, pilomatrisoma, varyant*

*Selçuk Tıp Derg 2007; 23: 35-37*

**SUMMARY**

**Pilomatrix carcinoma**

***Aim:*** *It was aimed to discuss a rare case which was diagnossed as pilomatrix carcinoma.* ***Case Report:*** *We report the case of a 50-year- old man with a pilomatrix carcinoma in his left forearm. In his history the patient announced taht the lesion had developed one year ago, and its size had expanded rapidly after the first six- month period. Diagnosis of malignant pilomatricoma is essentially histopathological .The tumor was composed of pleomorphic basaloid cells with prominent nucleoli and frequent atypical mitoses accompanied by central areas with keratotic materials, shadow cells, and foci of necrosis. Vascular or perineural infiltration was not observed. The patient remained disease-free at the 22 months follow- up.* ***Conclusion:*** *Pilomatrix carcinoma is a neoplasm of low-grade malignancy that should be distinguished from the conventional pilomatrixoma and its variants. Clinicians and pathologists should be aware of the occurrence of pilomatrix carcinoma because of its potential for distant metastases. We reviewed the literature and comment on the histopathologic differences from other cutaneous tumors.*

***Key words:*** *Pilomatrix carcinoma, malignant pilomatricoma, pilomatricoma, variant*

Haberleşme Adresi : **Dr. Yaşar ÜNLÜ**
S.B. Konya Eğitim ve Araştırma Hastanesi Meram/KONYA
**e-posta: yasarunlu66@hotmail.com**
**Geliş Tarihi: 12.10.2006 Yayına Kabul Tarihi: 07.12.2006**

Pilomatriks karsinoma nadir görülen, deri yerleşimli bir deri eki tümörü olup, pilomatriksomanın malign varyantıdır. İlk defa 1980 yılında tanımlanmıştır (1- 3). Her yaş grubunda görülebilirse de, sıklıkla orta ve ileri yaşlardaki kişilerin hastalığıdır (3- 5). Cinsiyete göre görülme sıklığı araştırmalarda farklılıklar göstermektedir (3, 5, 6, 7). Genellikle asemptomatik, düzensiz sınırlı, dermal veya subkutan kitle şeklinde karşımıza çıkan olgular, en sık baş, boyun ve sırtta lokalize olurlar (3, 6). Çapları 0.6 cm- 10 cm (ortalama 3.5 cm) arasında değişebilmektedir (3, 5, 6). Pilomatriks karsinomalar histolojik olarak benign formlarına benzemekle birlikte, sınırlarının düzensizliği, arada atipik formları da içeren artmış mitotik aktivite ve geniş nekroz alanları ile karakterizedir (8, 9). Bu tümörler düşük gradeli olmakla birlikte, lokal agressiflik ve metastaz yapabilme potansiyeli gösterirler (1, 3, 5). Nadir görülmesi nedeniyle tespit ettiğimiz bir pilomatriks karsinoma olgusunun literatür eşliğinde sunulması amaçlandı.

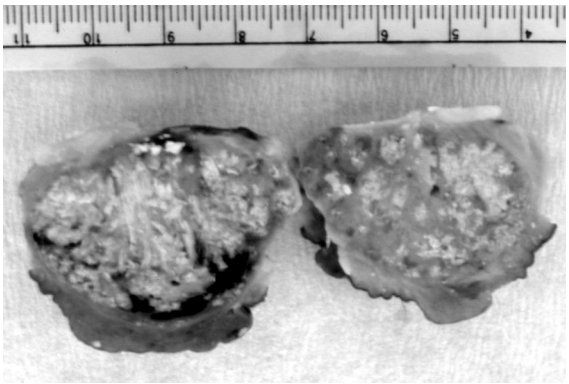

**Şekil 1:** Lezyonun makroskopik görünümü

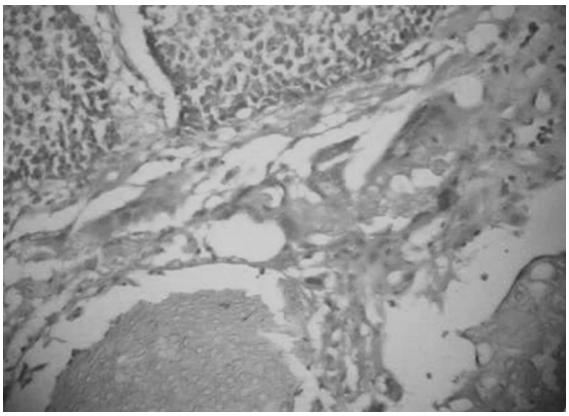

**Şekil 2:** Gölge hücreleri ile bazaloid görünümlü tümöral hücreler (HE x 80)

## OLGU

50 yaşında erkek hasta. Sol ön kol orta hat fleksör yüz cilt altında yaklaşık bir yıldır bulunan, ancak travma sonrası son altı aydır hızla büyüyen şikayeti ile başvurdu. Bir miktar çevre sağlam cilt altı dokusu ile birlikte eksize edilen kitle, makroskopik olarak, 3.5x3.5x3.2 cm ölçülerinde, intradermal yerleşimli, çevreye infiltratif özellikte, sarı gri renkli, frajil yapıda, nodüler gelişmeden oluşmaktaydı (Şekil 1). Histopatolojik incelemesinde epidermisle ilişkisi bulunmayan, dermadan başlayıp, subkutan dokulara doğru ilerleyen, infiltratif gelişme paternine sahip tümöral gelişme görüldü. Tümör, belirgin nükleolusları olan, atipik bazaloid görünümlü hücre toplulukları ara-

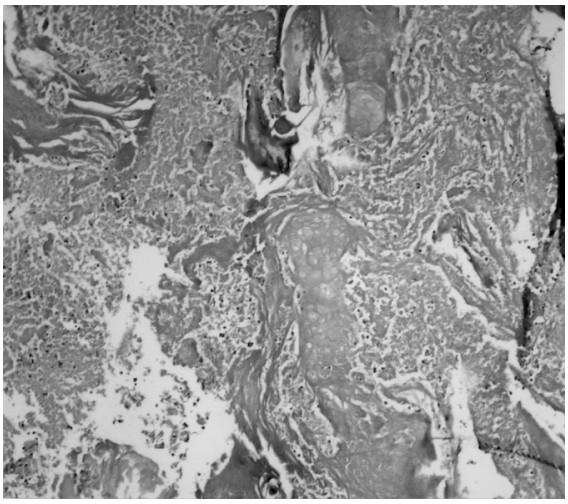

**Şekil 3:** Gölge hücreleri ve nekroz alanları (HE x 200)

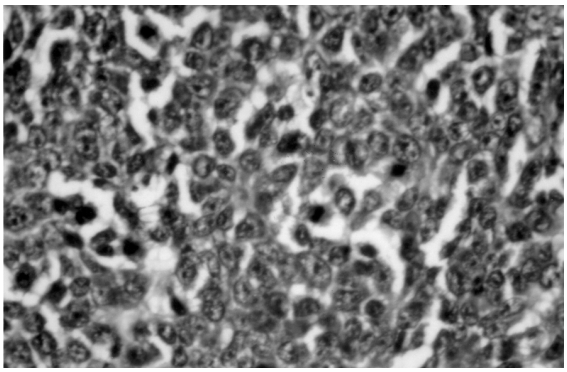

**Şekil 4:** Tümöral hücrelerde artmış mitoz (HE x 150)

sında, gölge hücreleri, keratotik materyal ve geniş nekroz alanlarından oluşmaktaydı (Şekil 2- 3). Tümöral hücrelerde mitoz ileri derecede artmış olup (35-40/ 10 büyük büyütme alanı), arada atipik mitoz gösteren hücreler de vardı (Şekil 4). Vasküler ve perinöral invazyon görülmedi. Bu histopatolojik bulgular ile olguya "Pilomatriks karsinoma" tanısı konuldu. Postoperatif 22. ay sonunda olguda lokal nüks ya da metastaz gözlenmedi.

## TARTIŞMA

Pilomatriks karsinomalar nadir görülen, düşük gradeli ancak, kemik, akciğer, karaciğer ve lenf nodlarına metastaz yapabilen tümörlerdir (4, 5, 8). Bu olguların pilomatriksomaların benign formlarından ve matrikal diferansiasyon gösteren bazal hücreli karsinomadan ayırt edilmeleri gerekir.

Konvansiyonel pilomatriksoma ve varyantlarından farklı olarak, sınırlarının infiltratif özellikte olması yanında, atipik formları da içeren artmış mitotik aktivitenin ve nekrozun varlığı önemli özellikleridir. Matrikal diferansiasyon gösteren bazal hücreli karsinomadan ise, epidermisle ilişkisinin bulunmaması, retraksiyonel ayrışmanın olmaması ve lobüllerin periferinde nükleer palizadlanmalar yapmaması ile ayrılır (3, 8-10). Bizim olgumuzda tümör sınırları düzensiz infiltratif özellikte olup, atipik formları da içeren ileri derecede artmış mitotik aktivite yanında belirgin nekroz alanları izlenmekteydi. Bazal hücreli karsinomada görülen özellikler ise mevcut değildi.

Pilomatriks karsinomalar, düşük gradeli olmasına rağmen, özellikle total olarak eksize edilmeyen olgularda nüksedebilmeleri ve metastaz potansiyeli taşımaları nedeniyle tedavisi için geniş cerrahi eksizyonu önerilmektedir (6- 8). Kısmen sağlam çevre dokusu ile birlikte geniş olarak eksize edilen bizim olgumuzda, postoperatif 22. ay sonunda lokal nüks ya da metastaz gözlenmemiştir.

## SONUÇ

Pilomatriksomalar sıklıkla karşılaşılan benign lezyonlardır. Bu olguların tekrarlama ve hatta metastaz riski taşıyan malign varyantının tanısının atlanmaması için histopatolojik ve klinik özelliklerinin dikkatle değerlendirilmesi gerekmektedir.

### KAYNAKLAR

1. Laponsri S, Mihm MC Jr. Pilomatrix carcinoma or calcifying epiteliocarcinoma of Malherbe. Cancer 1980; 45: 2368.
2. Petit T, Grossin M, Lefort E, Lamarche F, Henin D. Pilomatrix carcinoma: histologic and immunohistochemical features. Two studies. Ann Pathol. 2003 Feb; 23(1): 50- 4.
3. Hardisson D, Linares MD, Cuevas- Santos J, Contreras F. Pilomatrix carcinoma: a clinicopathologic study of six cases and review of the literature. Am J Dermatopathol. 2001 Oct; 23(5): 394- 401.
4. Bremnes RM, Kvamme JM, Stalsberg H, Jacobsen EA. Pilomatrix carcinoma with multiple metastases: report of a case and review of the literature. Eur J Cancer 1999 Mar; 35(3): 433- 7.
5. Li X, Jiang H, Li A. Clinicopathological study on 15 cases of pilomatrix carcinoma. Zhongua Bing Li Xue Za Zhi. 1997 Apr; 26(2): 100- 2.
6. Sau P, Lupton GP, Graham JH. Pilomatrix carcinoma. Cancer 1993 Apr 15; 71(8): 2491- 8.
7. Masahashi T, Takahashi S, Maie O. Pilomatrix carcinoma- report of the second case in Japan and review of the literature. Nippon Hifuka Gakkai Zasshi. 1990 Mar; 100(4): 533- 9.
8. De Galvez- Aranda MV, Herera Cebollos E, Sanchez- Sanchez P, Bosch- Garcia RJ, Matilla- Vicente A. Pilomatrix carcinoma with lymph node and pulmonary matestasis: report of a case arising on the knee. Am J Dermatopathol 2002 Apr; 24(2): 139- 43.
9. Green DE, Sanusi ID, Fowler MR. Pilomatrix carcinoma. J Am Acad Dermatol. 1987 Aug; 17(2): 264- 70.
10. Se Hoon Kim, Min- Geol Lee, Kwang Gil Lee. Basal cell carcinoma with matrical diferantiation. Yonsei Med J. 2003; 44(3): 523- 5.