Okmeydanı Tıp Dergisi 33(1):47-49, 2017
doi:10.5222/otd.2017.1063

Olgu

Dalakta Epidermoid Kist: 2 Olgu Sunumu

Özben Yalçın*, Özlem Ton*, Süleyman Özdemir*, Gültekin Hoş, Hakan Mustafa Köksal**, Fevziye Kabukçuoğlu***
**Şişli Hamidiye Etfal Eğitim ve Araştırma Hastanesi, Patoloji Laboratuarı*
***Şişli Hamidiye Etfal Eğitim ve Araştırma Hastanesi, Genel Cerrahi Kliniği*

ÖZ

Epitelyal (primer) splenik kistler genellikle çocuk ve gençlerde görülen dalağın ender kistlerindendir. Otuz yedi yaşındaki erkek hasta ve 25 yaşındaki kadın hasta, karın bölgesinde ağrı ve hassasiyet yakınmaları ile hastanemiz cerrahi polikliniğine başvurmuştu. Radyolojik bulguları dalak kisti ile uyumlu bulunan olgulara splenektomi uygulandı, patolojik inceleme ile epidermal kist olarak sonuçlandı. Makalede, ender olarak görülmesi nedeniyle, dalağın epitelyal kist iki olgu paylaşılmıştır.

Anahtar kelimeler: *dalak, epitelyal kist, histopatoloji*

ABSTRACT

Epidermoid Cyst of Spleen: 2 Cases

Splenic epithelial (primary) cyst which is mainly seen in children and young adults is a rare cystic disease of spleen. A 37 year-old man and a 25-year-old woman were admitted to the surgery outpatients of our hospital with complaints of abdominal pain and distension. The radiological findings of the cases were consistent with splenic cyst and they underwent splenectomy. Histopathological examination revealed epithelial cyst. Here we report two cases of primary splenic epithelial cyst which are rarely encountered entities.

Keywords: *epithelial cyst, histopathology, spleen*

GİRİŞ

Dalak kistlerin çoğunluğunu paraziter kistler oluşturmakla birlikte, oldukça seyrek görülürler [1]. Parazitik olmayan kistik oluşumlar; epitelyal ya da endotelyal tabaka ile döşeli olup olmasına göre primer (gerçek, epitelyal) ve sekonder kistler (psödokistler, non-epitelyal) olmak üzere ikiye ayrılır [2]. Çalışmamızda, laporoskopik cerrahi sonrası epitelyal kist tanısı almış iki olgu litaratür eşliğinde sunulmuştur.

Olgu 1:

Otuz yedi yaşındaki erkek hasta uzun süredir var olan karın ağrısı yakınması nedeni ile cerrahi polikliniğine başvurdu. Fizik muayenesinde sol üst kadranda palpasyonda hassasiyet ve splenomegali tespit edilen hastanın batın ultrasonografisinde dalakta 10x8 cm boyutlarda yoğun içerikli yer yer kalsifiye kistik lezyon görüldü. Hastaya laparoskopik splenektomi operasyonu uygulandı. Mikroskopik incelemede normal dalak parankimi içerisinde ondan düzgün sınırla ayrılmış ince fibröz cidarlı iç kısmı tek katlı kübik epitelyum ile döşeli kistik alanlar görüldü, kisti döşeyen epitel uygulanan immünohistokimyasal boyalar pansitokeratin ve CEA ile pozitif boyanırken kalretinin, BerEP4, HBME-1 ve Faktör 8 ile boyanma görülmediğinden epitelyal kist olarak raporlandı (Resim 1-2).

Olgu 2:

Yirmi beş yaşındaki kadın hasta uzun süredir var olan karın ağrısı yakınması ile genel cerrahi polikliniğine başvurdu. Abdominal USG ve batın BT'de dalak parankimi içinde 130x100 mm boyutları cidarında yer yer kalsifikasyonlar seçilen hipodens kistik lezyon saptandı. Kist hidatik ön tanısı ile splenektomi yapıldı. Makroskopik olarak 11x10x10 cm ölçülerinde sarı renkli sıvı içeren, iç yüzünde ince trabekülasyonlar ve sarı renkli alanlar içeren kistik oluşum görüldü. Hastaya laparoskopik splenektomi operasyonu uygulandı. Mikroskopik incelemede kalsifikasyon alanları içeren fibrotik cidar üzerinde çok katlı yassı epitelyum ile döşeli kistik lezyon görüldü. Çok katlı yassı epitelyum altında ve yer yer epitelin döküldüğü alan-

Alındığı Tarih: 17.03.2016
Kabul Tarihi: 25.07.2016
Yazışma adresi: Uzm. Dr. Özben Yalçın, Şişli Hamidiye Etfal Eğitim ve Araştırma Hastanesi Patoloji Laboratuarı Halaskargazi Cad. Etfal Sok. 34371-Şişli-İstanbul
e-posta: oyalcin75@gmail.com

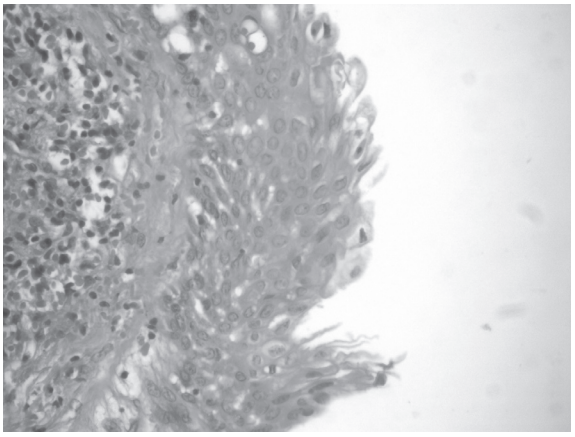

Resim 1. Olgu 1'in hemotoksilen & eozin görünümü (x10).

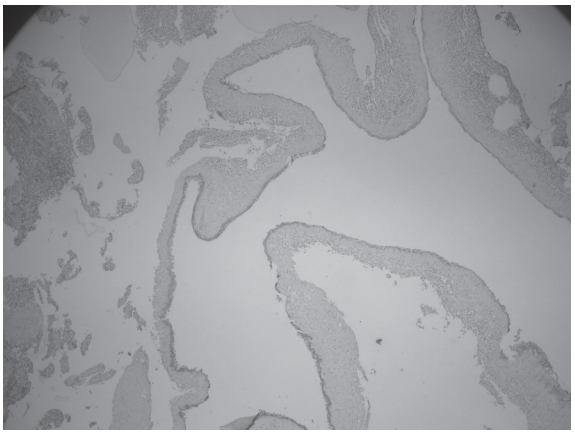

Resim 2. Olgu 1'e ait yüzeydeki çok katlı yassı epitelde CK ile pozitif boyanma (x10).

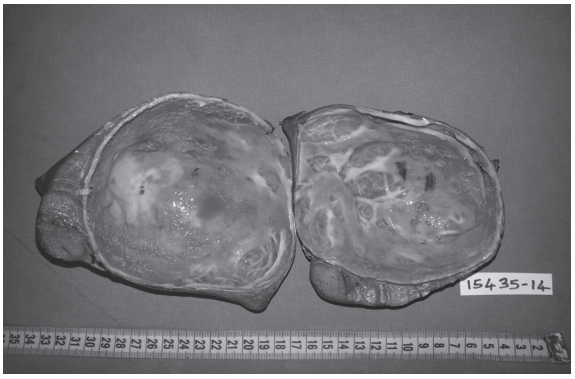

Resim 3. Olgu 2'nin makroskobik görünümü.

mezonefrik yapıların dâhil olması teorisidir. Shousha gelişimin 7. haftasında sol mezonefrik yapılara (gonad ve duktuslar) yakın olan dalakta ki uygun olmayan gelişim veya olası darbe nedeni ile bu yapıların dalağın içine entegre olması nedeniyle bunun epitelyal kistlere neden olabileceğini iddia etmektedir [4].

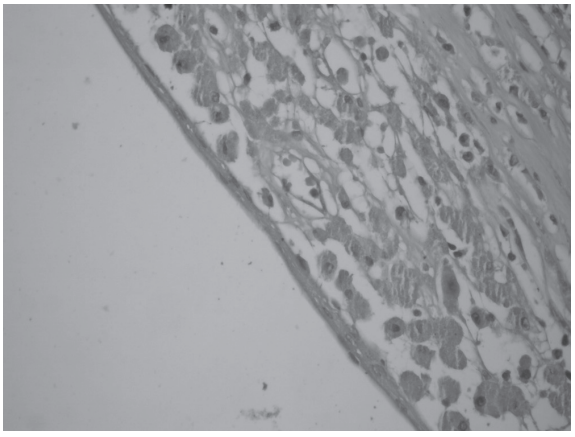

Resim 4. Olgu 2'nin Hemotoksilen&Eozin ile büyük büyütmede görünümü (x20).



Resim 5. Olgu 2'nin kist cidarını döşeyen epitelde CK ile pozitif boyanma (x20).

Epitelyal kistler büyük oranda çocuklar ve genç erişkinlerde görülmekte olup, kadınlarda görülme oranının daha sık olduğu bildirilmiştir [5].

Epitelyal kistler iyi huylu parazit ilişkisiz kistlerin %10'unu oluşturmakta olup, travma sonucu kist bütünlüğünün bozulması, hemoraji ve bunlara ikincil peritonit gibi komplikasyonlar gelişebilir [6]. Olgularımızda kliniğe başvurma yakınması ise karında uzun süredir var olan karın ağrısı ve dolgunluk hissidir.

Döşeyici epitelin yapısına göre kistler; epitelyal, musinöz ve mezotelyal kistler şeklinde ayrılabilir [7]. Epitelyal kistleri döşeyen epitel; immünohistokimyasal boyalar CEA ve pansitokeratin (+)'dir. Mezotelyal kistleri döşeyen epitel pan sitokeratin ve kalretinin (+)

iken, CEA (-)'tir. Bu boyanma paterninden dolayı bu kistlerin birbirinden ayrı kökenlerinin olduğunu bir kısım araştırmacılar savunmaktadır [8]. Olgularımızda da döşeyici epitel çok katlı yassı epitelden oluşmakta olup, immünohistokimyasal çalışma CEA (+), sitokeratin (+), kalretinin (-)'dir.

Dalak kistlerinin preoperatif tanında görüntüleme yöntemlerinden yararlanılmaktadır. Radyolojik tetkiklerden tomografi ve ultrason ile dalakta kistik oluşum tespit edilmesi olası iken, epitelyal kist ile parazitik kist ayırıcı tanısı yapılamayabilir [9]. Sonuç olarak, olgularımızın birinde ön tanıda kist hidatik düşünülmüştür. Dalak kistlerinde ayırıcı tanıya kist hidatik, konjenital kist, posttravmatik psödokist, infeksiyon, püyojenik dalak absesi, pankreatik psödokist, metastatik lezyonlar ve hemanjiom/lenfanjiom gibi kistik neoplazmlar alınmalıdır [10].

Çap olarak 4 cm'den daha iri veya klinik semptomları olan dalak kistlerinde tedavi cerrahidir [11]. Olgularımızda da splenektomi uygulandı ve takiplerinde sorun yaşanmadı.

Splenik epitelyal kistler ender görülmekle birlikte, dalaktaki kistik oluşumlarda ayırıcı tanıya alınıp histopatolojik çalışma yapılmalıdır.

KAYNAKLAR

1. Inokuma T, Minami S, Suga K, Kusano Y, Chiba K, Furukawa M. Spontaneously ruptured giant splenic cyst with elevated serum levels of CA 19-9, CA 125 and Carcinoembryonic Antigen. *Case Rep Gastroenterol* 2010;4:191-7. https://doi.org/10.1159/000315559
2. Hansen MB, Moller AC. Splenic cysts. *Surg Laparosc Endosc Percutan Tech* 2004;14:316-22. https://doi.org/10.1097/01.sle.0000148463.24028.0c
3. Touloukian RJ, Maharaj A, Ghoussoub R, Reyes M. Partial decapsulation of splenic epithelial systs: Studies on etiology and outcome. *J Pediatr Surg* 1997;32:272-4. https://doi.org/10.1016/S0022-3468(97)90193-7
4. Carpenter G, Cotter PW, Davidson JR. Epidermoid cyst of the spleen. *Aust N Z J Surg* 1986;56:365-8. https://doi.org/10.1111/j.1445-2197.1986.tb06165.x
5. Clarkson C, Pradhan GN. A large splenic epidermoid cyst in rural Labrador. *Can J Rural Med* 2007;12:239-40.
6. Maskey P, Rupakheti S, Regmi R, Adhikary S, Agrawal CC. Splenic epidermoid cyst. *Kathmandu Univ Med J (KUMJ)* 2007;5:250-2.
7. Clarkson C, Pradhan GN. A large splenic epidermoid cyst in rural Labrador. *Can J Rural Med* 2007;12:239-40.
8. Palmieri I, Natale E, Crafa F, Cavallaro A, Mingazzini PL. Epithelial splenic cysts. *Anticancer Research* 2005;25:515-21.
9. Robertson F, Leander P, Ekberg O. Radiology of the spleen. *Eur Radiol* 2001;11:80-95.[PubMed]
10. Ingle SB, Hinge Ingle CR, Patrike S. Epithelial cysts of the spleen: a minireview. *World J Gastroenterol* 2014;20(38):13899-903. https://doi.org/10.3748/wjg.v20.i38.13899
11. Szczepanik AB, Meissner AJ. Partial splenectomy in the management of nonparasitic splenic cysts. *World J Surg* 2009;33:852-6. [PubMed] [DOI] https://doi.org/10.1007/s00268-008-9868-2