Olgu Sunumu *Case Report*

Pamukkale Tıp Dergisi
Pamukkale Medical Journal

doi: 10.5505/ptd.2017.93824

Nöroendokrin diferansiasyon gösteren prostat adenokarsinomu

Prostate adenocarcinoma with neuroendocrine differentiation

Betül Demirciler Yavaş*, Esra Aslan**, Cemil Ay***, Kürşat Zengin***, Hasan İlyas Özardalı*

** Afyon Kocatepe Üniversitesi Tıp Fakültesi Patoloji Anabilim Dalı*

***Afyon Kocatepe Üniversitesi Tıp Fakültesi Histoloji ve Embriyoloji Anabilim Dalı*

****Afyon Kocatepe Üniversitesi Tıp Fakültesi Üroloji Anabilim Dalı*

Özet

Nöroendokrin diferansiasyon gösteren prostat tümörleri oldukça nadir görülür. Nöroendokrin komponent fazla oranda bulunduğunda, kanda PSA değerleri daha az oranda yükselir. Prostat asiner adenokarsinom alanlarından farklı olarak, nöroendokrin diferansiasyon gösteren tümör alanlarında androjen reseptörleri bulunmadığı için hormonal tedavi başarısı daha düşüktür. Lokal yayılım ve metastaz sık görülür. Mikroskopik incelemesinde nöroendokrin komponentin varlığının bildirilmesi, hastanın tedavisini yönlendirmede ve prognozunu tahmin etmede oldukça önemlidir.

Pam Tıp Derg 2018;11(2):157-160

Anahtar sözcükler: Nöroendokrin diferansiasyon, adenokarsinom, prostat

Abstract

Prostate tumors with neuroendocrine differentiation are very rare. The more neuroendocrine component, the less the increase in PSA level. Because no androgen receptors are detected in tumor areas with neuroendocrine differentiation, as opposed to prostate aciner carcinoma places, hormonal therapy efficacy is insufficient. Local invasion and metastasis are common. In microscopical evaluation, the presence and nature of neuroendocrine component of tumor is very important to guide treatment protocol and to predict prognosis.

Pam Med J 2018;11(2):157-160

Key words: Neuroendocrine differentiation, adenocarcinoma, prostate

Giriş

Prostat adenokarsinomu erkeklerde görülen en sık nonkutanöz malign tümördür. Akciğer tümörlerinden sonra erkeklerde kanserden ölümlerin ikincisini oluşturmaktadır [1]. Nöroendokrin diferansiasyonlu prostat adenokarsinomları ise nadir görülen ve daha agresif gidişli olabilen bir alt tiptir [2,3]. Lokal yayılımı veya metastaz yapması çok sık görülür [4]. Özellikle kemik metastazları yapar. Androjen reseptörü eksikliği sebebiyle tedaviye cevabı da azdır [5]. Prostat kanserini başlatan sebepler tam olarak bilinmemekle birlikte genetik ve beslenmeye ait faktörler, kronik inflamasyon, sigara-alkol kullanımı suçlanmaktadır [2].

Olgu sunumu

Altmış yedi yaşında erkek hasta yaklaşık 3 aydır idrar yaparken zorlanma, sık idrara çıkma, halsizlik şikayetleri ile polikliniğimize başvurdu. Yapılan incelemelerde; PSA 130,90 ng/ml, parmakla rektal muayenede, prostat 1.5+ büyüklüğünde, sert ve fikse olarak değerlendirildi. Transrektal ultrasonografide (TRUS) prostat, 43 ml olarak ölçülmüştür. TRUS eşliğinde 10 kadran iğne biyopsisi alındı. Patolojik inceleme sonucunda prostat iğne biyopsilerinden hazırlanan kesitlerde; kribriform yapılar oluşturan ve tek tek yayılım gösteren belirgin nükleollü, geniş sitoplazmalı hücrelerden oluşan, Gleason skoru 9 (4+5)

Betül Demirciler Yavaş
Yazışma Adresi:Afyon Kocatepe Üniversitesi Tıp Fakültesi Patoloji Anabilim Dalı, Afyon.
e-mail: betuldy@gmail.com

Gönderilme tarihi:18.07.2017 Kabul tarihi:11.11.2017

ile uyumlu yer yer ezilme artefaktı gösteren prostat asiner adenokarsinomu izlendi (Resim 1,2). Tümörde bazı alanlarda nöroendokrin diferansiasyonu düşündüren trabeküler yapılar izlendi. Tümörde nöroendokrin diferansiasyon gösteren alanlarda, immunohistokimyasal incelemede CD56 (+), kromogranin A (+), sinaptofizin (+) olarak tespit edildi (Resim 3,4). İmmunohistokimyasal inceleme sonucunda, tümör hücrelerinin yaklaşık %30'u nöroendokrin belirteçlerle pozitif boyanma gösterdi. Tümör, nöroendokrin diferansiasyon gösteren prostat adenokarsinomu olarak yorumlandı [6]. Hastanın hematürisinin de başlaması üzerine yapılan sistoskopide 3 adet ödemli papiller lezyon izlendi. Mesaneden transüretral rezeksiyon (TUR) ile biyopsi alındı. Biyopsi sonucu prostat adenokarsinomu infiltrasyonu olarak değerlendirildi. Alt abdominal manyetik rezonans (MR) incelemesinde sağ sakroiliak ekleme komşu sakral ve iliak kanat yüzeylerinde metastaz ile uyumlu, düzensiz, heterojen intensite değişiklikleri tespit edildi. Hastaya löprolid asetat, bikalutamid, zoledronik asit başlandı. 21 günde bir dosetaksel 75 mg/m² dozunda tedaviye eklendi. PSA düzeyleri 5,71 ng/ml'ye geriledi. Hasta tanı sonrası 21 aydır gözlemde olup, tedavisine maksimum androjen blokajı ile devam edilmektedir.

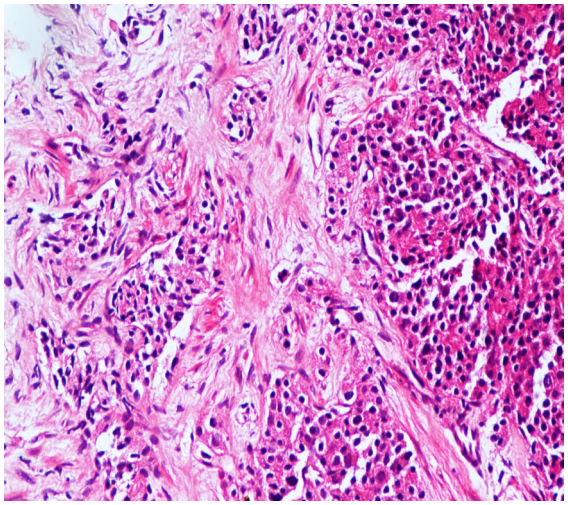

Resim 1. Gleason derecesi 4 ile uyumlu prostat asiner adenokarsinom alanları (x400 H-E)

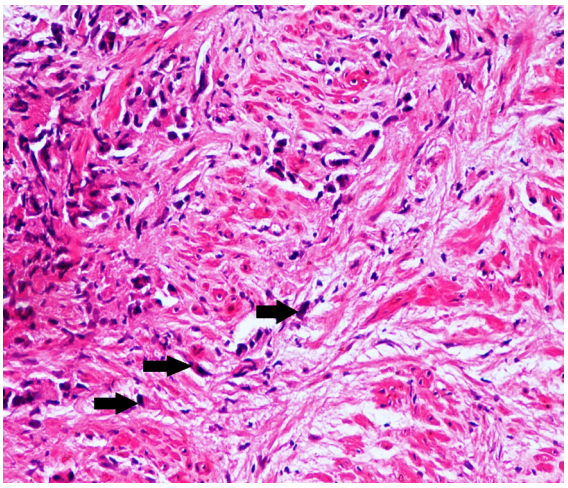

Resim 2. Gleason derecesi 5 ile uyumlu (oklar ile işaretli) prostat asiner adenokarsinom alanları (x200 H-E)

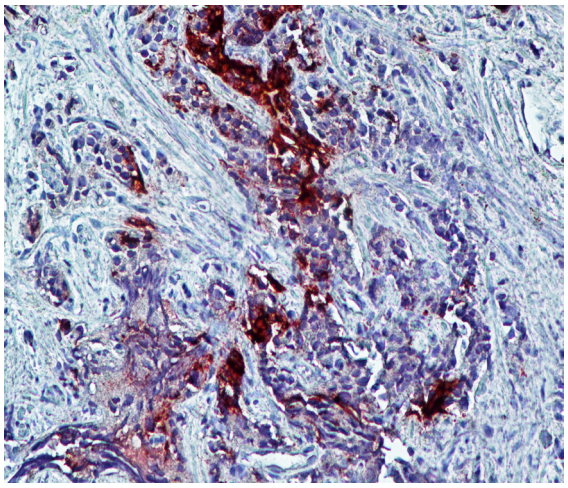

Resim 3. İmmunohistokimyasal olarak kromogranin A ile boyanmış nöroendokrin diferansiasyon alanları (x200 Kromogranin A)

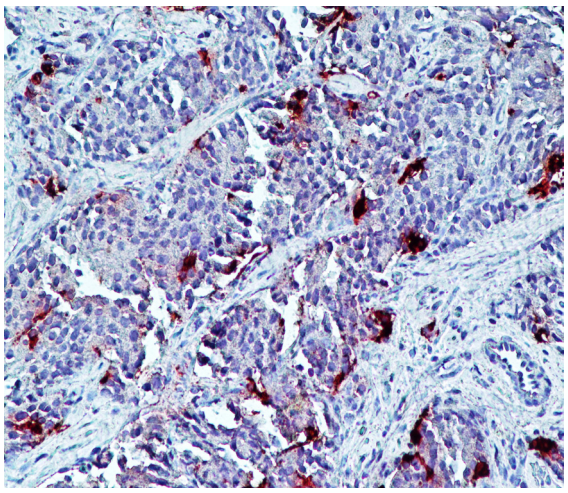

Resim 4. İmmunohistokimyasal olarak sinaptofizin ile boyanmış nöroendokrin diferansiasyon alanları (x200 Sinaptofizin)

Tartışma

Nöroendokrin hücreler normal prostatın tüm zonlarında bazal ve luminal hücreler arasında dağınık bir şekilde bulunurlar. Hematoksilen-Eozin (HE) ile boyanmış rutin kesitlerde seçilmesi oldukça zordur. Nöroendokrin belirteçler ile görülebilirler [7]. Nöroendokrin diferansiasyonlu tümör alanlarının multipotent prostatik progenitör hücrelerden veya prostat içindeki dağınık nöroendokrin hücrelerden geliştiği düşünülmektedir [7].

Nöroendokrin diferansiasyonlu prostat karsinomları oldukça nadir görülen ve daha agresif olabilen tümörlerdir. Pür nöroendokrin hücrelerden oluşabileceği gibi, ileri evrelerdeki prostat adenokarsinomları ile birlikte de görülebilirler [2,7]. WHO 2016 prostatik nöroendokrin tümörler sınıflamasına göre; nöroendokrin diferansiasyon gösteren adenokarsinom, "Paneth" hücre benzeri nöroendokrin diferansiasyon gösteren adenokarsinom, iyi diferansiye nöroendokrin tümör (karsinoid tümör), küçük hücreli nöroendokrin karsinom, büyük hücreli nöroendokrin karsinom olmak üzere 5 alt grupta incelenirler. Nöroendokrin diferansiasyon gösteren adenokarsinomlarda, nöroendokrin diferansiasyon gösteren hücreler, immunohistokimyasal incelemelerle ayırt edilebilirler. Prostat adenokarsinomlarının çoğunda değişen derecelerde nöroendokrin diferansiasyon gösterilmiştir. Genellikle ileri evre ve yüksek dereceli karsinomlarda nöroendokrin diferansiasyon gösteren hücre oranı daha fazladır [6]. Bizim olgumuz asiner adenokarsinom alanları yanında nöroendokrin diferansiasyon gösteren tümör alanlarından oluşmaktaydı ve olgu nöroendokrin diferansiasyon gösteren prostat adenokarsinomu olarak yorumlandı.

Bu tümörlerin prognozunun genel olarak kötü olduğu bildirilmektedir. Ancak yapılan çalışmaların çoğunda bu tümörlerde, tek başına nöroendokrin diferansiasyonun prognoz üzerine etkili olmadığı ve prognozlarının kötü olmasının; çoğunun ileri evre ve yüksek dereceye sahip olması nedeniyle olduğu belirtilmektedir [6,8]. En sık metastaz akciğer, mesane, karaciğer ve kemiğedir. Başlıca şikayet idrar yapma problemleridir. Metastazlara bağlı şikayetler de genelde en baştan beri vardır [4]. Olgumuz idrar yaparken zorlanma, sık idrara çıkma, halsizlik şikayetleri ile başvurmuştu. Kemik ve mesane metastazı da olgumuzda yapılan tetkiklerde tespit edildi. Nöroendokrin diferansiasyon gösteren hücre oranı yüksek olan hastalarda PSA değerleri prostatın asiner adenokarsinomlarındaki gibi fazla yükselmez [2]. Olgumuzda asiner adenokarsinom alanlarının daha yüksek oranda bulunması ve nöroendokrin diferansiasyon alanlarının fokal olmasına bağlı olarak, PSA değerlerinde beklenen miktarda artış izlenmiştir.

Olgulardan alınan biyopsilerde asiner adenokarsinom alanları PSA ile immunohistokimyasal olarak pozitifken, nöroendokrin diferansiasyon gösteren alanlar kromogranin A, sinaptofizin, NSE, CD56 gibi immunohistokimyasal belirteçler ile boyanır [4]. Olgumuzda da asiner adenokarsinom alanları PSA ile, nöroendokrin diferansiasyon gösteren alanlar kromogranin A, CD56 ve sinaptofizin ile boyandı.

Prostat asiner adenokarsinomlarından farklı olarak nöroendokrin diferansiasyon gösteren tümör hücrelerinde androjen reseptörleri eksiktir. Bu nedenle bu hastalarda daha agresif hormonal tedavi uygulanmalıdır [2,8]. Bir nöroendokrin peptid olan kromogranin A serum düzeyinin yüksek bulunması ile daha agresif bir tedaviye yönlenilebilir [8]. Kemoterapi ve radyoterapi tedavi amacıyla kullanılmaktadır. Kemoterapiye iyi yanıt verirler ancak yine de sağkalım oranları düşüktür [2]. Son yıllarda nöroendokrin diferansiasyon gösteren bu grup tümörlerle ilgili moleküler çalışmalar yapılmaktadır. Moleküler çalışmalar ilerleyen dönemlerde hastalığı önlemede veya ilerlemesini engellemede önemli olacaktır [7,9]. Olgumuza löprolid asetat, bikalutamid, zoledronik asit başlandı. 21 günde bir dosetaksel uygulandı. Hasta 21 aydır takip altındadır ve tedavisine maksimum androjen blokajı ile devam edilmektedir.

Sonuç olarak, prostat kanserlerinin değerlendirmesinde nöroendokrin komponent varlığına dikkat edilmelidir. Yine tedavisi de bu komponentin varlığı göz önüne alınarak yapılmalıdır. İlerleyen yıllarda moleküler yöntemlerin gelişmesiyle bu tümörlerde daha yüz güldürücü sonuçlar alınacağını düşünüyoruz.

Çıkar İlişkisi: Yazarlar çıkar ilişkisi olmadığını beyan eder.

Kaynaklar

1. Parimi V, Goyal R, Poropatich K, Yang XJ. Neuroendocrine differentiation of prostate cancer: a review. Am J Clin Exp Urol 2014;2:273-285.
2. Ergin G, Kaya D, Yalçın E, Deveci MS, Özgök İY. Küçük hücreli prostat kanseri: nadir görülen bir olgu sunumu. Bull Urooncol 2015;14:238-240.
3. Karada S, Kalfazade N, Aras B, Gürbüz N. Nadir görülen bir prostat tümörü: prostat küçük hücreli nöroendokrin karsinom. Med J Bakırköy 2009;5:170-172.
4. Hoof P, Nguyen GT, Paulson S, Syed A, Mora A. Neuroendocrine carcinoma of the prostate gland. Proc (Bayl Univ Med Cent) 2016;29:68-69.
5. Aparicio A, Tzelepi V. Neuroendocrine (small-cell) carcinomas: why they teach us essential lessons about prostate cancer. Oncology (Williston Park) 2014;28:831-838.
6. Priemer DS, Montironi R, Wang L, Williamson SR, Lopez-Beltran A, Cheng L. Neuroendocrine tumors of the prostate: emerging insights from molecular data and updates to the 2016 world health organization classification. Endocr Pathol 2016;27:123-135.
7. Li Q, Zhang CS, Zhang Y. Molecular aspects of prostate cancer with neuroendocrine differentiation. Chin J Cancer Res 2016;28:122-129.
8. Sagnak L, Topaloğlu H, Ozok U, Ersoy H. Prognostic significance of neuroendocrine differentiation in prostate adenocarcinoma. Clin Genitourin Cancer 2011;9:73-80.
9. Labrecque MP, Takhar MK, Nason R, et al. The retinoblastoma protein regulates hypoxia-inducible genetic programs, tumor cell invasiveness and neuroendocrine differentiation in prostate cancer cells. Oncotarget 2016;7: 24284.