Medeniyet Medical Journal 32(2):133-136, 2017
doi:10.5222/MMJ.2017.133

ISSN 2149-2042
e-ISSN 2149-4606

Case Report / Vaka Sunumu

Otorhinolaryngology / Kulak Burun Boğaz

Extranodal natural killer/T-cell lymphoma nasal type accompanied by atrophic rhinitis

Atrofik rinitin eşlik ettiği ekstranodal doğal katil/T-hücreli lenfoma nazal tip

Serhat YASLIKAYA[1], İlhan TOPALOĞLU[2], Gülçin HARMAN KAMALI[3]

ABSTRACT

Extranodal natural killer/T-cell lymphoma nasal type is extremely rare among non-Hodgkin lymphomas. Extranodal natural killer T cell lymphoma nasal type mostly arises in nasal cavity, paranasal sinuses, nasopharynx and midline structures of the face. When midline structures of the face are involved, patients generally present with complaints such as nasal congestion, epistaxis, foul-smelling nasal discharge, headache, and swelling in face. Malignancies can cause dysfunction of nasal respiratory epithelium and predispose to reproduction of pathogenic microorganisms such as Klebsiella Ozaenae. Atrophic rhinitis or ozena is a disease characterized by mucosal atrophy and destruction in underlying bone tissue. In nasal cultures commonly Klebsiella Ozaenae are grown. Extranodal natural/killer T-cell lymphoma nasal type and ozena can cause similar complaints in patients. For this reason the presence of malignancy should be definitively excluded. Therefore in cases which nasal biopsy results are negative in terms of malignancy, repetition of biopsy is important. In this article, we present a rare case which that was diagnosed as extranodal natural killer/T-cell lymphoma nasal type that was masked by Klebsiella Ozaenae infection.

Key words: *Lymphoma, nasal, radiotherapy, atrophic*

ÖZ

Non-Hodgkin lenfomalar arasında ekstranodal doğal katil/T-hücreli lenfoma nazal tip çok nadir görülür. Ekstranodal doğal katil/T-hücreli lenfoma nazal tip çoğunlukla nazal kavite, paranazal sinüsler, nazofarenks ve yüzün orta hat yapılarında ortaya çıkar. Yüzün orta hat yapıları tutulduğunda hastalar genellikle burun tıkanıklığı, burun kanaması, kötü kokulu burun akıntısı, baş ağrısı ve yüzde şişlik yakınmalarıyla başvururlar. Maligniteler nazal solunum epitelinin fonksiyonlarında bozukluk meydana getirerek, Klebsiyella Ozaenae gibi patojen mikroorganizmaların çoğalmasına yatkınlık oluşturabilirler. Atrofik rinit veya Ozena mukozal atrofi ve altta yatan kemik dokuda destrüksiyonla giden bir hastalıktır. Nazal kültürlerde Klebsiyella Ozaenae yaygın olarak üretilir. Ozena ve ekstranodal doğal katil/T-hücreli lenfoma nazal tip hastalarda benzer yakınmalara neden olabilmektedir. Bu nedenle malignite varlığının kesin ekarte edilmesi gerekir. Bu nedenle nazal biyopsi sonucu malignite açısından negatif olan vakalarda biyopsi yinelemesi önemlidir. Bu çalışmada, Klebsiyella Ozaenae enfeksiyonu tarafından gizlenen ve ekstranodal doğal katil/T-hücreli lenfoma nazal tip tanısı alan vaka sunulmuştur.

Anahtar kelimeler: *Lenfoma, nazal, radyoterapi, atrofik*

GİRİŞ

Baş boyun bölgesi maligniteleri içerisinde lenfomalar ikinci sıklıkta görülürler. Bu bölgenin lenfomalarından da en sık rastlanan Non-Hodgkin lenfomalar (NHL)'dır. NHL'ler arasında ekstranodal doğal katil-T hücreli lenfoma (EDKTHL) nazal tip çok çok nadirdir ve Ebstein-Barr virüsü (EBV) ile yakın ilişkisi vardır[1,2]. Epidemiyolojik olarak Asya, Orta ve Güney Amerika'da sık görülmektedir[3]. Erkeklerde daha sık olmak üzere, ortalama 45-50 yaşları arasında görülür. Çoğunlukta nazal kavite, paranazal sinüsler, nazofarenks ve yüzün orta hat yapıları tutulur. Seyrek olarak deri, gastrointestinal sistem, akciğerler, testis, kadın genital sistemi, böbrek, orbita ve spinal kord tutulumu da olabilir[4,5]. Yüzün orta hat yapıları tutulduğunda hastalar genelde burun tıkanıklığı, burun kanaması, kötü kokulu burun akıntısı ve baş ağrısı gibi yakınmalarla

Received: 16.08.2016
Accepted: 11.09.2016
[1]İstanbul Kanuni Sultan Suleyman Education and Research Hospital Department of Otorhinolaryngology, İstanbul, Turkey
[2]İstanbul Yeditepe University Faculty of Medicine Department of Otorhinolaryngology, İstanbul, Turkey
[3]İstanbul Okmeydanı Education and Research Hospital Department of Pathology, İstanbul, Turkey
Yazışma adresi: Serhat Yaslıkaya, Kanuni Sultan Süleyman Eğitim ve Araştırma Hastanesi KBB Kliniği Turgut Özal Caddesi No:1, Küçükçekmece, İstanbul, Turkey
e-mail: dr.yaslikaya@gmail.com

başvururlar. Ayrıca yüzde ve damakta şişlik, proptozis, görme bozuklukları ve kraniyal sinir patolojileri de görülebilir[6].

Ozena veya atrofik rinit, nazal mukozada atrofi ve alttaki kemik dokuda destrüksiyonla giden bir hastalıktır. Hastalar genellikle kötü kokulu burun akıntısı, koku alma bozuklukları ve burun tıkanıklığı yakınmaları ile doktora başvururlar. Muayenede nazal kavitede yaygın kabuklanma ve nekrotik dokulara rastlanır. Predispozan faktörler arasında nazal mukozada yaygın tahribata neden olan geçirilmiş cerrahiler, beslenme bozuklukları, hormon dengesizlikleri, immün sistem bozuklukları, maligniteler ve genetik yatkınlık sayılabilir. Yapılan nazal kültürlerde Klebsiella Ozaenae, Pseudomonas Aeruginosa, Proteus Mirabilis, Escherichia Coli, Corynebacterium Diphtheriae gibi çeşitli patojenler üretilmiştir[7,8].

Bu makalede, nadir görülen Ozena nedeniyle tedavi edilen ve takiplerde EDKTHL nazal tip tanısı alan ve Ozena'nın asıl tanıyı sakladığını düşündüğümüz olgu sunulmuştur.

OLGU SUNUMU

Otuz altı yaşında erkek hasta kliniğimize bir aydır devam eden burun tıkanıklığı, kötü kokulu burun akıntısı, baş ağrısı ve halsizlik yakınmaları ile başvurdu. Hastanın endoskopik muayenesinde sağ nazal kavitenin tümünde nekrotik alanlar ve pürülan akıntı tespit edildi (Figür 1). Sol nazal kavitede yaygın ödem mevcuttu. Hastanın paranazal sinüs tomografisinde tüm sinüslerde mukozal kalınlaşmalar ve enflamatuvar değişiklikler izlendi, bununla birlikte yer kaplayan bir lezyon tespit edilmedi. Lokal anestezi altında (LAA) hastanın sağ nazal kavitesinin çeşitli yerlerinden ve nazofarenksinden biyopsi yapıldı ve kültür alındı. Biyopsi sonucu aktif kronik iltihap ve granülasyon dokusu olarak rapor edildi. Bakteri kültüründe Klebsiella Ozaenae üredi. Bu bulgularla hastaya Ozena teşhisi konularak medikal tedaviye başlandı. Antibiyogram sonucuna göre üç haftalık intravenöz Ceftriaxon (1,5 g/gün), iki haftalık Gentamicin (3 mg/kg/gün) ve Ringer Laktat solüsyonu ile yapılan lavaj tedavilerine iyi yanıt alınması sonucunda, hasta nazal lavaj tedavisi ile taburcu edildi. Yaklaşık bir ay sonra hasta burun tıkanıklığı yakınmasının yinelemesi nedeniyle yeniden başvurdu. Hastanın endoskopik muayenesinde sağ alt konka ve nazal septum arasında sineşi ve konkalarda dejeneratif değişiklikler görüldü ancak nekrotik alanlara rastlanmadı. Malignite olma olasılığını göz arda etmemek için LAA nazal sineşi açıldı ve alt konkadan ve nazal septumdan biyopsi alındı. Histopatoloji sonucu CD2, CD56, CD30, sitoplazmik CD3 pozitif EDKTHL nazal tip olarak rapor edildi (Figür 2). Bu so-

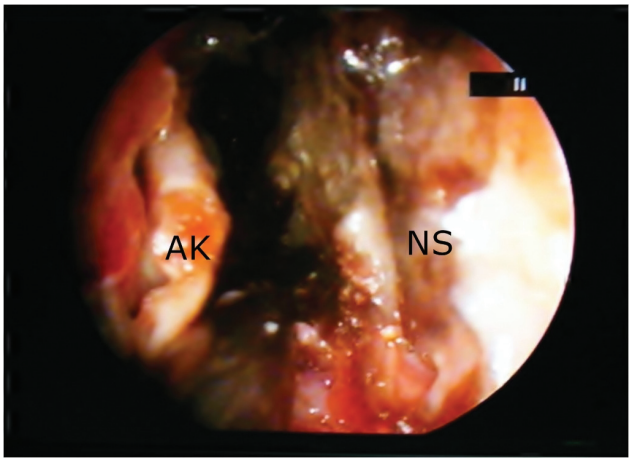

Figür 1. Sağ nazal kavitenin 0° rijit optik ile endoskopik görüntülemesinde nekrotik dokular ve pürülan akıntı izleniyor. AK: Alt Konka, NS: Nazal Septum.

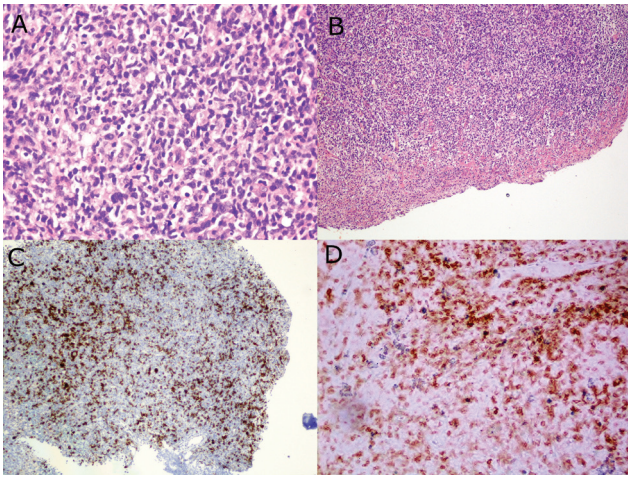

Figür 2. A: Tümör hücrelerinin hiperkromatik irregüler çekirdekleri ve dar sitoplazmaları ile artmış mitotik aktivitesi (H&E ×200) B: Epitelin yerini almış ülser alanları içeren yaygın infiltratif tümör hücreleri (H&E ×100) C: Tümör hücrelerinin CD3 immünohistokimyasal boyanması (×200) D: Tümör hücrelerinin CD56 immünohistokimyasal boyanması (×200).

nuç ile hasta diğer sistemlerin değerlendirilmesi ve tedavi planlaması için Medikal Onkoloji ve Radyasyon Onkolojisi bölümlerine yönlendirildi. Hastanın onkolojik değerlendirmesinde herhangi bir sistemik tutulum tespit edilmedi ve Ann Arbor evreleme sistemine göre hasta evre IE olarak evrelendirildi. Sonrasında burun bölgesine radyoterapi ve sistemik kemoterapi uygulanan ve tedavi sonrası kür sağlanan hastanın kontrolleri devam etmektedir.

TARTIŞMA

Nazal kaviteyi döşeyen solunum yolu epiteli, mukosiliyer aktivitesi ile nazal fonksiyonların korunmasında önemli rol oynar. Malignite gibi epitel aktivitesinde bozukluk oluşturabilecek herhangi bir patoloji, fırsatçı mikroorganizmaların çoğalması için yatkınlık oluşturacaktır. Bu patojenler arasında Klebsielle Ozaenea da sayılabilir. Ozena tanısının konulmasında anamnez ve endoskopik muayene oldukça önemlidir. Kötü kokulu burun akıntısı, burun tıkanıklığı ve koku alma bozukluğu yakınmaları ile başvuran hastalarda Ozena'dan şüphelenilmelidir. Görüntüleme yöntemleri, alınan kültür ve biyopsiler tanıyı destekler[9].

Daha önceki dönemlerde yüzün ve burnun destrüktif lezyonları için Stewart granülomu, letal orta hat granülomu, anjiyosentrik lenfoma, pseudolenfoma, malign orta hat granülomu, polimorfik retikülozis, lenfomatoid granülomatozis gibi çeşitli tanımlamalar yapılmıştır. İmmünohistolojik yöntemlerin ve moleküler biyolojinin gelişmesi daha doğru tanımlamaların yapılmasını sağlamıştır. Dünya Sağlık Örgütü bu lezyonları EDKTHL nazal tip olarak sınıflandırmıştır[10]. EDKTHL nazal tipin EBV ile ilişkili olabileceği düşünülmektedir. Doku örneklerinin çoğunda EBV genomu bulunmuştur[1,2]. Hastamızdan alınan biyopsilerin immünohistokimyasal incelemelerinde EBV genomu tespit edilmedi. Bu tip lenfomada sıklıkla yüzün orta hat yapıları tutulur ve komşu dokulara yayılım görülebilir. Boyun ve aksiler bölgede lenf nodu tutulumu olabilir[11]. Kesin tanı biyopsi ile konulur. Histolojik olarak bu malignite nekroz içeren anjiosentrik ve anjiodestrüktif bir davranış sergilediğinden alınan biyopsiler negatif sonuç verebilir. Bu nedenle biyopsi yilemesi ve daha derin biyopsi alınması gerekebilir. Bizim vakamızda da aldığımız ilk biyopsi sonucu malignite açısından negatif bulundu. Biyopsi sonucunun negatif olması malignitenin doğası nedeniyle olabileceği gibi, Klebsiella enfeksiyonu da nekroz yapıcı etkisi nedeniyle yanlış negatifliğe neden olmuş olabilir. Lenfoma tanımızın Ozena tedavi edildikten sonra konabilmesi de düşüncemizi desteklemektedir.

Bu tip lenfomanın destrüksiyonla giden neoplaziler ve benign hastalıklardan morfolojik ayırımı güçtür. Ayırıcı tanıda lenfomatoid granülomatozis, blastik veya monomorfik doğal katil hücreli lenfoma/lösemi, CD56 (+) periferal T hücreli lenfoma, enteropati ilişkili T hücreli lenfomalar da düşünülmelidir. İmmünofenotip CD2, CD56, sitoplazmik CD3 pozitifliği ve yüzey CD3, CD30 negatifliği tanıda önemlidir[12]. Bizim vakamızda da CD2, CD56, sitoplazmik CD3 pozitifliği mevcuttu ve ayrıca EDKTHL da nadir görülen atipik CD30 pozitifliği de vardı[13].

Lenfomanın bu tipinin tedavisinde radyoterapi ve kemoterapi kullanılmaktadır. EDKTHL nazal tip radyoterapiye duyarlıdır. Erken evre olgularda radyoterapi yeterli olabilmektedir[14]. Sistemik yayılımı olan daha ileri evre hastalarda öncelikle tedavide kemoterapi kullanılmakla birlikte, çoğunlukla sağ kalım kısadır[15]. Nüks görülen hastalarda agresif tedavilere rağmen, başarı oranları çok düşüktür.

Hastamıza tüm bu bulgular ile mukosiliyer aktivitede bozulmaya neden olarak atrofik rinit oluşumuna zemin hazırladığını düşündüğümüz, atrofik rinitin de altta yatan maligniteyi gizlediğini düşündüğümüz, EDKTHL nazal tip tanısı konuldu. Hastamızda mevcut olan iki patoloji de oldukça nadir görülmektedir ve literatürde daha önce bildirilmiş böyle bir çalışma bulunmamaktadır.

Kulak-burun-boğaz hekimlerinin hastalığın tanısının konulmasında rolü önemlidir. Yüzün orta hat yapılarını tutan destrüktif lezyonlarla başvuran hastalarda EDKTHL nazal tipten kuşkulanmalı ve kesinlikle biyopsi yapılmalıdır. Olgumuzda olduğu gibi nazal kavitede nekroza neden olup, ancak destrüksiyon gelişmemiş

vakalarda da Klebsiella Ozaenae gibi fırsatçı enfeksiyonlar gelişebileceği akılda tutulmalı ve alınan biyopsi sonucu malignite açısından negatif olsa dahi klinik olarak malignite kuşkusunun devam ettiği olgularda biyopsi tekrarı yapılmalıdır. Lokalize düşük evreli olguların erken tanı ve tedavisi sağ kalım oranlarını arttıracaktır.

KAYNAKLAR

1. Ohtsuka R, Abe Y, Sada E et al. Adult patient with Ebstein - Barr virus assosiated lymphoproliferative disorder: Chronic active EBV infection or de novo extranodal natural killer / T - cell lymphoma, nasal type?. *Inter Med* 2009;48:471-4. https://doi.org/10.2169/internalmedicine.48.1346
2. Nagato T, Kobayashi H, Kishebe K et al. Expression of interleukin-9 nasal natural killer/T - cell lymphoma cell lines and patients. *Clin Cancer Res* 2005;11:8250-7. https://doi.org/10.1158/1078-0432.CCR-05-1426
3. Greer JP, Kinney MC, Loughran TP. T cell and NK cell lymphoproliferative disorders. *Hematology Am Soc Hematol Educ Program* 2001:259-81. https://doi.org/10.1182/asheducation-2001.1.259
4. Yang C, Ma J, Yang X et al. natural killer/T-cell nasal type lymphoma unusual primary spinal tumor. *Spine* 2008;33:929-32. https://doi.org/10.1097/BRS.0b013e318186b2db
5. Suziki R, Takeuchi K, Ohshima K et al. Extranodal NK/T-cell lymphoma: Diagnosis and treatment cues. *Hematol Oncol* 2008;26:66-72. https://doi.org/10.1002/hon.847
6. Chen SC, Miller NR, Lane A et al. Third cranial nerve palsy caused by intracranial extension of a sino-orbital natural killer T-cell lymphoma. *J Neuro-ophtalmol* 2008;28:31-5. https://doi.org/10.1097/WNO.0b013e3181674228
7. Dudley J P. Atrophic rhinitis: Antibiotic treatment. *Am J Otolarygol* 1987;8:387-90. https://doi.org/10.1016/S0196-0709(87)80025-X
8. Bist SS, Bisht M, Purohit JP. Primary atrophic rhinitis: A clinical profile, microbiological and radiological study. *ISRN Otolaryngol* 2012;19:1-6. https://doi.org/10.5402/2012/404075
9. Ferguson JL, Mc Caffey TV, Kern EB et al. Effect of Klebsiella ozaenae on ciliary activity invitro: Implications in the pathogenesis of atrophic rhinitis. *Otolaryngol Head Neck Surg* 1990;102:207-11.
10. Campo E, Swerdlow SH, Harris NL et al. The 2008 WHO classification of lymphoid neoplasms and beyond: Evolving concepts and practical applications. *Blood* 2011;117:5019-32. https://doi.org/10.1182/blood-2011-01-293050
11. Abbondanzo SL, Wenig BM. Non-Hodgkin's lymphoma of the sinonasal tract: A clinicopathologic and immunophenotypic study of 120 cases. *Cancer* 1995;75:1281-91. https://doi.org/10.1002/1097-0142(19950315)75:6<1281::AID-CNCR2820750610>3.0.CO;2-I
12. Ohshima K, Liu Q, Koga T et al. Classification of cell lineage and anatomical site and prognosis of extranodal T-cell lymphoma - natural killer cell cytotoxic T lymphocyte and non-NK/CTL types. *Virchows Arch* 2002;440:425-35. https://doi.org/10.1007/s00428-001-0545-1
13. Ferenczi K, Summers P, Aubert P et al. Case of CD30+ natural killer/T-cell lymphoma. *Am J Dermatopathol* 2008;30:567-71. https://doi.org/10.1097/DAD.0b013e318184bc3f
14. Li YX, Yao B, Jin J et al. Radiotherapy As primary treatment for stage IE and IIE nasal natural killer/T-cell lymphoma. *J Clin Oncol* 2006;24:181-9. https://doi.org/10.1200/JCO.2005.03.2573
15. Li CC, Tien HF, Tang JL et al. Treatment outcome and pattern of failure in 77 patients with sinonasal natural killer/T-cell or T-cell lymphoma. *Cancer* 2004;100:366-75. https://doi.org/10.1002/cncr.11908