*Tepecik Eğit. ve Araşt. Hast. Dergisi 2017; 27(3):246-250*
doi:10.5222/terh.2017.246

***Olgu Sunumu***

# Kliniğimizde görülen on sekiz yaş altındaki iki transizyonel hücreli mesane kanseri olgusu

# Transitional cell bladder carcinoma seen in our clinic in two patients younger than eighteen years

**Batuhan ERGANİ[1], Mustafa KARABIÇAK[1], Anna Carina ERGANİ[2], Ülkü KÜÇÜK[3], Gökhan KOÇ[1], Zafer KOZACIOĞLU[1], Yusuf Özlem İLBEY[1]**

[1]*Sağlık Bilimleri Üniversitesi Tepecik Eğitim ve Araştırma Hastanesi, Üroloji Kliniği, İzmir*
[2]*Celal Bayar Üniversitesi Tıp Fakültesi, Çocuk Sağlığı ve Hastalıkları Ana Bilim Dalı, Manisa*
[3]*Sağlık Bilimleri Üniversitesi Tepecik Eğitim ve Araştırma Hastanesi, Patoloji Kliniği, İzmir*

**ÖZ**

Transizyonel hücreli mesane kanserleri 40 yaş altında ender olarak görülen ve ileri yaş hastalığı olarak bilinen kanserlerdir. Hastaların çoğu ağrısız makroskopik hematüri ile başvururlar ancak asemptomatik olup, insidental olarak da tanı alabilirler. Kliniğimizde son 6 ay içinde mesane kanseri tanısı konan 18 yaşın altındaki 2 olgumuzdan ilki on yedi yaşında kadın hasta olup, son bir hafta içinde başlayan idrarda kanama yakınması mevcuttu. Olgunun tam idrar tetkikinde bol eritrosit mevcuttu ve üriner ultrasonografisinde (USG); mesane posterior sağında yaklaşık 26x13 mm boyutunda vasküler solid lezyon izlenmekteydi. Hastaya transüretral rezeksiyon-mesane tümörü (TUR-MT) yapıldı ve histopatolojik inceleme sonucu düşük dereceli noninvaziv papiller ürotelyal karsinom geldi. Hastaya haftada bir olmak üzere 8 hafta süre ile intrakaviter epirubisin tedavisi verildi. İntrakaviter epirubisin tedavisi sonrası yapılan ilk kontrol sistoskopisinde yeni tümör saptanmadı ve belli aralıklarla yapılacak olan kontrol sistoskopileri ile takip altına alındı. Diğer olgumuz on altı yaşında kadın hasta olup, son bir aydır olan ve aralıklı devam eden idrarda yanma ve kanama yakınması nedeni ile hastanemiz çocuk cerrahi kliniğine başvurmuş. Hastaya yapılan üriner USG'de; mesane posterior sağ parasagittal yerleşimli 6,5x13 mm boyutlu akustik gölge vermeyen düzgün sınırlı hipoekoik lezyon izlenmesi üzerine basket polipektomi yapılmış. Alınan materyalin histopatolojik inceleme sonucu düşük dereceli noninvazif papiller ürotelyal karsinom gelmesi üzerine hasta tarafımıza refere edildi. Kontrol amaçlı çekilen üriner USG'de; mesane sağ posterior lateralde 8 mm çaplı polipoid görünüm izlenmekteydi. Hastaya TUR-MT yapıldı ve histopatolojik inceleme sonucu düşük dereceli noninvaziv papiller ürotelyal karsinom geldi. Bu sonuçla hasta düşük risk mesane kanseri kabul edilerek belli aralıklarla yapılacak olan kontrol sistoskopileri ile takip altına alınmasına karar verildi. Çalışmamızda, on sekiz yaşın altında tanı konan iki mesane kanseri olgusu güncel literatür eşliğinde incelendi.

**Anahtar kelimeler:** Mesane, on sekiz yaş, transizyonel hücreli karsinom

**ABSTRACT**

Transitional cell carcinoma of the bladder is rarely seen under 40 years of age,and they are known as diseases of advanced age .Most patients present with painless macroscopic hematuria. However they may be asymptomatic, and diagnosed incidentally.In our clinic two cases have been diagnosed with bladder cancer within the last 6 months. The first one was a 17-year-old female patient who complained of bloody urination that started within the last week.The patient had abundant red blood cells as detected during her urinalysis. On her urinary ultrasonograms (US); a 26x13 mm vascular solid lesion localized on the right side of the posterior wall of the bladder.Transurethral resection of bladder tumor (TUR-BT) was performed, and histopathologic examination revealed low grade noninvasive papillary urothelial carcinoma (PUC). Intracavitary epirubicin treatment was given to the patient once weekly for 8 weeks. No new tumor was detected during the first control cystoscopy performed after intracavitary epirubicin treatment and she was followed up with control cystoscopies to be performed at regular intervals. Our other case was a 16-year-old female patient who was admitted to our pediatric surgery clinic with complaints of intermittent burning and bleeding during urination within the last one month. Urinary US demonstrated a well defined 6.5x13 mm sized hypoechoic lesion without acoustic shadowing localized on posterior right parasagittal part of the bladder wall, so basket polypectomy was performed. Histopathologic examination of the specimen obtained, revealed low grade noninvasive PUC; then patient was referred to us. On control US a 8 mm- polypoid mass was observed on the right posterior part of the bladder wall. TUR-BT was performed, and histopathologic examination revealed low grade noninvasive PUC. With this result, the patient was considered to have a low-risk bladder cancer and she was decided to be followed up with control cystoscopies to be performed at regular intervals. In our study two cases of bladder cancer diagnosed under 18 years of age were reviewed in the light of the current literature.

**Keywords:** Bladder, eighteen years of age, transitional cell carcinoma

**Alındığı tarih:** 11.12.2016
**Kabul tarihi:** 07.03.2017

**Yazışma adresi:** Ass. Batuhan Ergani, Sağlık Bilimleri Üniversitesi Tepecik Eğitim ve Araştırma Hastanesi, Üroloji Kliniği, İzmir - Türkiye
**e-mail:** batuhan-133@hotmail.com

## GİRİŞ

Transizyonel hücreli mesane kanserleri, ağrısız makroskopik hematüri ile karakterize ileri yaş hastalığı olarak bilinirken, genç hastalarda, özellikle yaşamın ilk 4 on yılı göz önüne alındığında oldukça ender olarak karşılaşılır [1,2] ve genellikle ilk başvuru anında yüzeyel ve düşük dereceli olarak belirlenirler [3,4]. Genç populasyonda asemptomatik mesane tümörünün prevalansı bilinmezken, Amerika Birleşik Devletleri'nde 20-29 yaş grubunda semptomatik mesane tümörü prevelansı yılda 100.000 kişide 1 olduğu belirtilmektedir [4]. Buna rağmen, genç yaşta mesane tümörü görülme sıklığının bildirilenden yüksek olduğunu ileri süren araştırmacılar da vardır [3,5]. Kliniğimizde son 6 ayda mesane kanseri tanısı konan 18 yaşın altındaki 2 olgumuz güncel litaratür incelenerek tartışıldı.

## OLGU SUNUMU 1

On yedi yaşında lise öğrencisi kadın hasta, başvurusundan yaklaşık 1 hafta önce başlayan ve devam eden idrarda kanama yakınması nedeni ile Tepecik Eğitim ve Araştırma Hastanesi Üroloji Kliniğine başvurdu. Öyküsünde 1 paket/yıl sigara kullanımı mevcuttu. Herhangi bir kimyasal maruziyeti yoktu. Fizik muayenesinde suprapubik hassasiyet dışında özellik yoktu. Hastanın yapılan laboratuvar tetkiklerinden tam kan sayımında hafif anemisi ve tam idrar tetkikinde bol eritrosit mevcuttu. Kan biyokimyası ve koagülasyon parametreleri normaldi ve idrar kültüründe üreme yoktu. Üriner ultrasonografide (USG), mesane posterior sağında yaklaşık 26x13 mm boyutunda vasküler solid lezyon izlenmektedir, mesane tm? Sistoskopi önerilir. Kontrastsız bilgisayarlı tomografide (BT), yine aynı lokalizasyonda büyüklüğü yaklaşık 1,5 cm olan yumuşak doku dansitesinde kitle mevcuttu (Resim 1). Hasta ve birinci derece yakınına yapılacak işlem ile ilgili bilgi verildi ve onam formuna karşılıklı imzalar alınarak genel anestezi altında operasyona alındı. Yapılan tanısal sistoskopide; sağ yan duvar-taban kesişim yerinde yaklaşık 3 cm'lik yüzeyel görünümlü papiller ve sol yan duvarda 2 adet mm'lik yüzeyel papiller tümörler görüldü. Transüretral rezeksiyon-mesane tümörü (TUR-MT) ile büyük tümör usulüne uygun olarak rezeke edildi. Küçük tümörler ise rezeke edilemeyecek kadar küçük olmasından dolayı koterize edildi. Hasta postoperatif 1. günde mesane foley sondası çekilerek taburcu edildi. Hastaya uygulanan TUR-MT sırasında alınan materyalin histopatolojik incelemesinde düşük dereceli papiller ürotelyal karsinom tanısı kondu ve lamina propria invazyonu saptanmadı (Ta LG, TCC). Tümör boyutunun 3 cm ve multipl olması nedeni ile hasta orta risk mesane kanseri kabul edilerek postoperatif 1. ayda başlanacak şekilde intrakaviter epirubisin tedavisi haftada bir olmak üzere 8 hafta süre ile verildi. Hastaya evreleme amaçlı çekilen BT ürografide, üriner sistemde dolum defekti ve batın içinde yumuşak doku metastazı saptanmadı. Hastanın intrakaviter epirubisin tedavisi sonrası yapılan ilk kontrol sistoskopisinde mesane içerisinde

**Resim 1. BT'de mesane içerisinde okla gösterilen alanda yumuşak doku dansitesinde kitle görünümü.**

tümör saptanmadı ve alınan idrar sitolojisi bening karakterde ürotelyal epitel hücreleri olarak raporlandı. Hastamız belli aralıklarla yapılacak olan kontrol sistoskopileri ile takip altına alındı.

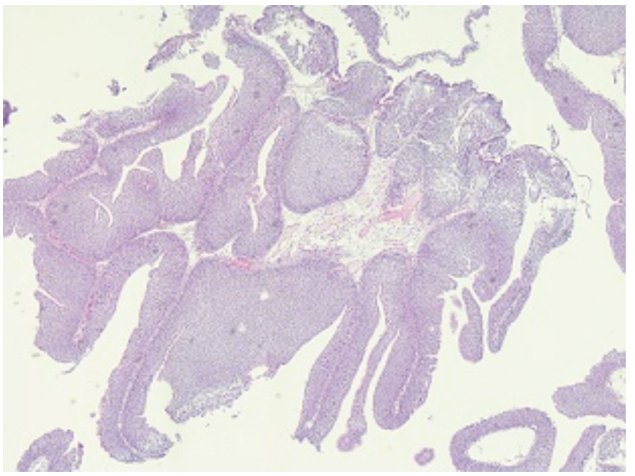

**Resim 2. Hafif nükleer büyüme ve sıralanma artışı yapmış ürotelial epitel hücreleri ile döşeli, ince fibrovaskuler korlara sahip, papiller yapılar içeren tümör (HEx40).**

## OLGU SUNUMU 2

On altı yaşında lise öğrencisi kadın hasta, ilk başvurusundan 1 ay önce başlayan ve aralıklı devam eden idrarda yanma ve kanama yakınması nedeni ile Tepecik Eğitim ve Araştırma Hastanesi Çocuk Cerrahisi Kliniğine başvurmuş. Öyküsünde sigara kullanmadığı ve herhangi bir kimyasal maruziyetinin olmadığı öğrenildi. Üriner USG'de, sağ böbrekte minimal pelvikaliektazi, mesane posterior sağ parasagittal yerleşimli 6,5x13 mm boyutlu akustik gölge vermeyen düzgün sınırlı hipoekoik lezyon izlenmiştir (polip?, nonkalsifiye taş?). Intravenöz pyelografide (İVP) mesane içerisinde dolum defekti (Resim 2) saptanması üzerine hastaya çocuk cerrahi kliniğinde basket polipektomi yapılmış. Olgu alınan materyalin histopatolojik sonucu ile postoperatif 1. ayında tarafımıza refere edildi. Uygulanan işlem sırasında alınan materyalin histopatolojik inceleme sonucu düşük dereceli papiller ürotelyal karsinom, lamina propria invazyonu saptanmadı (Ta LG, TCC) şeklindeydi. Kontrol amaçlı çekilen üriner USG'de, mesane sağ posterior lateralde 8 mm çaplı polipoid görünüm izlenmektedir. Bunun üzerine hasta ve birinci derece yakınına yapılacak işlem ile ilgili bilgi verildi ve onam formuna karşılıklı imzalar alındı. Hastanın yapılan laboratuvar tetkiklerinden tam kan sayımında hafif anemisi mevcuttu. Kan biyokimyası ve koagülasyon parametreleri normaldi ve idrar kültüründe

????

**Resim 3. İVP'de mesane içerisinde okla gösterilen alanda dolum defekti.**

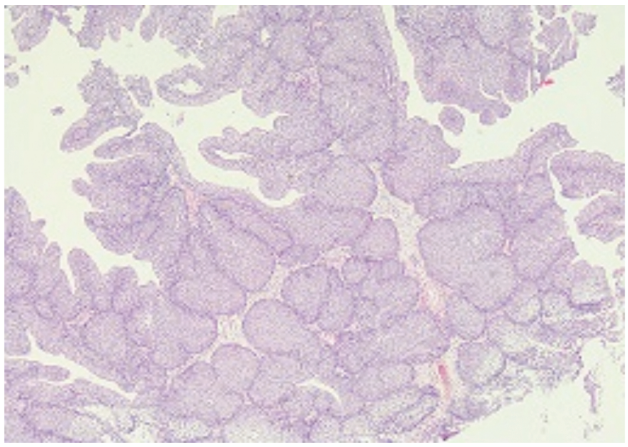

**Resim 4. Kompleks papiller büyüme paterni ve mukoza içinde doğru inverted büyüme paterni gösteren tümör (HEx40).**

üreme yoktu. Hasta genel anestezi altında operasyona alındı. Yapılan tanısal sistoskopide, mesane tabanında saat yedi hizasında mesane boynuna yakın, saplı 1 cm'lik papiller tümör görüldü. TUR-MT ile tümör usulüne uygun olarak rezeke edildi. Hasta postoperatif 1. günde mesane foley sondası çekilerek taburcu edildi. Hastaya uygulanan TUR-MT sırasında alınan materyalin histopatolojik incelemesi düşük dereceli papiller ürotelyal karsinom, lamina propria invazyonu saptanmadı (Ta LG, TCC) şeklindeydi. Hastaya evreleme amaçlı çekilen BT ürografide, üriner sistemde dolum defekti ve batın içinde yumuşak doku metastazı saptanmadı. Bu sonuçla hasta düşük risk mesane kanseri kabul edilerek belli aralıklarla yapılacak olan kontrol sistoskopileri ile takip altına alınmasına karar verildi.

## TARTIŞMA

Genellikle transizyonel hücreli mesane kanserleri daha çok ileri yaşlarda ortaya çıkar. Mesanenin transizyonel hücreli kanserleri en sık ağrısız, pıhtılı hematüri ile bulgu verir ve olguların %1'inden azı 40 yaş altında ortaya çıkar [1,5]. Bununla birlikte, insidansı hem erkeklerde hem de kadınlarda yaşla birlikte artar. Yetmiş yaş ve üzerinde mesane kanseri insidansı 55-69 yaş arasındakilere göre 2-3 kat, 30-54 yaşları arasındakilere göre 15-20 kat fazladır [6]. Literatürde, 40 yaş altındaki transizyonel hücreli mesane tümör serilerinin yayımlandığını görmekteyiz [7]. Bu serilerin birinde, 26 olgudan 8'i 30 yaşının altında ve en genci 20 yaşındadır. Bir diğerinde yaş ortalaması 25,1 olan 10 olgudan en genci 11 yaşındadır [8]. Yirmi yaş ve altında görülen transizyonel hücreli mesane tümörü ise son derece seyrektir [5,9]. Bildirilen 30 yaş altı olgulardan en genci ve yalnızca biri 19 yaşındadır [10]. Bu arada transizyonel hücreli mesane tümörü olup, Ikeda ve ark. [11] tarafından 18 yaşında bir kadın, Laurenti ve ark. [12] tarafından 13 yaşında bir erkek çocuk olgusunu yayımlamışlardır [7]. Olgularımızdan biri 16, diğeri ise 17 yaşında olup, literatürde çok ender görülen genç mesane kanserli olgulardır.

Mesane kanserli hastalar genellikle makroskobik hematüri ile başvurmakta ya da mikroskobik hematüri araştırması sonucunda tanı alırlar. Makroskobik hematüri dışında diğer eşlik eden yakınmalar disüri, pollaküri, pelvik ağrı, yan ağrısı gibi semptomlar olup, olgularımızın her ikisinde de makroskopik hematüri ve birinde eşlik eden disüri yakınması mevcuttu.

Etiyolojik faktörler açısından erken yaşlarda görülen mesane tümörlerinin farklılık göstermediği bilinmektedir [13]. Aşırı sigara, çay, kahve tüketiminde, siklofosfamid ve benzidin analoglarına maruz kalanlarda, 30 yaş altında transizyonel hücreli mesane karsinomu bildirilmiştir [4,13,14]. Olgularımızdan birinde sigara kullanım öyküsü mevcut olup, her ikisinin de kimyasal karsinojenlere maruz kalmadığı bilinmektedir.

Genç yaş mesane tümörlerinin düşük derece, düşük evreli ve prognozun iyi olduğuna dair yaygın bir kanı vardır [3,5,7]. Öte yandan bazı yayınlar genç ve yaşlı hastalarda mesane kanseri gelişimi ve seyrinin birbirine benzer olduğunu bildirmektedir. Yossepowitch ve Dalbagni genç ve yaşlı transizyonel hücreli kanser hastalarını karşılaştırmışlar ve her iki grubun benzer klinik davranış gösterdiğini ileri sürmüşlerdir [15]. Ayrıca genç hastalarda invaziv ve sık rekürrens gösteren değişici epitel hücreli mesane kanserlerinin rapor edildiğini de unutmamak gerekir [10,16]. Sunduğumuz iki olgumuz da yüzeyel ve düşük dereceli olup, takipleri devam etmekte ve prognozlarının literatür ile uyumu tarafımızca da merak edilmektedir.

Sanayileşmiş ülkelerde dikkat çekici olarak, erkek/kadın oranı 2,1-3,1 olup, genç hastalarda düşük saptanmıştır [17,18]. Yaşlı hastalarda bu oran 7,8 olarak bildirilmiştir [19]. Genç hastalarda erkek/kadın oranındaki bu azalma, her iki cinsin karsinojenik ajanlara (sigara, çevresel ve mesleki ajanlar) eşit olarak maruz kalması ile açıklanabilir. Literatürden farklı olarak bizim her iki olgumuz da kadın hastadır.

Yaş göz ardı edildiğinde Ta tümörlerde %26-49 oranında birden fazla odakta tümör saptanma oranı bildirilmiştir [20]. Kırk yaş altı transizyonel hücreli

mesane kanserlerinin incelendiği bir çalışmada, 30 yaş altı grupta %92,9 oranında Ta tümör ve %14,3 oranında birden fazla odakta tümör saptanmıştır [21]. İki olgumuzda da, tümör patolojileri Ta olup, olgularımızın birinde tümör birden fazla odaktaydı.

Yüzeyel mesane tümörlerinde günümüzde en sık kullanılan tedavi yöntemleri TUR-MT ve sonrası intrakaviter ajanlar veya salvaj tedavilerdir [22]. Her iki olgumuza da TUR-MT yapılmış ve sonrasına bir olgumuzda intrakaviter tedaviden yararlanılmıştır.

## SONUÇ

Genç hastalarda görülen transizyonel hücreli mesane kanseri ender olarak karşılaşılan bir tümör olmakla birlikte, genellikle yüzeyel olarak karşımıza çıkar. Olgularımızın eşliğinde özellikle enfeksiyon olmaksızın makroskopik hematüri ile başvuran olgularda yaşa bakmaksızın mesane tümörü akla getirilmeli ve ayrıcı tanıda kesinlikle yer alması gerekmektedir.

## KAYNAKLAR


1. Johnson DE and Hillis S. Carcinoma of the bladder in patients less than 40 years old. *J Urol* 1978;120:172. https://doi.org/10.1016/S0022-5347(17)57090-1
2. Wan J and Grossman HB. Bladder carcinoma in patients age 40 years or younger. *Cancer* 1989;64:178. https://doi.org/10.1002/1097-0142(19890701)64:1<178::AID-CNCR2820640130>3.0.CO;2-B
3. Jemal A, Siegel R, Ward E, Hao Y, Xu J, Thun MJ. Cancer statistics, 2009. *CA Cancer J Clin* 2009;59(4):225-49. https://doi.org/10.3322/caac.20006
4. Ward E, Halperin W, Thun M, Grossman HB, Fink B, Koss L, et al. Bladder tumors in two young males occupationally exposed to MBO - CA. *Am J Ind Med* 1988;14(3):267-72. https://doi.org/10.1002/ajim.4700140304
5. Aboutaieb R, Dakir M, Sarrf I, el Moussaoui A, Bennani S, el Mrini M, et al. Blad der tumors in young patients. *Prog Urol* 1998;8(1):43-6.
6. Fleshner NE, Herr HW, Stewart AK, et al. The National Cancer Data Base report on bladder carcinoma. The American College of Surgeons Commission on Cancer and the American Cancer Society. *Cancer* 1996;7:1505-13. https://doi.org/10.1002/(SICI)1097-0142(19961001)78:7<1505::AID-CNCR19>3.0.CO;2-3
7. Ozbey I, Aksoy Y, Biçgi O, Polat O, Okyar G. Transitional cell carcinoma of the bladder in patients under 40 years of age. *Int Urol Nephrol* 1999;31(5):655-9. https://doi.org/10.1023/A:1007160522033
8. Sen H, Bayrak O, Duzgun I, Erturhan MS, Seckiner I, Erbagci A, Yagci F. Urinary bladder cancer prognosis in the young patients under the age of thirty five. *Eur Urol Suppl* 2014;13(7):e1460. https://doi.org/10.1016/S1569-9056(14)61661-4
9. Messing EM. Urothelial tumors of the bladder. In: Wein AJ, Kavoussi LR, Novick AC, Partin AW, Peters CA, eds. Campbell-Walsh Urology. 9th ed. Philadelphia: Saunders/Elsevier; 2007: p.2423-511.
10. Gloeckler Ries LA, Reichman ME, Lewis DR, Hankey BF, Edwards BK. Cancer survival and incidence from the Surveillance, Epidemiology, and End Results (SEER) program. *Oncologist* 2003;8(6):541-52. https://doi.org/10.1634/theoncologist.8-6-541
11. Ikeda I, Terao T, Nakagomi K, Masuda M, Hirokawa M. Recurrent transitional cell carcinoma of the bladder in a young woman: report of a case. *Hinyokika Kiyo* 1992;38(11):1261-3.
12. Laurenti C, De Dominicis C, Mattioli D, Rocchegiani A, Franco G, dal Forno S, et al. Transitional cell neoplasm of the bladder in childhood: presentation of aclinical case. *Arch Esp Urol* 1993;46(1):51-4.
13. Alivizatos G, Dimopoulou I, Mitropoulos D, Dimopoulos AM, Koufakis I, Lykourinas M. Bladder cancer in a young girl with systemic lupus erythematosus treated with cyclophosphamide. *Acta Urol Belg* 1991;59(1):133-7.
14. Migliari R, Scarpa RM, Vanni R, Ruggiero V, Usai E. Transitional cellcarcinoma of the bladder in a young man. A multidisciplinary approach. *Br J Urol* 1988;62(1):32-5. https://doi.org/10.1111/j.1464-410X.1988.tb04260.x
15. Yossepowitch O, Dalbagni G. Transitional cell carcinoma of the bladder in young adults: Presentation, natural history and outcome. *J Urol* 2002;168:61-6. https://doi.org/10.1016/S0022-5347(05)64832-X
16. Rhymer JC, Towler JM. Transitional cell carcinoma of the bladder in a young man treated by urethrocystectomy. *Br J Urol* 1988;62(4):380. https://doi.org/10.1111/j.1464-410X.1988.tb04370.x
17. Kurz KR, Pitts WR and Vaughan ED, Jr. The natural history of patients less than 40 years old with bladder tumors. *J Urol* 1987;137:395. https://doi.org/10.1016/S0022-5347(17)44046-8
18. Parkin DM. Global cancer statistics in the year 2000. *Lancet Oncol* 2001;2:533-43. https://doi.org/10.1016/S1470-2045(01)00486-7
19. Millan Rodrìguez F, Toniolo GC, Bayarry JS, et al. Multivariate analysis of the prognostic factors of primary superficial bladder cancer. *J Urol* 2000;163:73-8. https://doi.org/10.1016/S0022-5347(05)67975-X
20. Migaldi M, Rossi G, Maiorana A, et al. Superficial papillary urothelial carcinomas in young and elderly patients: A comparative study. *BJU Int* 2004;94:311-316. https://doi.org/10.1111/j.1464-410X.2004.04929.x
21. Irkılata HC, Göktaş S, Çoban H, Kurt B, Tahmaz L, Peker AF. Characteristics of transitional cell carcinoma of the bladder in young adults. *Türk Üroloji Dergisi* 2006;32(3):305-308.
22. Weiss C, Wolze C, Engehausen DG, Ott OJ, Krause FS, Schrott KM, et al. Radio chemotherapy after transurethral resection for high risk T1 bladder cancer: an alternative to intravesical therapy or early cystectomy? *J Clin Oncol* 2006;24(15):2318-24. https://doi.org/10.1200/JCO.2006.05.8149