ARAŞTIRMALAR

KRONİK OSTEOMYELİT OLGULARINDA HBO TEDAVİSİ

Dr. Şenol YILDIZ (*), Dr. Özcan PEHLİVAN (**), Dr. Hakan AY (*), Dr. Mahir MAHİROĞULLARI (**), Dr. Mesih KUŞKUCU (**), Dr. İbrahim AKMAZ (**)

Gülhane Tıp Dergisi 46 (3) : 189 - 193 (2004)

ÖZET

Ağustos 1995 - Ağustos 2001 tarihleri arası kliniğimize başvuran hasta dosyalarının incelenmesi sonucu 230 kronik osteomyelit olgusu değerlendirildi. Hastalar, 2.5 ATA da 90-120 dakikalık günde tek seans Hiperbarik oksijen (HBO) tedavisine alınmıştı. Hastalara aynı zamanda medikal ve cerrahi tedavi de uygulanmıştı. Tedavi süresince sedimantasyon hızı, CRP, klinik görünüş ve radyografi değerlendirme kriteri olarak kullanıldı. Düşük sedim hızı ve CRP değeri, akıntının kesilmesi, radyografide osteomyelit bulgusu kalmaması iyileşme olarak değerlendirildi. Olguların 135'i (%58.69) iyileşti. Ortalama tedavi sayısı 53.6 ± 8 idi. Hiperbarik oksijen tedavisinin kronik osteomyelit olgularında medikal ve cerrahi tedaviye ek olarak uygulandığında etkin bir tedavi yöntemi olduğunu düşünüyoruz.

Anahtar Kelimeler: *Hiperbarik Oksijen Tedavisi, Kronik Osteomyelit.*

SUMMARY

Hyperbaric Oxygen Therapy in Chronic Osteomyelitis

We evaluated 230 chronic osteomyelitis patients in GATA Haydarpasa Training Hospital Underwater and Hyperbaric Medicine Department. Hyperbaric Oxygen (HBO) Therapy was applied to patients at 2.5 ATA per day lasted 90 -120 min between the years 1995-2001. Medical treatments and surgical intervention were also applied in addition to Hyperbaric Oxygen Therapy. The rate of the sedimentation, CRP, radiography and the clinical view were made use of as an evaluation criteria. Among all, 135 patients (58.69%) were recovered. The number of HBO therapy sessions were 53.6 ± 8. As a result HBO therapy is evaluated as valuable as an adjunctive treatment in the chronic osteomyelitis in addition to medical and surgical treatments.

Key Words: *Hyperbaric Oxygen Therapy, Chronic Osteomyelitis.*

GİRİŞ

Altı haftadan fazla süren kemik iltihapları kronik osteomyelit (KOM) olarak tanımlanır. Tanı, iltihabi akıntı, radyolojik bulgu, histolojik bulgu ve pozitif kemik kültürü ile teyit edilmelidir. KOM, ekonomik, sosyal ve klinik olarak zorluklar gösteren bir hastalıktır. KOM sonucunda hastanın amputasyona gitmesi ise mesleki ve ekonomik açıdan da olaya ayrı bir yön kazandırır. Amputasyon yerinin iyileşmemesi ise başka bir problemler zincirini doğurur.

KOM, sıklıkla piyojenik bakterinin ya direk inokülasyonu ile veya kan yolu ile gelmesi sonucu oluşur. Klasik yollarla (antibiyotik, debritman) tedavi edilen KOM'te pek çok faktör cevap alamamaya yol açar. Bunlardan hipoksi ve iskemi en önemlilerindendir (1). Bu durumda, doku içerisindeki oksijen içeriği önem kazanır (2). Yoğun antibiyotik tedavisi, cerrahi küretaj ve drenaj, yabancı cisimlerin çıkarılması gibi konvansiyonel metotlara ek olarak HBO tedavisi, KOM'te hem enfekte hem de enfekte olmayan dokuda oksijen düzeyini artırarak enfeksiyon eradikasyonu temeline dayanır. Hiperbarik oksijen tedavisi (HBO), 1 atmosfer basıncından daha yüksek basınçta (genellikle 2-3 atmosfer basıncında) %100 oksijenin aralıklarla solutularak uygulanan bir tedavi metotudur. Hayvan çalışmaları, klinik çalışmalar ve deneyimler göstermiştir ki; yara iyileşmesi dahil birçok endikasyonda HBO etkindir (3,4).

Hangi osteomyelitte HBO tedavisi kullanılacağı, Cierny-Mader sınıflandırmasına göre belirlenir (Tablo-I)(3). Bu sınıflandırmaya göre, osteomyelitler medüller, yüzeyel, lokalize ve yaygın olarak 4'e ayrılır. Yaygın osteomyelitte kemik yapısal olarak stabil değildir. Bu hastalar, kendi aralarında Sınıf A : Normal konak, B: Problemli konak, C: Lokal problemli konak ve D: Tedavisi hastalıktan daha kötü olan konak olarak ayrılır. Konaklarda, sistemik veya lokal olarak

(*) GATA Haydarpaşa Eğitim Hastanesi, Sualtı ve Hiperbarik Tıp Servisi
(**) GATA Haydarpaşa Eğitim Hastanesi, Ortopedi ve Travmatoloji Servisi
Reprint Request : Dr. Şenol YILDIZ, GATA Haydarpaşa Eğitim Hastanesi, Sualtı ve Hiperbarik Tıp Servisi 81010, Kadıköy/İSTANBUL
Kabul Tarihi : 20.4.2004

osteomyelit iyileşmesini geciktirebilecek problemler olabilir (Tablo-II).

TABLO - I
Cierny and Mader Sınıflandırması

Anatomik tip	
Stage 1	Medullar OM
Satge 2	Yüzeyel OM
Stage 3	Lokalize OM
Stage 4	Yaygın OM
Fizyolojik Sınıflandırma	
A Konak	Normal konak
B Konak	Bs Sistemik problemli konak
	B1 Lokal problemli konak
C Konak	Tedavisi hastalıktan daha kötü konak

OM : Osteomyelit

TABLO - II
İmmün Sistem, Metabolizma ve Lokal Vaskülariteyi Etkileyen Sistemik ve Lokal Faktörler

Sistemik	Lokal
Malnutrisyon	Kronik lenfödem
Böbrek ve karaciğer yetmezliği	Venöz staz
DM	Yoğun skar
Kronik hipoksi	Radyasyon fibrozisi
İmmün yetmezlik	Lokal duyunun tümden ortadan kalkması
Malinite	
İleri yaş	
İmmünosupresyon	
Sigara kullanımı	

Bu çalışmada, KOM tanısı konulmuş ve medikal ve/veya cerrahi tedaviden tek başına fayda görmemiş 230 olguda, enfeksiyon eradikasyonu için bu tedavilere ek olarak HBO tedavisinin sonuçları bildirilmiştir.

GEREÇ VE YÖNTEM

Ağustos 1995 - Ağustos 2001 tarihleri arası kliniğimize başvuran hasta dosyalarının incelenmesi sonucu 230 kronik osteomyelit olgusu değerlendirildi. Akut osteomyelit olguları ve tedavi süresince kapalı yer fobisi ve/veya ortakulak barotravması tespit edilip, tedavisi sonlandırılmış hastalar değerlendirmeye alınmadı. Lokal veya sistemik problemli konaklarda lokal veya yaygın KOM tanısı konulan olgular değerlendirmeye alındı. Hastalar 2.5 ATA'da 90-120 dakikalık günde tek seans HBO tedavisine alınmıştı. Hastalara aynı zamanda medikal (antibiyoterapi) ve cerrahi tedavi (debridman ve sekestrektomi) uygulanıp, tedavi süresince sedim hızı, CRP, klinik görünüş ve radyografi değerlendirme kriteri olarak kullanılmıştı. Düşük sedim hızı ve CRP değeri, akıntı gelmemesi, radyografide osteomyelit bulgusu kalmaması iyileşme olarak değerlendirildi. Tedaviye hiç cevap vermeyen hastaların HBO tedavisi 45. seansta Ortopedi Kliniği tarafından tekrar değerlendirilmek üzere kesilmişti. İkinci kez tedaviye gelen hastalar çalışma dışı tutuldu. Hastalar, çeşitli illerden geldiği için tedavi sonrasında izleme yapılamamıştı.

Olgularımız genel olarak 2 gruba ayrıldı. Ateşli silah yaralanmalarından kaynaklanan KOM ve diğer KOM'ler. Bu iki grubun yaş ortalamaları hesaplandı. 1997 yılına kadar Türkiye'de 2 HBO merkezi olduğundan dolayı hastalarımızın çoğu diğer hastanelerden sevk edilen ve yönlendirilen hastalardı. Tüm hastalara aynı prosedür uygulanmıştı. Hastalar önce, HBO tedavisine kabul edilmesi yönünden (endikasyon / kontrendikasyon) değerlendirilip, sonra HBO tedavisine alınmışlardı. Tedavi edilmemiş pnömotoraks kesin kontrendikasyon olarak kabul edilmektedir. Medikal tedavisi devam eden hastaya gerektiği taktirde, cerrahi olarak debridman ve sekestrektomi girişimleri yapılmıştı.

BULGULAR

Değerlendirmeye alınan 230 KOM olgusunun 155'i erkek (%67.39) (yaş ortalaması 21±3), 75'i bayan (%32.61) (yaş ortalaması 46 ± 12) idi. Cierny-Mader sınıflamasına göre tüm olgular B sınıflamasına uymakta idi. Erkek hastalardan tedaviye alınanlardan 184'ü (%80.00) ateşli silah yaralanmasına bağlı oluşan kronik osteomyelit olguları idi. Diğer etiyolojik faktörler, ateşli silah yaralanması dışında oluşan açık kırıklar, hematojen osteomyelit ve ortopedik cerrahide implant fiksasyonu sonrası gelişen KOM'ler olarak tespit edildi. Tedaviye alınan olguların 135'inin (%58.69) iyileştiği gözlendi (Şekil-1).

Ortalama tedavi sayısı 53.6 ± 8 idi. En sık tutulan kemikler, tibia 71 (%30.86), femur 42 (%18.26), ve kalkaneus 67 (%29.13) idi. Hastaların tedavilerini sonlandırmada kriter olarak sedim, CRP ve x-ray bulguları değerlendirildi. Sedimantasyon hızının düşüş eğilimine girmiş olması ve CRP değerinin negatifleşmesi tedaviye cevap veren tüm olgularda izlendi. Radyolojik değerlendirmede, involukrum (subperiostal kortikal kalınlaşma nedeni) ve kronik medüller değişiklikler, KOM tanısını koymada yardımcı radyolojik bulgular olmalarına rağmen, tedavinin takibi aşamasında çok değerli bulgular vermemiştir. HBO tedavisine olumlu cevap veren olgularda, involukrum değişiklik göstermezken, klinik ve laborotuvar bulguları iyiye giden 69 olguda (%30.00) kronik medüller değişikliklerin değişmediği, 161 olguda (%70.00) ise kronik medüller değişiklerde azalma olduğu izlenmiştir.

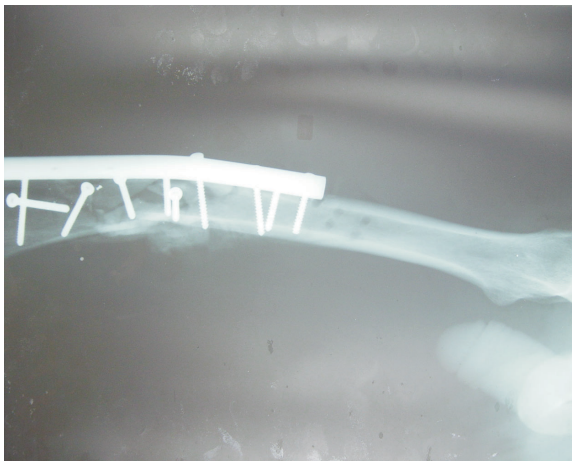

Şekil - 1 a



Şekil - 1 b

Şekil-1: a) Femur açık parçalı kırığı nedeni ile açık redüksiyon, internal fiksasyon ameliyatı yapılan olgunun ameliyat sonrası 5. ayda kronik osteomyelit tanısı konduğu, çekilen grafide osteomyelite bağlı kaynama yetersizliği b) 30 seans HBO tedavisi ve antibiyoterapi sonrası laboratuvar ve fizik muayene bulgularındaki düzelme ile beraber radyografik olarak kırık hattında kaynama dokusunun oluşmaya başlaması.

TARTIŞMA VE SONUÇ

Avrupa Hiperbarik Tıp Konsensus Toplantısında, Hiperbarik Oksijen Tedavi Komitesi çok ileri evrelerde, B Klas hastalarda lokalize ve özellikle, yaygın KOM'lerde ek tedavi olarak HBO tedavisi kullanımını tavsiye etmektedir. HBO tedavisi, 3B (lokal veya sistemik problemli konaklarda lokal KOM) ve 4B (lokal veya sistemik problemli konaklarda diffüze KOM) vakalarda kullanımı tavsiye edilmektedir. Bu vakalarda, HBO tedavisi, antibiyotik tedavisi, cerrahi ve nutrisyonel destekle birlikte kullanılmalıdır (3).

HBO tedavisi esnasında, alveoler ve arteriel oksijen parsiyel basıncı uygulanan basınçla orantılı olarak 2000 mmHg'ya kadar yükselebilmektedir. Artan vücut oksijenasyonu sayesinde, fibroblastların çoğalması ve kollajen sentezi, angioneogenez ve hipoksik lökositlerin fagositik kapasiteleri artar. Hiperbarik oksijen tedavisi, hipoksik ve infekte dokulardaki oksijen basıncını nötrofillerin bakterileri öldürebileceği seviyeye kadar yükseltir (5). HBO serbest oksijen radikalleri aracılığı ile bakteriostatik ve bakterisitik etki göstermektedir. Bütün bunlar yaranın iyileşmesini hızlandırır.

HBO tedavisi, periyodik olarak kemik ve dokuda oksijen basıncının hipoksik seviyelerden normal veya normalin üstünde seviyelere çıkarır. Artmış oksijen basıncı hipoksik dokuda fibroblastlar tarafından kollajen sentezini artırır (6,7), yapısal kollajen kapiller desteğiyle de neovaskülarizasyon sağlar (8). İskemik bir dokuda, neovaskülarizasyon için intermittan 30-40 mmHg oksijen basıncı gereklidir (9,10,11). Aynı zamanda nötrofillerde enfeksiyon odağında, oksidatif öldürme mekanizmaları ile bakterileri yok etmek için 30-40 mmHg oksijen basıncına ihtiyaç duyarlar. Oksijen basıncı, normal veya daha üst seviyelere çıkınca lökositlerin aerobik gram pozitif bakterileri ve aerobik gram negatif bakterileri öldürme kabiliyetleri tekrar normale döner. Oksijen basıncını 30-40 mmHg üzerine çıkması ise, lökositlerin öldürme kabiliyetlerini çok daha fazla artırır (12). HBO tedavisinin hayvan deneylerinde, S.Aureus ve P.Aeroginosa osteomyelitlerinde etkili olduğu gösterilmiştir (12-14). HBO tedavisinin, anaerobik organizmalar üzerine direk ve indirek bakterisit etkileri de gösterilmiştir. İndirek etkisi, oksijen bağımlı PMN lökosit aracılığı ile olmakta, ayrıca anaerob bakteriler için oksijen direk toksik etki de yapmaktadır. Kontrollü hayvan deneylerinde HBO tedavisinin, enfekte kemikte MRSA'yı tek başına eradike ettiği gösterilimiştir (15).

Osteomyelitik kemikte, oksijen basıncı çok düşüktür ve nadiren 25 mmHg yı geçer. Yapılan hayvan deneylerinde Hunt ve ark., Kvisari ve ark., Mader ve ark., HBO tedavisi ile enfekte kemikteki oksijen basıncının normal kemikteki kadar ve hatta daha yüksek olduğunu göstermişlerdir (30-1200 mmHg) (12,16,17). Esteria hayvan modellerinde, enfekte ve enfekte olmayan tibiayı karşılaştırmış ve osteomyelitik kemikte HBO tedavisi ile oksijen basıncının yükseldiğini göstermiştir (9). Enfekte kemikte oksijen basıncı 17 mmHg iken sağlam kemikte 32 mmHg idi. Tavşanlarda 2 ATA'da hiperbarik oksijen solutulduğunda her iki tibiasındaki oksijen basıncı 190 mmHg olmuştur.

Nekrotik kemiğin uzaklaştırılmasında osteoklastik aktivite (mikroskopik cerrahi debridman) oksijen

bağımlı bir fonksiyondur. Osteoklastlar, metabolik olarak çok aktiftir, muhtemelen osteositlerden 100 kat daha aktiftir. Bununla birlikte, yeterli oksijen basıncı veya doku oksijen içeriği yoksa osteoklastlar ölü enfekte kemikleri uzaklaştıramazlar. HBO tedavisi, ortamdaki oksijen basıncını artırarak konaktaki bu fonksiyon için en uygun ortamı hazırlayabilecek yegâne tedavidir. Strauss ve ark.(10) ve Jones ve ark.(18), tavşan modellerinde HBO tedavisinin osteoklastik aktiviteyi uyarıcı etkisini gözlemlemişlerdir.

KOM'de kabul edilen en önemli faktör ise ölü dokuların total olarak eradike edilmesidir (19). Kemik nekrozu, travma ve vasküler tıkanıklıklar primer patolojiyi örtebilir. Ölü kemik, mikroorganizmaların yaşaması için ideal bir ortamdır ve aynı zamanda rutin tedavilerle yıllar sonra hastalığın tekrarlamasına sebep olan bir faktördür. Tüm cerrahi ve tıbbi tedaviler, yeterli debritmana destekleyici tedavi olup aynı zamanda mikroorganizmayı eradike etmek, sağlıklı vasküler ve ölü boşluğu olmayan bir yara dokusu oluşturmak içindir.

Total debritman sonrası oluşacak olan doku boşluğu, değişik yöntemlerle doldurulabilir (Kıkırdak dokusu, yumuşak doku, sağlıklı granülasyon dokusu, kemik grefti). Ayrıca mevcut tablo yara iyileşmesi için gerekli maddelerin miktarını artıran, oksidatif bakteri öldürme mekanizmasını hızlandıran, yara oksijen basıncını yükselten, yara perfüzyonunu iyileştiren metotlarla desteklenmelidir. HBO tedavisi, burada da kollajen sentezini artırarak, debridman sonrası oluşacak doku boşluğunu kapamada etkin rol almaktadır. Yaklaşık 20-30 seans HBO tedavisi ile osteomyelitik kemikte sekestr oluşur, bu cerrahi debridmanla alınıp HBO tedavisine tekrar devam edilir. Böylece ölü ve enfekte kemikten arındırılan kemik oluşumu, tamamlanır ve tedavi sonlandırılır.

Mader, HBO tedavisinin tek başına kemik enfeksiyonunu eradike edebileceğini göstermiştir. HBO tedavisinin etki mekanizmasını araştırmak için hayvan modellerinde kemikte, 20.9 mmHg'lık PO_2 değerini (hipoksik), 44.7 mmHg'lık normal PO_2 değeri ile karşılaştırılmış. 2 ATA'da %100 oksijen solurken PO_2 değeri osteomyelitik kemikte 104 mmHg, normal kemikte 321 mmHg olarak bulmuştur. Mader, osteomyelitik kemikte S.Aureus'un lökositler tarafından yok edilmesinin bozulduğunu bildirmiş. PO_2 arttığı durumlarda S.Aureus için fagositik etkinin belirgin olarak düzeldiği gösterilmiştir (12).

Tedaviye aldığımız hastalar, daha önce cerrahi ve antibiyoterapi uygulanmış refrakter kronik ostomyelit olguları idi ve ortalama 50-60 seans HBO tedavisi ile %58.69 sı iyileşti. Literatürdeki bu konu ile ilgili çalışmalar değerlendirildiğinde Davis ve ark. %89 (20), Depenbusch ve ark. %70 (21), Morray ve ark. %85 başarı oranı belirtmektedir (22).

KOM, günümüzde halen önemli bir tıbbi problem olarak karşımıza çıkmaktadır. Tedavisinin uzun süreli olması, yüksek maliyeti ve hastanın günlük aktivitesinin uzun süreli sınırlanması bu hastalığın önemini daha da artırmaktadır (23). HBO KOM'de multidisipliner tedavi protokolleri içinde uygulandığında etkin bir tedavi yöntemi olduğu ispatlanmıştır. Fakat bu konuda daha fazla kontrollü randomize çalışmaya ihtiyaç olduğu da bilinmektedir (23,24).

KAYNAKLAR

1. *Hall, B.B., Fitzgerald, R.H. Jr, Rosenblatt, J.E. Anaerobic osteomyelitis. Journal of Bone and Joint Surgery (America) 1983; 65: 30-5.*
2. *Basset, A.C., Herrman, I. Influence of oxygen concentration and mechanical factors on differentiation of connective tissue in vitro. Nature 1961; 190: 460.*
3. *Hampson, N.B., chairman and editor. Hyperbaric oxygen therapy: 1999 committee report. Kensington, MD: Undersea and Hyperbaric Medical Society, 1999.*
4. *Tibbles, P.M., Edelsberg, J.S. Hyperbaric oxygen therapy. N Engl J Med 1996; 334:1642-8.*
5. *Grim, P. S., Gottlieb, L. J., Boddie, A., Batson, E.: Hyperbaric Oxygen Therapy. Jama. Vol 263, No: 16, 2216-2220, 1990.*
6. *Hunt, T.K., Pai, M.P. The effect of varying ambient oxygen tensions on wound metabolism and collajen synthesis. Surg Gynecol Obstet 1972; 135: 561-567.*
7. *Hunt, T.K., Zederfeldt, B.H., Goldstick, T.K. Oxygen and healing. Am J Surg 1969; 118: 521-525.*
8. *Knighton, D.R., Hunt, T.K. Regulation of wound angioneogenesis -effect on oxygen gradients and inspired oxygen concentrations. Presented to the society of University Surgens, Hesrhey, PA, February 12-14, 1981.*
9. *Esterhai, J.L., Clarc, J., Morton, H.E., et al. The effect of hyperbaric oxygen on oxygen tension within the medullary canal in the rabbit tibia osteomyelitis model. J Orthop Res 1986; 4:330-336.*
10. *Strauss, M.B., Malluche, M.M., Faugere, M.C., Greenberg, D.A., Hart, G.B., Green, S. Effect of hyperbaric oxygen on bone resorption in rabbits. Presented at the Seventh annual Conference on the Clinical Application of Hyperbaric Oxygen. Anaheim, CA, June 9-11, 1982.*
11. *Makley, J.T., Heiple, K.G., Chase, S.W., Herndon, C.H. The effect of reduced barometric pressure on fracture healing in rats. Journal of Bone and Joint Surgery (America) 1967; 49: 903-14.*

12. *Mader, J.T., Brown, G.L., Guckian, J.C., Wells, C.H., Reinars, J.A. A mechanizm for the ameloriation by hyperbaric oxygen of experimental staphilococcal osteomyelitis in rabbits. J İnfect Dis 1980; 142: 915-922.*
13. *Hamblen, D.L. Hyperbaric oxygenation.: Its effect on experimental staphilococcal osteomyelitis in rats. J Bone Jt Surg 1968; 50A:1129-1141.*
14. *Mendel, V., Scholz, H., Nagel, A. Hyperbaric oxygenation: its effect on experimental chronic osteomyelitis in rats. In Bakker DL, Schmultz, Eds. Hyperbaric Medicine Proceedings 2nd Swiss Symposium on hyperbaric Medicine, 2nd European Conference on Hyperbaric medicine, 1990;77-85.*
15. *Tsuneyoshi, I., Boyle, W.A., Kanmura, Y., Fujimoto, T. Hyperbaric hyperoxia suppresses growth of Staphylococcus aureus, including methicillin-resistant strains. J Anesth (2001) 15:29-32.*
16. *Hunt, T.K., Niiniskoski, J., Zederfeldt, B.H., et al. Oxygen in wound healing enhancement ; celluler effects of oxygen. Davis JC, Hunt TK, Eds. Hyperbaric Oxygen Therapy. Bethesda, Undersea medical society, Inc. 1977; 111-112.*
17. *Kivisiaari, J., Niinikoski, J. Effect of hyperbaric oxygenation and prolong hypoxia on the healing of open wounds. Acta Chirurgica Scandinavica. 1975;141:14-19.*
18. *Jones, J.P., Lewis, R.H., Lewis, T., Fauere, M.C., Mallunch, H.H. The effect of hyperbaric oxygen on osteonecrosis. Anaehim, CA. Orthopaedic Research Society, 1991.*
19. *Cierny, G., Mader, J.T. Approach to adult osteomyelitis. Ortoph Review 1987, 16:259-270.*
20. *Davis, J.C., Heckman, J.D., DeLee, J.C., et al: Chronic nonhematogenous osteomyelitis treated with adjuvant hyperbaric oxygen. J Bone Joint Surg 68A:1210-1217, 1986.*
21. *Depenbusch, F.L., Thompson, R.E., Hart, G.B.: Use of hyperbaric oxygen in the treatment of refractory osteomyelitis: A preliminary report. J Trauma 12:807-812, 1972.*
22. *Morrey, B.F., Dunn, J.M., Heimbach, R.D., et al. Hyperbaric oxygen and chronic osteomyelitis. Clin Orthop 144:121-127, 1979.*
23. *Esterhai, J.L., Pisarello, J., Brighton, C.T., Heppenstall, R.B., Gellman, H., Goldstein, G. Adjunctive hyperbaric oxygen therapy in the treatment of chronic refractory osteomyelitis. J trauma 27:763-768, 1987.*
24. *Wang, J., Li, F., Calhoun, J.H., Mader, J.T. The role of effectiveness of adjunctive hyperbaric oxygen therapy in the management of musculoskelatal disorders. J Postgrad Med 48:226-231, 2002.*