ARAŞTIRMA/ORIGINAL ARTICLE

Gülhane Tıp Derg 2016;58: 298-305
© Gülhane Tıp Fakültesi 2016
doi: 10.5455/Gülhane. 189160

# Fonksiyonel Stereotaktik Nöronavigasyon

**Yahya Cem Erbaş(*), Ali Savaş(**)**

**ÖZET**

Cerrahinin her alanında olduğu gibi nöroşirürji operasyonlarında da cerrahın operatif oryantasyonunun tam ve doğru olarak sağlanabilmesi, lezyon yerleşiminin tam tespit edilerek cerrahi sırasında çevre dokulara zarar vermeden sadece lezyonun eksizyonu temel hedefimizdir. Nöronavigasyon ve fonksiyonel manyetik rezonans görüntüleme (f-MRG) bazlı nöronavigasyon bu amaçla geliştirilmiştir. Bu çalışmanın amacı özellikle f-MRG nöronavigasyon sistemi kullanılarak opere edilen olguların sunulması ve sonuçlarının incelenmesidir. Bu çalışmada kliniğimizde f-MRG nöronavigasyon sistemi kullanılarak opere edilen 37 hastanın klinik sonuçları retrospektif olarak değerlendirilmiştir. 37 hastanın yaş ortalaması 48,9 olup, 16 ile 70 arasında değişmektedir. 30 olguda motor f-MRG kullanılmış olup bunlarda da en sık tanı glial tümördür. 37 hastanın 4 tanesinde postoperatif nörolojik defiti gelişmiş olup 2 hastamız kaybedilmiştir. f-MRG nöronavigasyon beyindeki lezyona ve fonksiyonel kortikal sahalara cerrahın anatomik oryantasyonunu arttırabilmesine yardımcı olabilen en iyi sistemlerden biridir. Güvenli ve efektif bir kranial cerrahinin sağlanması f-MRG nöronavigasyon ile mümkün olacaktır.

**Anahtar Kelimeler:** *Nöronavigasyon, Fonksiyonel-MRG, Fonksiyonel nöronavigasyon, Beyin haritalaması*

**SUMMARY**

**Functional Stereotactic Neuronavigation**

The basic aim of neurosurgical operations is exact and correct orientation and absolute localization and excision of the lesion without damaging the normal structures. Neuronavigation and functional-magnetic resonance imaging (f-MRI)-based neuronavigation have been developed to reach this aim. The aim of this study is to present our cases who were operated using f-MRI navigation system and to analyze our results. The results of 37 patients who underwent cranial surgery using f-MRI navigation system were reviewed retrospectively. The mean age of 37 patients was 48.9 years, ranged between 16 and 70 years. Motor f-MRI was performed in 30 patients and the most common diagnosis was glial tumor in 20 patients. Neurological deficit was developed in 4 patients and 2 patients died in the postoperative period. f-MRI neuronavigation is one of the best techniques to help the surgeon to increase his/her orientation to the lesion and functional cortical areas of the brain. Safe and effective cranial surgery could be achieved by using f-MRI navigation system.

**Key words:** *Neuronavigation, Functional-MRI, Functional Neuronavigation, Brain Mapping*

*Bilgi Hastanesi, Nöroşirürji Servisi, Ankara, Türkiye.
**Nöroşirürji AD, Ankara Üniversitesi Tıp Fakültesi, Ankara, Türkiye

**Ayrı Basım İsteği:** Yahya Cem Erbaş
Bilgi Hastanesi, Nöroşirürji Servisi, Ankara, Türkiye
(cem_erbas@yahoo.com)

Makalenin Geliş Tarihi: May 19, 2015 • Kabul Tarihi: Jul 27, 2015 • Çevrim İçi Basım Tarihi: 30 Eylül 2016

## Giriş

Nöroşirürji sağlam anatomik bilgi üzerine kurulu olması gereken ve bu vital bölgelerdeki cerrahi işlemlerin minimum nöronal hasar ile yapılması gereken bir cerrahi disiplindir. Bununla beraber lokalizasyon kesinliği nöroşirürji için bir problemdir. Beyin haritalama metotları ve nörolojik görüntüleme teknikleri son yıllar içinde hızlı bir şekilde ilerlemiş ve gelişmiştir (1). Modern görüntüleme yöntemlerindeki gelişmeler ve stereotaktik cerrahi tekniklerinin bu yöntemler ile birleştirilmesi neticesinde stereotaktik nöronavigasyon tekniği geliştirilmiştir. Stereotaktik nöronavigasyon sisteminde stereotaktik başlığın yerini modern görüntüleme yöntemleri ile elde edilen görüntülerin bilgisayar ortamına aktarılması almıştır (2,3).

Sensorimotor kortekse yakın veya içinde yerleşmiş lezyonu olan hastalarda cerrahi tedavideki ana hedef lezyonun total rezeksiyonunu yaparken normal beyin dokusunu ve fonksiyonunu korumaktır. Bugün bu hedefe en büyük katkı sağlayan tekniklerden biri fonksiyonel manyetik rezonans görüntüleme (f-MRG) ve stereotaktik nöronavigasyon tekniğidir.

Kelly ve arkadaşları tarafından ilk kez 1982'de bilgisayar yardımlı stereotaktik cerrahi uygulanmıştı (4). 1991'de Kato ve arkadaşları stereotaktik başlıksız, kolsuz navigasyon sistemlerini tanımladı (5). Manyetik rezonans görüntüleme (MRG)'nin BOLD (Blood oxygenation level dependent) tekniği ile nöronal aktivasyonu haritalamada kullanılabilir olduğunu insan beyninde ilk defa 1992'de gösterilmiştir. O günden bu yana birçok araştırmacı f-MRG'nin preoperatif haritalamadaki kullanımını, invasiv kortikal haritalama ile kıyaslayarak, yapmışlardır. Bu tarihten sonra gerek bilgisayarlı tomografi (BT) ve MRG yöntemleri geliştirilmiş, f-MRG yöntemleri nöronavigasyon sistemi ile beraber nöroşirürji ameliyathanelerinde rutin kullanımdaki yerini almıştır (4).

Beynin "eloquent" alanları denince öncelikle ekstremitelerin motor fonksiyonlarının, konuşmanın duyusal ve motor fonksiyonlarının, işitme ve görme fonksiyonlarının sağlandığı kortikal bölgeler anlaşılır. Bu alanlar günlük yaşamın sürdürülmesinde birinci derecede fonksiyonel öneme sahiptir ve bu nedenle "fonksiyonel alanlar" da denir. Beyin haritalama yöntemleri ve nörolojik görüntüleme yöntemleri son yüzyıl içinde hızlı bir şekilde ilerlemiş ve gelişmiştir.

Fonksiyonel beyin haritalamasında altın standart teknik direk kortikal stimulasyon ve somatosensoriyel uyarılmış potansiyellerin monitorizasyonu tekniklerdir (6). Bu teknikler invasif, relatif olarak riskli, kullanımı zor ve deneyim isteyen tekniklerdir. Son yıllarda kullanıma giren preoperatif f-MRI ile eloquent kortikal sahaların tespiti ise non-invasif olması nedeniyle popularize olmaya başlamış bir tekniktir (7). Başlıksız intraopera-

tif nöronavigasyon sistemlerinin gelişmesi ile bu f-MRI bilgileri cerrahi sahaya transfer edilebilmiştir.

f-MRI ile fonksiyonel haritalama yapılması non-invasif olması, preoperatif dönemde yapılabilmesi ve bu sayede operasyon planının yapılmasında yardımcı olması, genel anestezi altında uygulanabilmesi, navigasyon ile entegre edilerek intraoperatif dönemde de kullanılabilmesi nedeniyle diğer tekniklere göre avantajlıdır. Ayrıca kortikal stimulasyonda bulunan peroperatif nöbet geçirme riski burda olmaması da bir diğer avantajdır.

Bu çalışmada stereotaktik nöronavigasyon sistemi ve buna entegre edilmiş f-MRG yöntemi kullanılarak opere edilen 37 hasta retrospektif olarak incelenmiş, bu operasyonlarda uygulanan nöronavigasyon ve f-MRG tekniği, operatif uygulamaları ve klinik sonuçları değerlendirilmiştir.

## GEREÇ VE YÖNTEMLER

Ankara Üniversitesi Tıp Fakültesi Nöroşirürji Anabilim Dalında 2000 yılından beri kullanılmakta olan nöronavigasyon sistemi manyetik alansız, infrared ışın kullanılarak çalışmaktadır (Vector Vision2, Brain Lab, Münih, Almanya). Bu stereotaktik nöronavigasyon sistemi, stereotaktik başlıksız, kablosuz ve pasif yansıtıcı belirteçlere sahip olması gibi teknik özelikleri nedeni ile kullanımı basit, istenilen cerrahi enstrümanlara kolaylıkla adapte edilebilen ve bunlarla kullanılabilen, intraoperatif olarak üç boyutlu görüntülerin devamlı olarak alınabildiği bir sistemdir.

Ankara Üniversitesi Tıp Fakültesi Nöroşirurji Anabilim Dalında 5 yıl içinde 158 hasta nöronavigasyon sistemi yardımı ile farklı kranial yaklaşımlarla opere edilmiştir (Şekil 1). Toplam 158 hastadan; 37 tanesinde f-MRG, 6 hastada spinal BT, 14 hastada kranial BT, 1 hastada kranial MRG ve kranial BT beraber olarak 109 hastada ise kranial MRG görüntüleme yöntemi olarak kullanıldı.

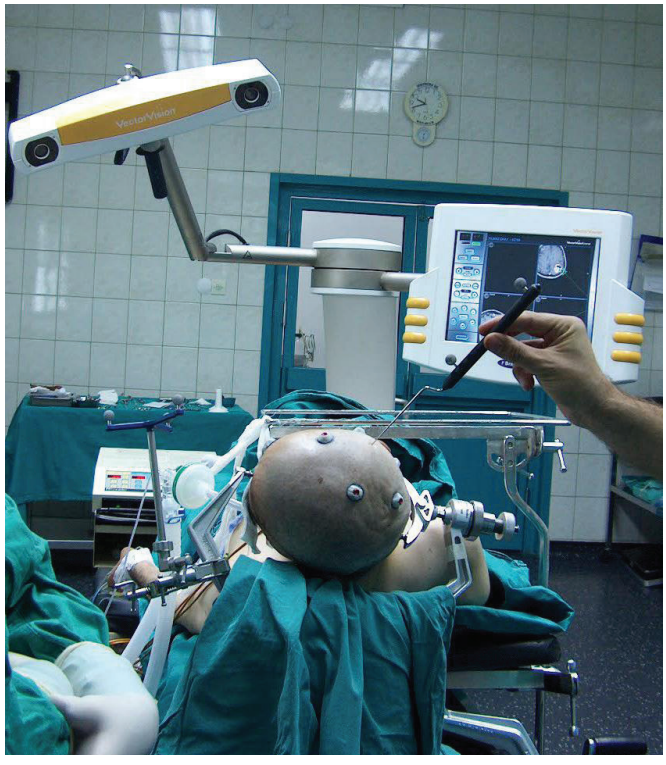


**Şekil 1:** Hastanın ameliyat salonunda navigasyon cihazına tanıtılması ve cihazın kurulması.

Nöronavigasyon sisteminin preoperatif hazırlık dönemi iki bölümden oluşur. Birinci bölüm ameliyatane dışında gerçekleşen, hastanın traş edilmesi ve kullanılacak görüntüleme yönteminin çekilmesi (MRG, f-MRG, BT) ile oluşan bölümdür ve yaklaşık 40 dakikalık bir süre alır. İkinci bölüm ise ameliyatanede hasta uyutulduktan sonra belirteçlerin tanıtılması ve operasyon mikroskobu ile navigasyon sisteminin ilişkilendirilmesinden oluşur ve yaklaşık 15 dakikalık bir süre alır.

Bizim klinik uygulamalarımızda ameliyat öncesi işaretleyici belirteçlerin navigasyon sistemine tanıtılmasında kabul edilebilir sapma değeri aralığı 1,5 mm. nin altında bulunduktan sonra operasyona başlanılmıştır. Nöronavigasyon sistemi yardımı ile opere edilen hastalardaki lezyonların lokalizasyonu kafa kaidesi, serebellum, korteks, subkortikal bölge, beyin sapı, sellar-supra sellar ve ventriküler bölgeler olmak üzere oldukça geniş bir yelpazeye yayılmıştır (Şekil 2).

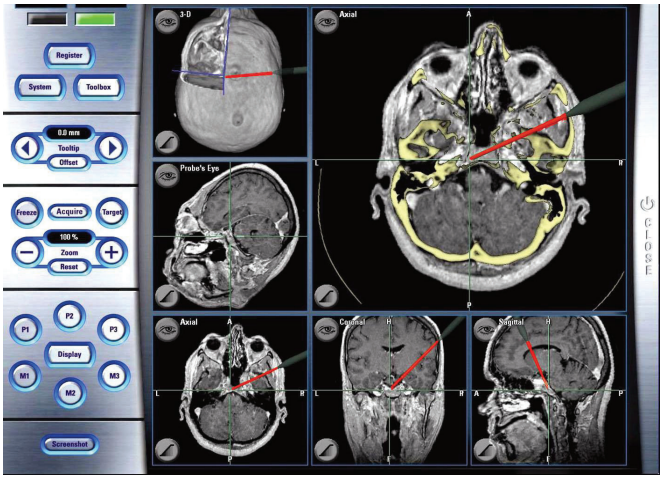


**Şekil 2:** Navigasyon cihazında cerrahi sırasında bulunulan yerin gösterilmesi.

Nöronavigasyon sistemi yardımı ile opere edilen hastaların patolojik tanılarına göre dökümünde ise; 14 menengiom, 55 glial tümör, 27 hipofiz adenomu, 17 epilepsi, 7 kavernom, 2 arteriovenöz malformasyon, 9 spinal tümör, 2 apse, 11 metastaz, 11 mukosel ve 3 kordoma olgusu opere edilmiştir (Şekil 3).

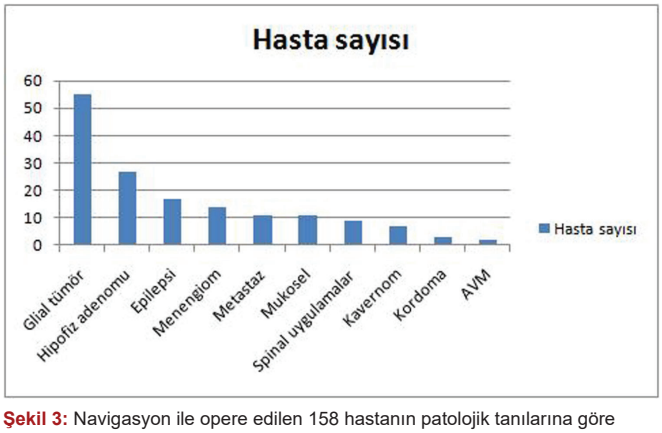


**Şekil 3:** Navigasyon ile opere edilen 158 hastanın patolojik tanılarına göre dağılımı görülmektedir.

Ek haritalama yöntemi olarak 1 hastaya motor korteks stimülasyonu ve 3 hastaya elektrokortikografi yapılmıştır.

## BULGULAR

Kliniğimizde toplam 37 hastaya f-MRG nöronavigasyon uy-

gulanmıştır. Bu hastalardan 2'sine görme, 4'üne konuşma ve 30'una motor fonksiyonel MRG ve 1'ine hem motor hem konuşma fonksiyonel MRG incelemesi yapılmıştır (Şekil 4).

**Şekil 4:** 37 hastaya uygulanan f-MRG tipleri görülmektedir. En çok motor f-MRG uygulanmıştır.

Bu hastaların patolojik tanılarına gelince olguların 8'i metastaz,20'si glial tümör, 8'i meningiom ve 1 tanesi kavernom olarak gelmiştir (Şekil 5).

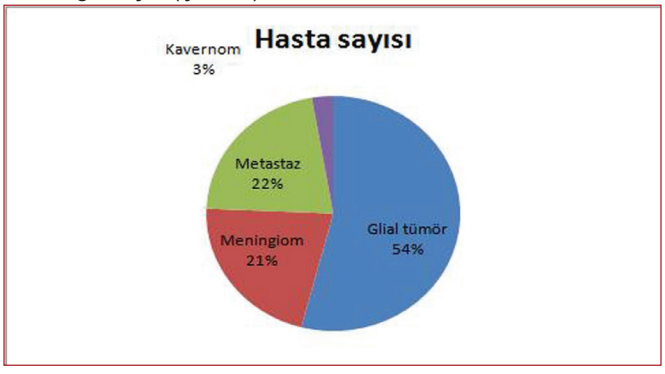


**Şekil 5:** f-MRG uygulanan 37 hastanın patolojik tanılarına göre dağılımı görülmektedir. Bu yöntemle en çok glial tümör opere edilmiştir.

f-MRG eşliğinde nöronavigasyon ile ameliyat edilen olgularımızın sadece 4 tanesinde postoperatif dönemde ek nörolojik (motor defisit) gelişmiştir (Tablo 1), 2 hasta postoperatif dönemde vefat etmiştir. Bu olguların 21'inde total rezeksiyon, 15'inde gross total rezeksiyon ve 1'inde subtotal rezeksiyon sağlanmıştır (Tablo 2).

**Tablo 1:** f-MRG ve Nöronavigasyonla opere edilen hastalarda postoperatif cerrahi sonuçlar (komplikasyonlar).

| Tanı | | Komplikasyon |
|---|---|---|
| **Glial tümör (20 olgu)** | Postoperatif defisit | 3 hemiparezi |
| | Postop.cerrahi komplikasyon | yok |
| **Menengiom (8 olgu)** | Postoperatif defisit | 1 monoparezi |
| | Postop.cerrahi komplikasyon | yok |
| **Metastaz (8 olgu)** | Postoperatif defisit | yok |
| | Postop.Cerrahi komplikasyon | yok |
| **Kavernom (1 olgu)** | Postoperatif defisit | yok |
| | Postop.cerrahi komplikasyon | yok |

Nöronavigasyon sistemi kullanılarak opere edilen hastalardaki komplikasyon oranları değerlendirildiğinde ise postoperatif 2 hastada mortalite olmuştur. Mortalite nedeni bir hastada dahili solunum problemleri, diğer hastada da postoperatif 48. saatte gelişen venöz sinüs trombozu idi. Nöronavigasyon sistemi ile opere edilen 14 hastada postoperatif ek morbidite gözlenmiş olup 5 hastada postoperatif erken dönemde (ortalama 72 saatte) semptomlar düzelme göstermiştir. Bu postoperatif cerrahi komplikasyonlar postoperatif rinore, disfazi ve monoparezi olarak kendisini göstermiştir. 3 hastada ise kalıcı nörolojik defisit oluşmuştur.

Nöronavigasyon yardımı ile opere edilen hastalarda uygulanan kraniotominin sınırları ise bir belirteç olmamakla beraber navigasyon olmadan opere edilen benzer vakalara göre daha küçük çaplarda kraniotomi uygulanılmış olup daha az kozmetik problem yaratmıştır.

f-MRG nöronavigasyon sistemi kullanılarak opere edilen 6 örnek olgu aşağıda sunulmuştur.

Olgu 1: 69 yaşında erkek hasta. 20 gün önce sol tarafında uyuşukluk ve güçsüzlük şikayetleri ile başvurdu. Bu dönemde bir kez jeneralize nöbeti olmuştu. Öyküsünde 7 ay önce sol akciğer adenokarsinomu tanısı ve operasyonu bulunmaktaydı. Nörolojik muayenesine sol 4/5 hemiparezi ve hemihipoestezi var. Kranial MRG'inde sağ paryetal vertekste metastatik kitlesi tespit edilen hasta yatırıldı. Hastaya motor-f-MRG ve nöronavigasyon eşliğinde sağ paryetal kraniotomi ve total tümör rezeksiyonu yapıldı (Şekil 6). Postoperatif ek nörolojik defisiti olmadı. Patolojik inceleme sonucu metastaz olarak geldi.

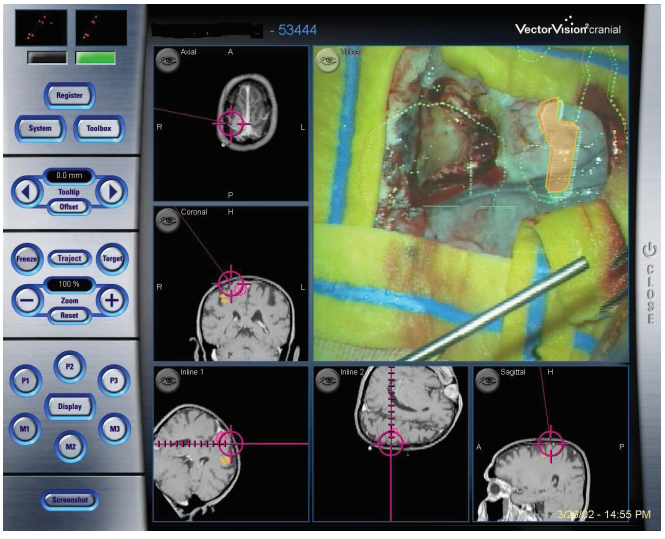


**Şekil 6:** 69 yaşındaki erkek hastaya motor-f-MRG ve nöronavigasyon eşliğinde sağ paryetal kraniotomi ve total tümör rezeksiyonu yapıldı. Tanı metastatik karsinomdur.

Olgu 2: 58 yaşında bayan hasta. 1 yıldır olan unutkanlık ve sol tarafında üşüme hissi nedeniyle yapılan tetkiklerinde sağ paryetalde meningioma ile uyumlu kitle tespit edilmesi üzerine yatırıldı. Yatışındaki nörolojik muayenesi intakt olan hastaya motor-f-MRG ve nöronavigasyon eşliğinde sağ paryetal kraniotomi ve total tümör rezeksiyonu yapıldı (Şekil 7). Postoperatif ek nörolojik defisiti olmadı. Patolojik inceleme sonucu meningiom olarak geldi.

Olgu 3: 62 yaşında bayan hasta. 1 hafta önce başlayan sol elde uyuşma nedeniyle yapılan tetkiklerinde sağ paryetal kitle tespit edilmesi üzerine yatırıldı. Geliş nörolojik muayenesi

**Tablo 2 :** F-MRG nöronavigasyonla opere edilen hastaların dökümü.

| HASTA NO. | YAŞ | YERLEŞİM | f-MRI TİPİ | OPERASYON | PATOLOJİ | POSTOP | İZLEM |
|---|---|---|---|---|---|---|---|
| 1 | 59 | Sol paryetal | M | Total | Metastaz | Ek ND yok | Eksitus |
| 2 | 69 | Sağ paryetal | M | Gross total | Metastaz | Ek ND yok | N |
| 3 | 45 | Sağ paryetal | M | Gross total | Yüksek gradeli oligoast. | Ek ND yok | N |
| 4 | 70 | Sol paryetal | M | Gross total | Metastaz | Ek ND yok | Met. |
| 5 | 63 | Sağ oksipital | G | Gross total | Metastaz | Ek ND yok | Met |
| 6 | 37 | Sol oksipital | G | Total | Metastaz | Ek ND yok | İzlem yok |
| 7 | 51 | Sol frontotemporal | K | Gross total | GBM | Ek ND yok | N |
| 8 | 70 | Sol paryetal | M | Total | Menengiom | Ek ND yok | Kür |
| 9 | 49 | Sol paryetal | M | Gross total | GBM | Ek ND yok | Nüks |
| 10 | 40 | Sağ paryetal | M | Total | Menengiom | Ek ND yok | Kür |
| 11 | 36 | Sol frontal | K | Total | Kavernom | Ek ND yok | Kür |
| 12 | 58 | Sağ paryetal | M | Total | Menengiom | Ek ND yok | Kür |
| 13 | 64 | Sağ paryetal | M | Gross total | GBM | Ek ND yok | Nüks |
| 14 | 58 | Sol temporoparyetal | K | Total | GBM | Ek ND yok | N |
| 15 | 56 | Sol paryetal | M | Total | Metastaz | Ek ND yok | N |
| 16 | 30 | Sol insular | K | Gross total | Oligo-grade-II | Ek ND yok | N |
| 17 | 48 | Sağ paryetal | M | Total | Metastaz | Ek ND yok | İzlem yok |
| 18 | 51 | Sol paryetal | M | Gross total | Menengiom | Ek ND yok | N |
| 19 | 51 | Sağ paryetotemporal | M + K | Total | Menengiom | Ek ND yok | N |
| 20 | 59 | Sağ paryetal | M | Gross total | GBM | Sol hemiparezi + motor afazi | İzlem yok |
| 21 | 48 | Sol paryetal | M | Subtotal | GBM | Ek ND yok | N |
| 22 | 33 | Sol temporoparyetal | K | Total | Astrositom-II | Ek ND yok | N |
| 23 | 28 | Sağ paryetal | M | Total | Astrositom-III | Ek ND yok | N |
| 24 | 50 | Sağ paryetal | M | Total | Metastaz | Ek ND yok | Eksitus |
| 25 | 26 | Sağ frontoparyetal | M | Total | Menengiom | Ek ND yok | N |
| 26 | 50 | Sol paryetal | M | Gross total | GBM | Ek ND yok | Eksitus |
| 27 | 67 | Sol paryetal | M | Total | Menengiom | Ek ND yok | N |
| 28 | 57 | Sol frontal | M | Total | GBM | Ek ND yok | N |
| 29 | 45 | Sağ paryetal | M | Gross total | GBM | Hemiparezi | Parezi düzeldi |
| 30 | 60 | Sol frontal | M | Gross total | GBM | Ek ND yok | N |
| 31 | 55 | Sağ paryetal | M | Gross total | GBM | Ek ND yok | İzlem yok |
| 32 | 19 | Sağ paryetal | M | Gross total | Astrositom-II | Hemiparezi | Parezi düzeldi |
| 33 | 49 | Sağ paryetooksipital | M | Total | Oligo-Grade III | Ek ND yok | N |
| 34 | 16 | Sağ paryetal | M | Total | Gangliogliom | Ek ND yok | N |
| 35 | 52 | Sağ paryetal | M | Total | GBM | Ek ND yok | N |
| 36 | 40 | Sol frontoparyetal | M | Gross total | GBM | Ek ND yok | N |
| 37 | 51 | Sol paryetal | M | Total | Menengiom | monoparezi | Parezi düzeldi |

GBM: Glioblastoma multiforme, ND: Nörolojik defisit, N: Normal, M: Motor, K: Konuşma, G: Görsel, Oligo: Oligodendroglioma, Oligoast: Oligoastrositoma

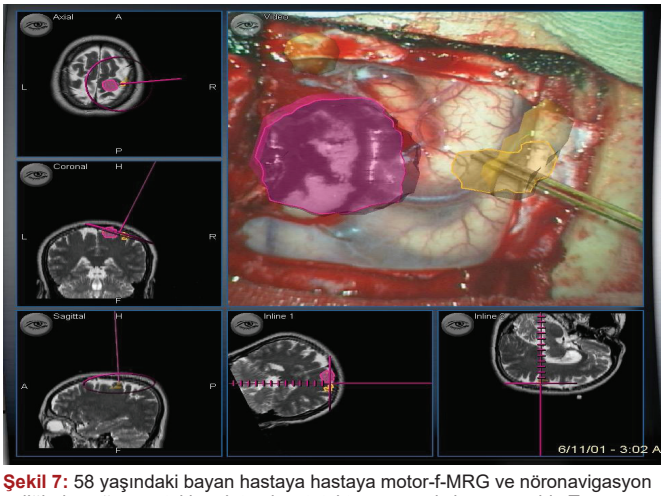


**Şekil 7:** 58 yaşındaki bayan hastaya hastaya motor-f-MRG ve nöronavigasyon eşliğinde sağ paryetal kraniotomi ve total tümör rezeksiyonu yapıldı. Tanı menengiom olarak geldi.

normaldi. Hastaya motor-f-MRG ve nöronavigasyon ve intraoperatif kortikal stimülasyon eşliğinde sağ parietotemporal kraniotomi ve gross total tümör rezeksiyonu yapıldı (Şekil 8). Postoperatif ek nörolojik defisiti olmadı. Patolojik inceleme sonucu astrositom grade-II geldi.

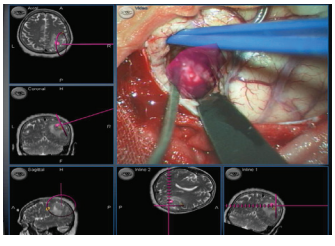

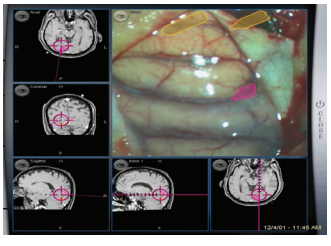

**Şekil 8:** 62 yaşında bayan hastaya motor-f-MRG ve nöronavigasyon ve intraoperatif kortikal stimülasyon eşliğinde sağ parietotemporal kraniotomi ve gross total tümör rezeksiyonu yapıldı. Tanı astrositoma grade-II'dir.
**Şekil 9:** 63 yaşında erkek hastaya nöronavigasyon ve visual f-MRG incelemeleri yapıldıktan sonra sağ oksipital kraniotomi ile gross total tümör eksizyonu yapıldı. Tanı metastaz olarak geldi.

Vaka 4: 63 yaşında erkek hasta, sağ akciğer kitlesi nedeniyle yapılan operasyonu sonrası küçük hücreli olmayan akciğer karsinomu gelmesi nedeniyle yapılan rutin incelemerinde sağ oksipital kitlesi tespit edilmesi üzerine yatırıldı. Hastaya gerekli nöronavigasyon ve visual f-MRG incelemeleri yapıldıktan sonra sağ oksipital kraniotomi ile gross total tümör eksizyonu yapıldı (Şekil 9). Patolojik inceleme sonucu metastaz olarak gelen hastanın ek nörolojik defisiti olmadı. Hasta medikal ve radyasyon onkolojilerine sevkle taburcu edildi.

Olgu 5: 36 yaşında bayan hasta. Sol kolda uyuşma, baş ve boyun ağrısı nedeniyle yapılan tetkiklerinde sol lateral ventrikül komşuluğunda kavernom ile uyumlu kitlesi tespit edilmesi üzerine yatırıldı. Hastaya konuşma f-MRG ve nöronavigasyon eşliğinde sol frontoparyetal kraniotomi ile total tümör rezeksiyonu yapıldı (Şekil 10). Patolojik inceleme sonucu kavernom olarak geldi. Postoperatif ek nörolojik defisiti olmayan hasta önerileri ile taburcu edildi.

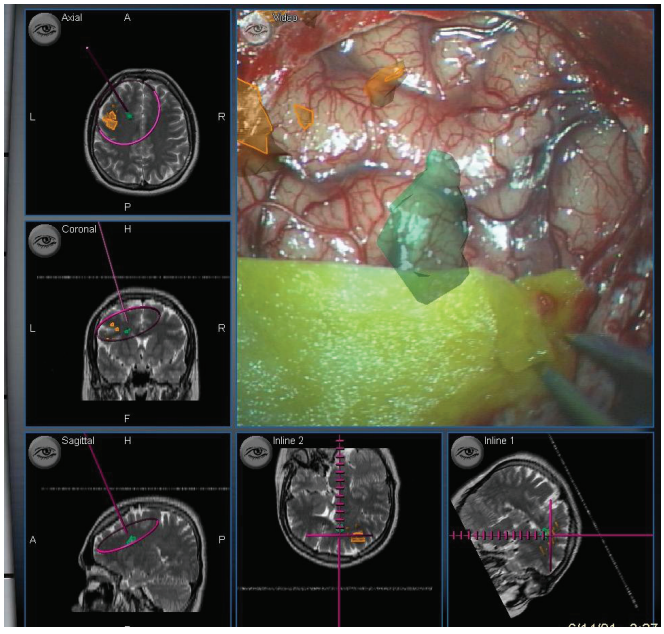


**Şekil 10:** 36 yaşında bayan hastaya konuşma f-MRG ve nöronavigasyon eşliğinde sol frontoparyetal kraniotomi ile total tümör rezeksiyonu yapıldı. Tanı kavernom olarak geldi.

Olgu 6: 19 yaşında bayan hasta. 9 yıldır olan ilaca dirençli kompleks parsiyel nöbetleri nediniyle yapılan incelemelerinde sağ paryetal lob postsentral girus yerleşimli bir lezyonun ve buna eşlik eden sol temporal araknoid kist ve temporal atrofi tespit edilmesi üzerine yatırıldı. Hastanın yatış nörolojik muayenesi normaldi. Preoperatif dönemde yapılan uzun süreli EEG-monitorizasyonu ve nöbet kaydında epileptik odağın sağ paryetal lezyon bölgesi olduğu saptandı. Hastaya preoperatif m-f-MRG ve intraoperatif dönemde elektrokortikografi ve f-nöronavigasyon yapılarak opere edildi (Şekil 11). İntraoperatif elektrokortikografide epileptik spike olmadığı ve kortikal bölgelerde de motor aktivite olduğu f-MRG ile gösterildi. Postoperatif ek nörolojik defisiti olmayan hastanın patolojik inceleme sonucu astrositoma grade-II olarak geldi (Şekil 12). Hastanın epileptik nöbetleri düzeldi. Nörolojik defisit gözlenmedi.

## TARTIŞMA

İntrakranial yapıların mekanik lokalizasyonu için kullanılan aletlerin geçmişi modern nöroşirürjinin başlangıcına gider. Zernow 1890'da Moskova'da hastanın kafatasına fiske edi-

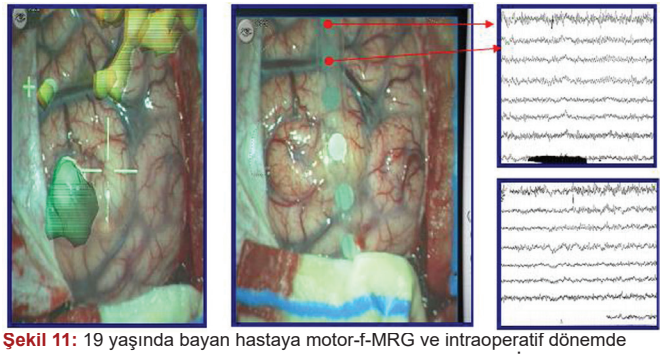

**Şekil 11:** 19 yaşında bayan hastaya motor-f-MRG ve intraoperatif dönemde elektrokortikografi ve f-nöronavigasyon yapılarak opere edildi. İntroperatif elektrokortikografide epileptik spike olmadığı ve kortikal bölgelerde de motor aktivite olduğu f-MRG ile gösterildi.

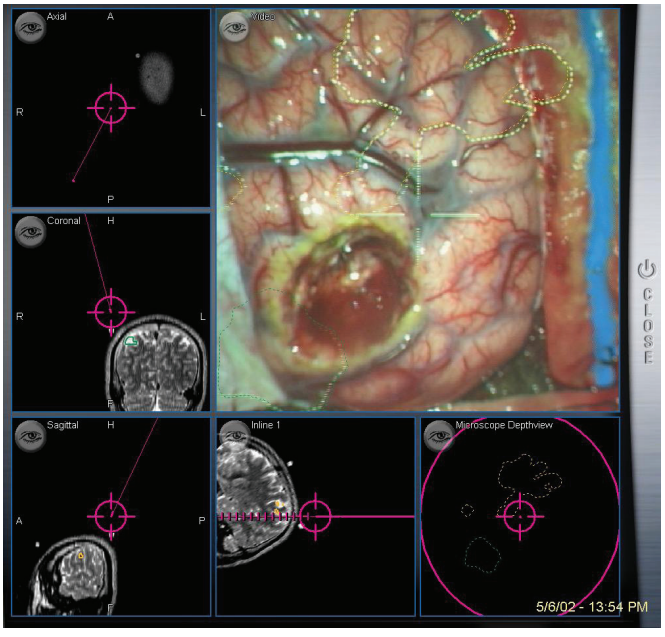


**Şekil 12:** Aynı hastanın hastanın patolojik inceleme sonucu astrositoma grade-II olarak geldi.

len ve yüzeyel belirteçlere dayanarak intraserebral yapıların lokalizasyonunu tespit etmekte kullanılan "ensefalometre" denilen bir aleti tanımladı (1,8). Bir koordinat sistemine dayanan gerçek stereotaktik hesaplamalar 1906'da Horsley ve 1908'de Clarke tarafından icat edildi (1). Onlar, eğilmez bir başlığı hareket etmeyen bir koordinat sistemi olarak kullanılmak üzere kafatasına yerleştirdiler, bu sayede beynin içindeki noktalar ile ilişki kurdular. Bu metod sadece deneysel çalışmalarda kullanıldı.

İnsanda stereotaktik metodlar 1933'te Kirschner tarafından idiopatik trigeminal nevraljisi olan bir hastada foramen ovaleye girmek için kullanıldı (1). 1918'de Dandy ventrikülografiyi buldu. 1947'de Spiegel ve Wycis insanda ilk stereotaktik talamotomiyi gerçekleştirdiler. Yine bu dönemde Talairach, Riechert ve Leksell fonksiyonel nöroşirürjikal girişimleri benzer başlıklı stereotaktik yöntemleri kullanarak gerçekleştirdiler. 1973'te Hounsfield tarafından BT'nin geliştirilmesinden sonra stereotaktik koordinat temelli hesaplamalar tüm intrakranial boşluk için uygulanabilir oldu ve saha biopsi, interstisyel brakiterapi, endoskopi açık cerrahide tümör lokalizasyonunun tespiti için genişlemiş oldu (1). 1980'li yıllarda görüntüleme yöntemlerinin geliştirilmesi ve BT'nin kullanıma girmesi, takip eden yıllarda MRG tekniğinin geliştirilmesi bu alandaki çalışmaları hızlandırarak kesite dayalı stereotaksi ile elde edilen bilginin cerrahi

alana aktarımını kolaylaştırdı. Bilgisayar teknolojisinin katkıları ile bu çalışmaların yapıldığı yıllarda beyin cerrahisinde küçük ve derin yerleşimli lezyonların doğru olarak saptanması için altın standart kesit bazlı stereotipik cerrahi idi.

Elektromanyetik sistemler ise yeni geliştirilmiş sistemlerdir (9,10). Bu sistemler elektromanyetik bir alan transmitteri tarafından oluşturulmuş bir sinyalin lokalizasyonunu hesaplar, 2 değişik çeşitte izleyici vardır. Bunlar AC (alternative current – alternatif akım) ve DC (direct current – doğru akım) izleyicileridir. Kato tarafından geliştirilen navigatör, manyetik bir sensör yapıştırılmış bir emici tüpün spasial pozisyonu ve oryantasyon açısını saptamak için AC- EM çiftleme teknolojisini kullanır (5). Sensör emici tüpün tepesindedir ve yönünü gerçek uzay ve zamanda preoperatif olarak saptar. Sonuçta AC ve DC izleyicileri yakındaki iletken metallere farklı farklı tepki verirler. Manyetik alan üretildikten sonra bu iletken metallerin içinde (EDDY akımları) denilen görünmez elektriksel havuzlar oluşur. Bu oluşan EDDY akımları interferans paterni oluşturarak distorsiyona ve yanlış hesaba yol açarlar. AC doğru akımının hızlı varyasyonu nedeni ile EDDY akımıda hızlı olarak değişir. DC akımları ise hemen stabil duruma geçerler ve yeni EDDY akımları oluşmaz. Dolayısı ile distorsiyona yol açmaması nedeni ile ferröz ortamlarda DC izleyiciler tercih edilmiştir (11).

Son jenerasyon olan bizim kullandığımız sistemler manyetik alansız (infrared ışın kullanılarak) çalışmaktadır (2). Bu stereotaktik nöronavigasyon sistemi, stereotaktik başlıksız, kablosuz ve pasif yansıtıcı belirteç'lere sahip olması gibi teknik özelikleri nedeni ile kullanımı basit, istenilen cerrahi enstrümanlara kolaylıkla adapte edilebilen ve bunlarla kullanılabilen, intraoperatif olarak üç boyutlu görüntülerin devamlı olarak alınabildiği bir sistemdir (12,13). İnfrared dalgaların pasif yansıması temeline dayanmaktadır. Bu sistemlerin geliştirilmesindeki temel amaç, özellikle derin yerleşimli intrakranial kitlelerin ameliyat sırasında lokalizasyonlarında ve çıkarılmalarında yol gösterici olmalarıdır (14,15,17,18)

Kortikal beyin haritalaması, serebral korteks fonksiyonlarının lokalizasyonunu yapmaya yönelik çalışmaların genel adıdır. Geniş anlamıyla beyin haritalaması, bu konuda sözü edilen tüm teknikleri kapsamaktadır; dar anlamıyla ise, serebral korteks üzerinden yapılan intraoperatif elektrokortikografi kayıtlarını ve korteksin elektriksel stimulasyonuyla alınan fizyolojik cevapların gözlenmesini içermektedir. Lokal veya yüzeysel anesteziyle yapılan kraniotomi tekniği bu çalışmaların bir bölümünde kullanılmaktadır (19,20,21). Beyin haritalamasındaki temel teknikler, epilepsi cerrahisi ve hareket bozuklukları cerrahisi uygulamalarıyla gelişmiş ve daha sonra tümör cerrahisine uygulanmıştır. Beyin haritalamasında, kortikal epileptik odağın elektrokortikografiyle gösterilmesinin yanısıra başlıca şu modaliteler gözlenebilir: Motor fonksiyon konuşma, duysal cevaplar, verbal hafıza, vizüel fonksiyon.

F-MRG invasif tekniklere göre oldukça güvenilir bir alternatif yöntemdir. Aynı zamanda da preoperatif dönemde bilgi cerrahın elinde olabildiği için cerrahinin önceden planlanabilmesine de büyük katkı sağlar. Bu sayede hem cerrahinin süresi kısalır hem de ECS ve SEP için subdural bölgeye elektrod yerleştirmek için yapılması gereken ek bir ameliyatı da gerektirmediğinden birçok avantajı vardır (12,13). Bu yöntemler giruslar hakkında bilgi verir, sulkus ve fissürleri incelemez. Beyinde nöronal aktivitenin bir sonucu olarak bir dizi sekonder fizyolojik değişiklikler oluşur. Glukoz kullanımı gibi ölçülebilir değişiklikler BOLD f-MRG tekniği ile saptanmaya başlamıştır. Başlıksız intraoperatif nöronavigasyon sisteminin gelişmesi ile f-MRG datalarının ameliyat ortamına kesin tescil ve transferini sağlanmıştır. Diğer fonksiyonel nörogörüntüleme modalitelerinde olduğu gibi BOLD f-MRG'de beyin aktivasyonuna olan sekonder fizyolojik cevaplara dayanır (21).

f-MRG'deki olası başarısızlığın birinci nedeni hastanın hareket etmesidir. Daha hızlı görüntüleme tekniği modaliteleri geliştikçe inceleme zamanları kısalmaktadır. Bu sayede baş hareketine bağlı inceleme başarısızlıkları azalmaktadır. Sistemin bir diğer dezavantajı ise kuruluş maliyetidir (15). Nöronavigasyon sisteminin çalışabilmesi için gerekli görüntüleme işleminin sorunsuz yapılabildiği MRI ve BBT çekebilen bir radyoloji merkezi, veri aktarımı için bir bilgisayar istasyonu (en az Microsoft Windows NT, Pentium III, 256 MB RAM, 5 GB Hard Disklik), ameliyathanede kullanılacak olan navigasyon ünitesi ve navigasyon sistemine uyumlu operasyon mikroskobu gerekmektedir. Halen bu sistem getirdiği ek maliyet nedeni ile sadece büyük merkezlerde kullanılabilecek özelliktedir. Ancak bu sistemle opere olan hastalarda komplikasyon oranının az olması, hastanın hospitalize olma süresinin az olmasının getirdiği ekonomik kazanç, navigasyon sisteminin kuruluş maliyetinden daha önemlidir.

f-MRG nöronavigasyon cerrahın lezyona ve elequent kortikal sahalara anatomik orientasyonunu non-invazif bir şekilde sağlaması ve peroperatif dönemde de rezeksiyon süreci içinde sürekli olarak elequent sahayı cerraha göstermesi açısından oldukça faydalı bir tekniktir. Bu sayede cerrahiye bağlı morbidite oranı mümkün olan en aza indirilerek hastanın hayat kalitesi mümkün olan en iyi düzeyde tutulabilmektedir. Bizim kliniğimizde de motor, konuşma ve görme merkezlerine komşu lezyonu olan hastalarda f-MRI ve nöronavigasyon entegre edilerek toplam 37 olgu opere edilmiş ve bu olgulardaki postoperatif ek nörolojik defisit oranının belirgin derecede iyi olduğu görülmüştür.

Sistemin kullanımının kolay olması, ek olarak invazif nitelikli olmaması intraoperatif olarak üç boyutlu görüntülerin devamlı olarak alınabilmesi sistemin avantajlarını oluşturmaktadır (10, 12). Günümüzde dünyanın sayılı beyin cerrahi merkezlerinde intrakranial kitlelerin cerrahi tedavisinde, spinal lezyonların tedavisinde, biyopsi işlemlerinde ve fonksiyonel uygulamalarda rutin olarak kullanılmaktadır (22). Bu sistem cerraha lezyonun lokalizasyon ve sınırlarının belirlenmesinde yardımcı olmakta ve devamlı üç boyutlu interaktif görüntü sağlamaktadır. Bu nedenle bu sistem cerrahinin planlanması ve seyrinde oldukça faydalıdır.

Bu sistemin zorluk yaratan bir özelliği ise hedef sapması olayıdır. İntraparankimatöz navigasyon sırasında görüntüleme sonrası oluşan beyin distorsiyonunun bir etkisi sonucu oluşmaktadır. Hedef sapmasına yol açan en önemli nedenler ise; preoperatif görüntüleme yapıldıktan sonra operasyona alınma periyodu arasındaki zamanın uzaması ve beyin ödemi, kitlenin büyümesi etkisi ile lezyonun yer değiştirmesi, operasyonda kafatası ve duranın açılmasından sonra beyin-omurilik sıvısı (BOS) kaybı, hasta pozisyonu nedeni ile beyin parankiminin sarkması, tümör çıkartıldıkça beyin parankiminde oluşan kaymadır (5,7,22). Bu operasyon sırasında cerrahi oryantasyonu bozan en önemli etkendir. Bu hedef sapması olayının önüne geçebilmek için hasta görüntüleme işleminden hemen sonra operasyona alınmalı, operasyon sırasında hasta pozisyonu beyin parankim sarkmasını engelleyecek şekilde verilmeli, BOS kaybı mümkün olan en alt seviyede tutulmalıdır. Ope-

rasyon sırasında BOS kaybı ve kitle çıkarımı ile bir miktar parankim kayması olacağı için cerrahın anatomik ve morfolojik bilgisinin ve operatif tecrübesininde çok iyi olması gerekmektedir. Hedef sapması tümör çıkartıldıkça artacak bir olaydır (1). Operasyonun başlangıcında navigasyon, lezyonun yerini görüntü üzerinde tam olarak gösterir. Ancak operasyon ilerledikçe kitlenin çıkarılması ile oluşan boşluk beyin şiftine yol açar ve ekrandaki görüntü üzerinde işaretli alanda kayma olur. Operasyonun sonuna doğru çıkarılan kitle boyutu ile orantılı olarak hedef sapması boyutu da artış gösterir. Nadiren de olsa bazı olgularda operasyon sonunda bu hedef sapması 3-4 cm.ye kadar çıkabilmektedir. Ancak operasyon başlangıcında herhangi bir hedef sapması söz konusu değildir. Cerrah girişim için gerekli anatomik yapıları ve lezyonu operasyonun başlangıcında navigasyon ekranından hedefte sapma olmadan görür ve operasyonu planlar. Sonuçta cerrahın oryantasyonu ve operasyonun planlanmasında hedef sapmasının negatif bir etkisi olmamaktadır (15).

Nöronavigasyon sistemleri, geleceğin beyin cerrahisi klinik uygulamalarında daha da yoğun olarak kullanılacak olan ve bunun yanı sıra gelişimini sürdüren sistemlerdir. Günümüzde de rutin uygulamalara girme zorunluluğu kesinleşmeye başlamıştır. Günümüzde kullanıma giren nöronavigasyon sistemleri altyapı olarak birbirinden farklı özeliklerde de olsa nöroşirurji kliniklerinde rahatlıkla kurulup işletilebilinecek olgunluğa ve teknik birikime ulaşmışlardır. Fonksiyonal nöronavigasyon gelecekte invazif haritalama yöntemlerinin yerini alma potansiyelini taşımaktadır.

## SONUÇ

Bu çalışmada stereotaktik nöronavigasyon sistemi ve f-MRG'ın gelişim basamakları, çalışma prensipleri ve klinik uygulamaları değerlendirilmiştir. Sonuç olarak:

1-Bu nöronavigasyon sistemlerinin kullanılmasıyla ameliyat edilen nöroşirürji hastalarında lezyonların total veya totale yakın olarak ve minimal komplikasyonlara yol açacak şekilde çıkartılma olasılığı artmaktadır.

2-Özellikle "eloquent" kortikal bölgelerde veya bu bölgelere yakın lokalizasyondaki lezyonlarda cerrahi rezeksiyon esnasında bu bölgelerin korunması amacına hizmet etmek üzerine geliştirilen f-MRG tekniği sayesinde non-invasif olarak bu bölgeler haritalanmakta ve intraoperatif dönemde korunarak postoperatif nörolojik defisit oranı azaltılabilmektedir.

3-f-MRG ve nöronavigasyon sistemi ile opere edilen hastaların postoperatif morbidite ve mortalite sonuçları değerlendirilmiş olup bu sistem kullanımı ile hastalarda komplikasyon oranlarının daha düşük olduğu ve sistemin kullanımının cerrahi sonuçlara katkıda bulunduğu tespit edilmiştir.

4-Nöronavigasyon sisteminin kullanımı sırasında teknik kullanıma ait hatalar oluşabilmektedir. Bunlar operasyon başlangıcındaki kayıtlama hatası ve operasyon sonlarına doğru oluşan hedef sapmasıdır. Nöronavigasyon sisteminin kullanım aşamalarında hasta belirteçleri nöronavigasyon sistemine tanıtılırken kayıt hatası 1,5 mm. altında bulununca operasyona başlanılmış, daha yüksek olan kayıt hatası durumunda tanıtım işlemi yenilenmiştir.

5-Bu sistemin başarılı bir şekilde kullanılması için cerrahi ekibin teknik bilgi ve donanımının yeterli seviyede olması gerekmektedir. Fonksiyonal nöronavigasyon gelecekte invazif haritalama yöntemlerinin yerini alma potansiyelini taşımaktadır.

## KAYNAKLAR


1. Grunert P, Darabi K, Espinosa J. Computer aided navigation in neurosurgery. Neurosurg Rev 2003; 26: 73-99
2. Tamaki N, Ehara K. Computer-assisted neurosurgery. Introdution of the passive marker neuronavigation system vector vision, Tokyo: Springer-Verlag, 1997.
3. Al-Rodhan NRF, Kelly PJ. Pioneers of stereotactic neurosurgery. Stereotact Funct Neurosurg 1992; 58: 60-65.
4. Kelly PJ, Alker GJ, Georges S. Computer-assisted stereotactic microsurgery for the treatment of intracranial neoplasms. Neurosurgery 1982; 10: 324-331.
5. Kato A, Yoshimine T, Hayakawa T, et al. A frameless, armless navigational system for computer- assisted neurosurgery. J Neurosurg 1991; 74: 845-849.
6. Roberts DW, Strohbein JW, Hatch JF, Murray W, Kettenberger H. A frameless stereotactic integration of computerized tomographic imaging and the operating microscope. J Neurosurg 1986; 65: 545-549.
7. Kim PE, Singh M. Functional magnetic resonance imaging for brain mapping in neurosurgery. Neurosurg Focus 2003;15; 15(1)
8. Zernow DN. Encephalometer a device for determination of the location of brain parts of living humans. Proc of the Soc Physicomed 1889; 2: 70-86.
9. Ostertag CB, Warnke PC. Neuronavigation. Computer-assisted neurosurgery. Nervenarzt. 1999; 70(6):517-21.
10. Zhao JZ, Wang S, Wang DJ et al. Application of frameless stereotaxy in craniotomy procedures: Clinical evaluation. Neurosurg Q 2003;13(1): 51-55.
11. Suess O, Kombos T, Kurth R, et al. Intracranial image-guided neurosurgery: experience with a new electromagnetic navigation system. Acta Neurochir (Wien) 2001; 143(9): 927-34.
12. Gumprectht HK, Widenka DC, Lumenta CM. Brain Lab Vector Vision Neuronavigation System: technology and clinical experiences in 131 cases. Neurosurgery 1999; 44(1):97-104.
13. Wolfsberger S, Rössler K, Regatschnig R, Ungersböck K. Anatomical landmarks for image registrasyon in frameless stereotactic neuronavigation. Neurosurg Rev 2002; 25: 68-72.
14. Barlas O, Bayındır Ç, Can M, İdrisoğlu HA, Savaş A, Miyandobci S. Image guided stereotactic biopsy of brain tumors: A study of 211 cases. Med Bull İstanbul 1994; 27: 64-69.
15. Kurtsoy A, Menku A, Tucer B, Kemal KR, Öktem İ.S, Akdemir H. Computer-assisted stereotactic neuronavigation for intracranial mass lesions: Preliminary clinical experiences in 63 cases. Turk Neurosurg 2002;12: 33-38.
16. Reinges T, Krings T, Nguyen H, et al. Virtual pointer projection of the central sulcus to the outside of the skull using frameless neuronavigation- accurary and applications. Acta neurochir (Wien) 2000;142: 1385-1390.
17. Wadley J, Dorward N, Kitchen N, Thomas D. Pre-

operative and intra-operative guidance in modern neurosurgery: a review of 300 cases. Ann R Coll Surg Engl 1999; 81: 217-225.

18. 18. Kelly PJ, Goerss SJ, Kall BA. The stereotaxic retractor in computer-assisted stereotaxic microsurgery. J Neurosurg 1988;69: 301- 306.

19. Martin del Campo JC, Taub E, Lozano AM. Cerebral localization mapping in Neurosurgery. In PL Gildenberg, RR Tasker (Eds) Textbook of Stereotactic and Functional Neurosurgery. New York: McGraw-Hill 1988: 1839-1848

20. Hanglund MH, Ojeman GA, Berger MS. Functional mapping of motor, sensory and language cortex during intracranial tumor removal. In PL Gildenberg, RR Tasker (Eds) Textbook of Stereotactic and Functional Neurosurgery. New York: McGraw-Hill Co 1988: 955-962

21. Savas A, Tuna H, Yağmurlu B, Erden I, Egemen N, Kanpolat Y. Intraoperative eloquent cortex mapping with functional neuronavigation and preservation of function in brain tumors. (Abstract). Acta Neurochir (Wien) 2002; 144(10):1107.

22. Hodaj I, Kutlay M, Gonul E, Solmaz I, Tehli O, Temiz C, Kural C, Daneyemez MK, Izci Y. The use of neuronavigation and intraoperative imaging systems in the surgical treatment of orbital tumors. Turk Neurosurg. 2014;24(4):549-57.