OLGU SUNUMU

Gülhane Tıp Derg 2013; 55: 46-50

© Gülhane Askeri Tıp Akademisi 2013

doi:10.5455/gulhane.35177

# Erken bizans döneminde kafa travması izleri

**Serdar Kaya (*), Cahit Kural (*), Nalan Damla Yılmaz (**), A. Turan Ilıca (***), Yusuf İzci (*)**

**ÖZET**

Erken Bizans dönemi MS 4-6.yüzyılları kapsar. Çalışmamızın amacı Iasos kazılarında ortaya çıkan erken Bizans dönemi kafataslarında travma izlerini ortaya koymak ve bunların muhtemel nedenlerini araştırmaktır. 1979-1987 yılları arasında yapılan Iasos antik kenti kazılarında MS 6.yüzyıla tarihlenen 262 adet iskelete ulaşılmıştır. Bu iskeletlerden kemik bütünlüğü tam olan 7 adet kafatası morfolojik ve radyolojik olarak incelenmiştir. Tüm kafataslarına 3 boyutlu tomografi çekilerek detaylı travma analizi yapılmıştır. Yedi adet bütünlüğü tam olarak korunmuş kafatasından 4 tanesinde belirgin olarak travma izi saptanmıştır. Bunlardan 2 tanesi çökme tarzında, bir tanesi penetran, bir tanesi ise çok sayıda lineer travma izidir. Ayrıca bütünlüğü tam olmayan bir adet kafatasında da muhtemel trepenasyon bulgularına rastlanmıştır. Bu travma izlerinin diğer kemiklerde görülmemesi ve bölgenin savaş bölgesi olmaması travmaların bir savaştan çok bireysel saldırganlık veya kazalara bağlı oluştuğunu düşündürmektedir. Antik dönemde kafa travmaları günümüzdeki gibi farklı tiplerde görülmektedir. Ancak bunların nedenleri ve varsa tedavi yöntemleri hakkında daha detaylı araştırmalara ihtiyaç vardır.

**Anahtar kelimeler:** *Kafatası; Erken Bizans dönemi; Travma*

**SUMMARY**

**Cranial trauma signs in early byzantine period**

Early Byzantine age comprise of 4-6th centuries AD. The aim of our study is to demonstrate the trauma signs in skulls belonging to early Byzantine period and to investigate the possible causes of these traumas. Two hundred and sixty two skeletons dated to 6th century AD were excavated between 1979 and1987 from the Iasos Archaeological site. Among these skeletons, 7 osteologically intact skulls were examined morphologically and radiologically. All skulls were analyzed by 3-D computed tomography. Significant trauma sign was observed in 4 of 7 skulls. Among these signs, two were depression fracture, one was penetrating trauma and one was multiple linear fracture. In addition, possible trepenation signs were observed in an incomplete skull. The possible causes of these signs were individual violence and accidents but not wars, because these signs were not observed in other bones and this location was not a war site during the early Byzantine period. Head traumas were in various types during the antiquity, similar to present time. More detailed anthropological studies are needed to demonstrate the possible causes of these traumas and treatment techniques.

**Key words:** *Skull; Early Byzantine period; Trauma*

* Gülhane Askeri Tıp Akademisi, Beyin ve Sinir Cerrahisi AD, Ankara
** Ankara Üniversitesi, Dil Tarih Coğrafya Fakültesi, Antropoloji AD, Ankara
***Gülhane Askeri Tıp Akademisi, Radyoloji AD, Ankara

**Ayrı basım isteği:** Doç.Dr. Yusuf İzci, GATA Beyin ve Sinir Cerrahisi AD. 06018 Etlik-Ankara
**E-mail:** yizci@gata.edu.tr

**Makalenin geliş tarihi:** 09.09.2011 • **Kabul tarihi:** 10.01.2012 • **Çevrim içi basım tarihi:** 28.03.2013

## Giriş

Arkeolojik kazılarda ortaya çıkarılan insan kalıntıları eski toplumların ekonomik ve sosyal hayatı hakkında detaylı bilgiler verir. Kazılarda bulunan iskeletlerdeki travma izlerinin sıklığı ve dağılımı o bölgede yaşayan insanların günlük yaşamda karşılaştıkları riskleri de ortaya koymaktadır (1).

Iasos antik kenti erken bronz çağından itibaren yerleşime açılmış ve daha sonra Helenistik, Roma ve Bizans dönemlerinde insanlar tarafından kullanılmıştır (2). Balıkçılık ve mermer yapımı bu şehrin en önemli geçim kaynağı idi. Erken Bizans döneminde Iasos kenti Karya bölgesinin önemli bir ticaret merkezi idi (3). Bu kent 1835 yılında Charles Texier tarafından bulunmuş (4) ve ilk detaylı arkeolojik kazılar 1960'lı yıllarda İtalyan Arkeoloji Grubu tarafından yapılmıştır (5). 1979-1987 yılları arasında Iasos antik kentinin nekropol'ünden çıkarılan MS 6.yüzyıla tarihlenen insan iskeletleri ayrı ayrı tasnif edilmiş ve saklanmıştır (6). Günümüze kadar bu iskeletlerle ilgili çok az antropolojik çalışmalar yapılmış ve yayımlanmıştır (7).

Bu çalışmamızın amacı erken Bizans dönemine ait Iasos iskeletlerinin bütünlüğü korunmuş olan kafataslarında travma izlerini morfolojik ve radyolojik olarak araştırmak ve bu travmaların muhtemel nedenlerini literatür eşliğinde tartışmaktır.

## Gereç ve yöntem:

1979-1987 yılları arasında İasos antik kenti kazılarından nekropol bölgesinden MS 6.yüzyıla tarihlenen 262 adet iskelet çıkarılmıştır. Bu iskeletler ayrı ayrı tasnif edilerek numaralandırılmış ve kuru bir ortamda incelenmek üzere saklanmıştır. Bu iskeletler içindeki tüm kafatasları morfolojik olarak, kemik bütünlüğü tam olarak korunmuş 7 kafatası ise morfolojik ve radyolojik olarak incelendi. Öncelikle bu 7 iskeletin yaş ve cinsiyet tayini yapıldı. Cinsiyet tayini için kranyal morfolojik işaretler (mastoid çıkıntı, glabella, supraorbital çıkıntı, çene ve dişler) kullanıldı (8). Ölüm

anındaki yaş tayini için ektokranyal sütür kapanması ve diş yapısı kullanıldı (9).

Kafatasların travma işaretleri yönünden detaylı incelendi. Antemortem, postmortem ve perimortem kırık izleri incelendi. Antemortem travmanın en iyi işareti kemik iyileşmesinin gösterilmesidir. Eğer travma izi çevresinde yeni kallus dokusu izleniyor ise bu antemortem travmanın en iyi işaretidir (1). Morfolojik incelemeden sonra 7 adet kafatasına 3 boyutlu bilgisayarlı tomografisi (BT) çekildi. Bu filmlerde de travma izleri araştırıldı ve bulgular morfolojik izler ile karşılaştırıldı. Bu karşılaştırma travma izlerinin kafatasındaki normal anatomik yapılardan (sütür hatları, damar olukları) ayrılması için önemlidir. Her travma izinin yeri ve fiziksel özelliği ayrı ayrı kaydedildi ve fotoğraflandı.

## Bulgular:

Yedi adet kafatasının morfolojik incelemesi sonucunda 4 tanesinde toplam 5 adet belirgin travma izi saptandı. Travma izlerinin 3 tanesi frontal kemikte, 2 tanesi ise paryetal kemikte görülmüştür. Bunlardan bir tanesinde travma frontal kemiğin sağ tarafında ve hafif çökme tarzında idi. Morfolojik incelemede bu çökme belirgin değil iken 3 boyutlu BT incelemesinde çökmenin belirgin olduğu ve çökme bölgesinde kallus dokusu oluştuğu izlenmektedir (Şekil 1). Bu da travmanın antemortem olduğunu ve bireyin travmadan sonra yaşadığını göstermektedir. Yapılan yaş ve cinsiyet analizinde bireyin 26-35 yaş aralığında (orta yaş-erişkin) ve kadın olduğu anlaşılmıştır. Muhtemelen künt bir travma sonucudur. İkinci birey ise 26-35 yaş aralığında (orta yaş-erişkin) erkek bir bireye ait kafatası olup frontal kemiğin ortasından delici (penetran) bir kafa travması geçirmiştir (Şekil 2). Bu travmanın ölümcül olup olmadığını anlamak mümkün değildir. Delik bölgesi çok dar olup muhtemelen bir çivi veya ok ucu ile açılmış olabilir. Çevresinde kallus dokusu olmaması bireyin travma sonrası ölmüş olabileceğini düşündürmekle birlikte travma alanının küçük olması nedeniyle kallus dokusu oluşmuş olsa bile yeterli bilgi vermemektedir. Bu travma izi de bir savaştan çok bireysel bir saldırı olabileceğini düşündürmektedir. Ayrıca kafatasının diğer bölgelerinde ve iskeleti oluşturan diğer kemiklerde travma izi saptanmamıştır. Üçüncü kafatası ise yine 26-35 yaş aralığında erkek bireye ait olup hem frontal hem de paryetal kemiklerin posteriorunda çökmesi mevcuttur (Şekil 3). Ancak bu çökmeler muhtemelen minör kafa travmalarının bir sonucu olup ölüme neden olduğunu düşündürecek bir bulguya rastlanılmamıştır. Dördüncü kafatası ise 36-45 yaş aralığında (ileri yaş-erişkin) olup erkek bireydir. Sağ paryetal kemiğin posterior kısmında lineer tarzda çok sayıda travma izleri görülmüştür (Şekil 4). Bu izler morfolojik incelemede değil radyolojik inceleme ile saptanmıştır. Travmanın muhtemel bir kesici aletle yapıldığı ve bireyin kafasına birkaç kez vurulduğu anlaşılmıştır. Ancak bu travmanın ölümcül ol-

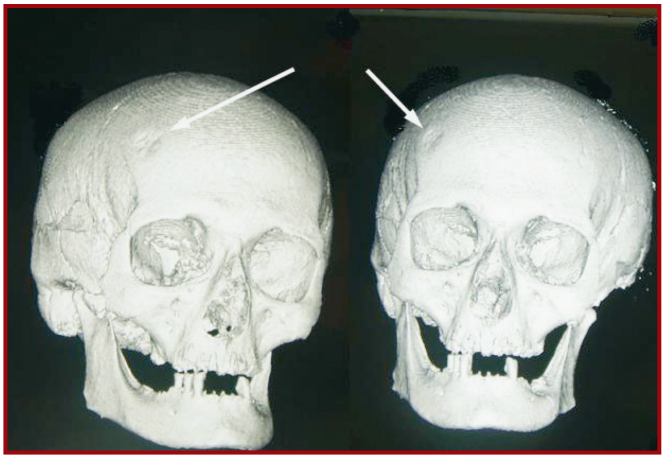

**Şekil 1.** Sağ frontal çökme kırığı olan olgunun 3 boyutlu BT görüntüsü. Ok işaretleri çökme bölgesini göstermektedir. Çöken kemik üzerinde ve çevresinde kallus dokusu izlenmektedir.

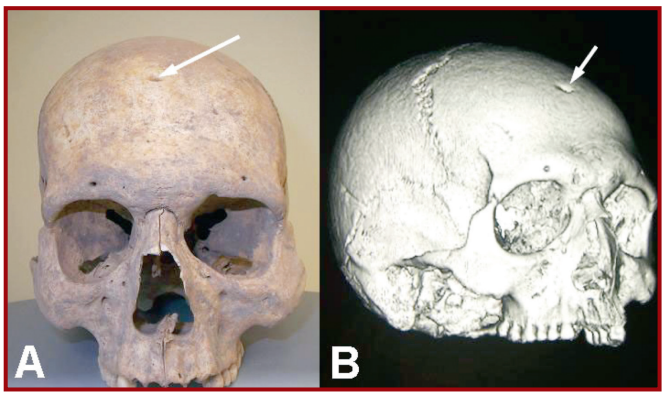


**Şekil 2.** Frontal kemiğin ortasında koronal sütür hattının yaklaşık 3-4 cm önünde penetran travma izi çıplak gözle (A) ve 3-boyutlu BT'de (B) görülmektedir.

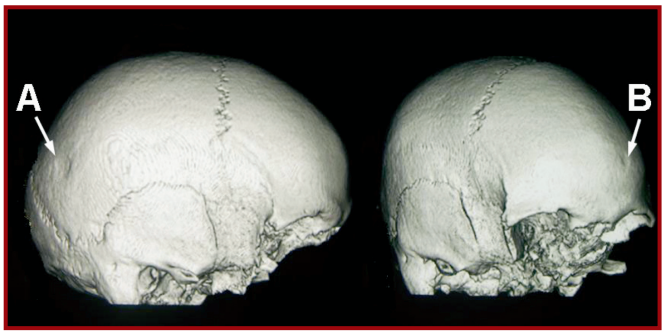


**Şekil 3.** Sağ paryetal kemiğin posteriorunda (A) ve frontal kemiğin ortasında (B) çökme izleri ok ile gösterilmiştir. Çökmeler hafif olup muhtemelen minör travmaların sonucudur.

duğu düşünülmemektedir. Bir bireyde ise sol paryetal bölgede muhtemel bir trepanasyona ait kemik defekti saptanmıştır (Şekil 5). Defekt alanının çevresinde kallus dokusu oluştuğu morfolojik olarak gözlenebilmektedir. Bu bireyin kafatası bütünlüğü tam olmadığı için yaş ve cinsiyet tayini yapılamamıştır. Paryetal bölgedeki defektin neden oluştuğunu söylemek zordur. Delici bir travma sonrası oluşmuş olabileceği gibi cerrahi girişim sonucu da oluşturulmuş olabilir. Defekt çevresinde kallus dokusu oluşumu belirgin olup bu da bireyin travma sonrası uzun süre yaşadığını düşündürmektedir. İncelenen tüm kafataslarında travma izleri sadece kafatasında saptanmış olup diğer kemiklerde travma bulgusu saptanmamıştır. Bu da bir çatışma veya savaştan sonra bireysel saldırı veya kaza sonucu travma ihtimalini güçlendirmektedir.

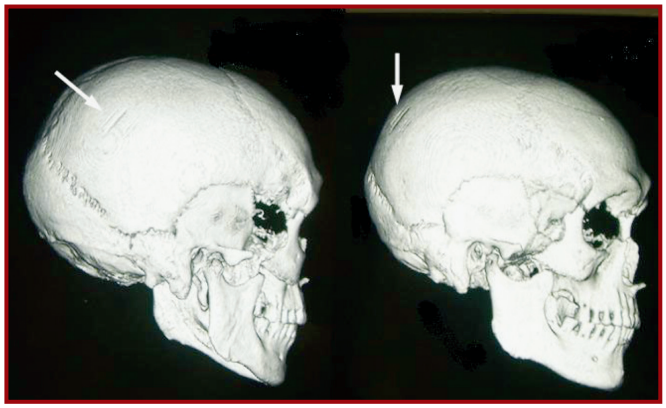

**Şekil 4.** Sağ paryetal kemiğn posteriorunda lineer tarzda çok sayıda travma izi ok işaretleri ile gösterilmiştir. Ancak bu izler dış tabulayı geçmemektedir.

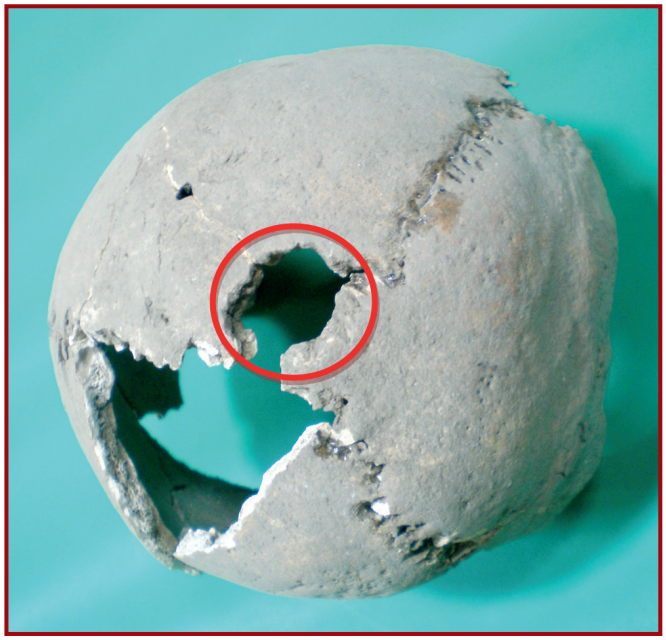

**Şekil 5.** Kemik bütünlüğü tam olmayan bir kafatasında sol paryetal bölgede verteks üzerinde sonradan kallus dokusu oluşmuş bir trepanasyon (çember içinde) izlenmektedir. Bu bölgede sutura sagittalis hattının da bütünlüğü bozulmuştur. Trepanasyonun posterior kısmında oksipital kemikte postmortem oluşmuş bir kemik kaybı görülmektedir. Kemik kenarları beyaz renktedir ve kallus dokusu yoktur.

## Tartışma:

Iasos antik kenti Muğla'nın Milas ilçesine 28 km uzaklıkta Kıyıkışlacık köyü yakınlarında bir yarımada üzerinde kurulmuştur (2). Bu şehrin kalıntıları ilk kez 19.yüzyılda Charles Texier tarafından bulunmuş (4) ve 1960'lı yıllardan beri İtalyan Arkeoloji Grubu tarafından kazılmaktadır (5). Iasos erken bronz çağından beri insanlar tarafından yerleşim yeri olarak seçilmiştir. MÖ 5.yüzyılda Peleponnes yarımadasından gelen göçmenler ilk uygarlığı kurmuşlardır. Daha sonra Minoya kültürünün etkisinde kalan şehir Helenistik dönemde önemli bir balıkçılık ve mermer üretim merkezi olmuştur (10). Roma ve Bizans dönemlerinde de bu özelliklerini koruyan şehir özellikle şarap tanrısı Diyonisos adına yapılan festivallerle adını duyurmuştur. Bizans döneminde Karya bölgesinin önemli bir dini merkezi olmuştur (3,10). İmparator Jüstinyan döneminde (MS 6.yüzyıl) bir deniz üssü görevi görmüştür (11). Bu bölgede Bizans döneminde önemli bir savaş olduğuna dair herhangi bir tarihsel veya arkeolojik bulgu saptanmamıştır (12). Geç Bizans döneminde Iasos önemini yitirmiş ve daha sonra terk edilmiştir.

Iasos antik kenti kazılarında kent surları, tiyatrosu, agorası ile birlikte nekropol'ü de ortaya çıkarılmıştır. Nekropol'de 1979 ile 1987 yılları arasında yapılan kazılarda 262 adet farklı bireye ait iskelete ulaşılmıştır (6). Bu iskeletler MS 6.yüzyıla ait olup büyük kısmı parçalanmış ve dağılmış haldedir. İskeletler bulundukları yer ve yıl esas alınarak ayrı ayrı tasnif edilip kutulanmış ve kuru bir ortamda saklanmıştır. Bu iskeletlerle ilgili ilk antropolojik çalışma Prof. Berna Alpagut tarafından 1988 yılında yapılmış ve Iasos halkının Akdeniz ırkına ait insanlardan oluştuğunu ortaya koymuştur (6). Uzun bir süre bu iskeletler üzerine çalışma yapılmamıştır.

Travma; vücudun normal homeostaz mekanizmalarının kaybına, fizyolojik ihtiyaçlarının artmasına ve sistemlerin anormalleşmesine neden olan bir mültisistem hastalığıdır. Travma kırk yaşın altındaki erkeklerde birinci ölüm sebebidir. Kafa travmaları günümüzde tüm travmalar içinde ikinci sıklıkta yer almaktadır. Travma ölümlerinin yaklaşık %50'si kafa travması ile ilgilidir ve günümüzde taşıt kazalarına bağlı ölümlerin %60'tan fazlası kafa travmasına bağlıdır. Kafa

travmaları, ölüm nedenleri arasında önemli bir yer tutmakla birlikte sakatlıklara da neden olarak uzun süre bakım gerektirmektedir (13). Ağır kafa travmaları genellikle kranyal fraktürler ile birlikte diffüz beyin yaralanmasını ve fokal beyin yaralanmasını içermektedir. Epidural hematomlar, subdural hematomlar ve intraserebral hematomlar, fokal yaralanmalar içinde değerlendirilmektedir. Kranyal fraktürler ise lineer, çökme veya diastatik tarzda olabilir (14). Ancak bunlar ciddi beyin yaralanması ile beraber olmayabilir. Lineer kırıklar röntgen ve tomografide sıklıkla radyolüsent bir çizgi olarak görülür. Çoklu travmalarda ise multipl lineer kırık izleri görülebilir. Bu tarz travmalar spesifik tedavi gerektirmez ve spontan iyileşir. Ancak kafatasının altında vasküler arteryel çaprazlanmalarda veya sinüsleri geçen kırıklarda epidural hematomlar oluşabilir (15). Bizim çalışmamızda bir bireyde paryetal kemiğin posterior kısmında mültipl lineer travma izleri saptandı. Ancak kranyum intakt idi ve travma sadece dış tabula ile sınırlı kalmıştır. Bu da olayın bireysel bir saldırı sonucu olduğunu ve bireyin travma sonrası yaşadığını düşündürmektedir. Kafatasındaki vasküler oluklar bazen travma izleri ile karışabilir, ancak bunların yerleri ve şekilleri itibariyle kırık hatlarından farklı özellikleri vardır.

Çökme kırıkları ise kafa travmasından sonra görülen ve sıklıkla cerrahi gerektiren olgulardır. Bu tarz kırıklarda alttaki dura ve beyin dokusu yaralanmış ise hayati tehlike mevcuttur ve çoğu zaman acil cerrahi gerekir (16). Alttaki dura ve beyin dokusu yaralanmaz ise veya kemik parçalanmaz ise cerrahi gerekmez. Antik çağlarda bireyler genellikle bireysel saldırılar sonucu künt travmalara maruz kalabilmektedirler (16). Travma araçları taş veya sopa gibi aletler ise kafatasındaki çökmeler ölümcül hasara neden olmamaktadır. Bizim 2 olgumuzda çökme tarzında kafa travmaları saptandı. Bir olguda mültipl, bir olguda ise tek bir çökme mevcut idi. Bunlarda kemiğin parçalandığına ait bir bulguya rastlanmamıştır. Yalnız bir olguda travma sonrası çökmenin çevresinde kallus dokusu izlenmiştir. Bu da bireyin travma sonrası yaşadığını göstermektedir.

Trepanasyon tarih öncesi çağlardan beri gerek Anadolu'da gerekse de tüm dünyada uygulanan bir cerrahi girişim olmuştur (17,18). Çoğu zaman kötü ruhların kovulması amacıyla yapılmış ancak bazen de oluşan kafa yaralanmalarının tedavisi amacıyla uygulanmıştır. Bireylerin trepanasyon sonrası yaşayıp yaşamadığını anlamak için genellikle defekt çevresinde kallus dokusu oluşup oluşmadığına bakılır (18). Oluşmuş ise bireyin yaşadığı anlaşılır. Trepanasyonlar eski çağlara ait kafataslarında genellikle sonradan oluşmuş (postmortem) kemik kayıpları ile karışabilir (18). Birey gömüldükten sonrası mezarı açılıp kemiklere zarar verilmiş olabilir veya kazı sırasında bu kemikler kırılmış olabilir. Bu gibi durumlarda kemik sınırlarında kallus dokusu görülmez ve kemik sınırları beyaz renkte olur. Bizim bir olgumuzda belirgin trepanasyona bağlı kemik defekti saptandı. Defekt çevresinde kallus dokusu izlenmekte idi. Ancak bu kafatasının bütünlüğü tam olmadığı için yaş ve cinsiyet tayini yapılamadı.

Sonuç olarak erken Bizans döneminde Karya bölgesinde kurulmuş olan Iasos antik kentinde bireylerin kafa travmalarına maruz kaldıkları saptanmıştır. Ancak bu travmalar daha çok minör tarzda olup ölümcül olmamıştır. Antik çağlardaki kafa travmalarının yaygınlığı, nedenleri ve varsa tedavi yöntemlerini saptamak için daha detaylı araştırmalara ihtiyaç vardır.

## Kaynaklar


1. Erfan M, El-Sawaf A, Soliman MA ve ark. Cranial trauma in ancient Egyptians from the Bahriyah Oasis, Greco-Roman Period. Res. J. Medicine&Med.Sci. 2009; 4: 78-84.
2. Akarca A, Akarca T. Milas: Coğrafyası, tarihi ve arkeolojisi. İstanbul: İstanbul Matbaası, 1954: 154.
3. Bean GE. Karya. İstanbul: Cem Yayınevi, 1987: 85.
4. Texier C. The history, geography and archaeology of Asia minor. Ankara: Enformasyon ve Dokümantasyon Hizmetleri Vakfı. 2002: 236.
5. Berti F. Les Travaux de la Mission Archeologique Italienne à Iassos en 1987. Onuncu kazı sonuçları toplantısı II, Ankara, 1988.
6. Alpagut B. The pre-study on the cranial remains of Iasos people (VI$^{th}$ century AD). Dördüncü arkeometri kongresi sonuçları, TC Kültür Bakanlığı, Ankara, 1988.
7. Başoğlu O. İskeletlerde kimliklendirme: Iasos Bizans iskeletleri üzerinde paleodemografik bir araştırma. Adli Bilimler Dergisi 2010; 9: 7-15.
8. Cox M, Mays S. Human osteology in archaeology and forensic science. Cambridge: University Press, 2006: 118-121.
9. Mays SA, De la rua C, Molleson T. Molar crown height as a means of evaluating existing dental wear scales for estimating age at death in human skeletal remains. J Archaeol Sci 1995; 22: 659-670.
10. Özer Y. Karya tarihi ve coğrafyası. Lisansüstü tezi, Muğla University. 2007: 22-25.
11. Holmes WG. The age of Justinian and Theodora. Vol:1, Elibron Classics, New York: John Wiley&Sons. 2006: 170-178.

12. Rautman ML. Daily life in the Byzantine Empire. Westport: Greenwood Press. 2006: 46.
13. Kshettry VR, Mindea SA, Batjer HH. The management of cranial injuries in antiquity and beyond. Neurosurg Focus 2007; 23: E8.
14. Andrews BT. History, classification, and epidemiology of cranial trauma. In: Batjer HH, Loftus CM (eds). Textbook of Neurological Surgery. Philadelphia: Lippincott William&Wilkins 2003: 2795-2798.
15. Erşahin Y, Mutluer S, Güzelbağ E. Extradural hematoma: analysis of 146 cases. Childs Nerv Syst 1993; 9: 96-99.
16. Ökten Aİ, Ergün R, Akdemir G ve ark. Çökme kırıkları: 162 olgunun retrospektif olarak çocuk ve erişkin yaş gruplarına göre değerlendirilmesi. Ulus Travma Acil Cerrahi Derg. 1996; 2: 158-163.
17. Jimenez-Brobeil SA, Oumaoui IA. Possible relationship of cranial traumatic injuries with violence in the South-East Iberian Peninsula from the neolithic to the Bronze age. Am. J. Physical Anthropol 2009; 140: 465-475.
18. Silva AM, Ferreira MT. Signs of trauma in an adult parietal bone exhumed from a Portuguese prehistoric collective burial. Coll Antropol 2008; 32: 633-635.