ARAŞTIRMA/ORIGINAL ARTICLE

Gülhane Tıp Derg 2014;56: 218-222
© Gülhane Askeri Tıp Akademisi 2014
doi: 10.5455/gulhane.173024

Kronik yaraların tedavisinde steril *Lucilia sericata* larva uygulamaları

Mehmet TANYÜKSEL (*), Özgür KORU (**), Remzi Engin ARAZ (**), Hatice Zeynep Güçlü KILBAŞ (**), Şenol YILDIZ (***), Rıdvan ALACA(****), Hakan AY(*****), Kemal ŞİMŞEK(***), Cemil YILDIZ(******), Yüksel YURTTAŞ (******), Bahtiyar DEMİRALP (*******), Mustafa DEVECİ (********) Bülent A. BEŞİRBELLİOĞLU (*********)

ÖZET

Bu çalışmada, maggot tedavisinin (MT) etkinliğini değerlendirmek ve en uygun ve etkin orijinal steril larva içeren paket dizaynlarının geliştirmek amaçlanmıştır. Maggot tedavisinin en iyi kullanım ve etkinliği için larva içeren paket sistemi geliştirilmiştir. Çalışmada çeşitli boyutlarda (ortalama 11,9±11,8 cm2) yaralar bulunan 23 diyabetik ayak ülseri (DAÜ), iki iskemik kronik yaralı olmak üzere toplam 25 kronik yaralı hasta alınmıştır. Yaranın klinik durumu tedavi öncesi ve sonrası ayrı ayrı değerlendirilmiştir. Tedavi öncesi, yaralarda Gram pozitif kok ve Gram negatif basil en sık olarak saptanmıştır. Hastalara MT (ortalama 16,2±8,6 gün) steril ikinci dönem larvaları içeren paket (ortalama 3,6±1,6 paket) ile birlikte hiperbarik oksijen (HBO) tedavisi uygulanmıştır. Tedavi sonucunda 19 hastanın (%76) yarasında tam bir debridman sağlanırken, altı hastada (%24) kısmi bir debridman oluşmuştur. Sonuç olarak; kronik yarası olan hastaların tedavilerinde steril maggot tedavisinin "paket" olarak uygulanmasının pratik olması yanında tedavide etkin olabildiği gözlenmiştir.

Anahtar Kelimeler: *Lucilia sericata, kronik yara, maggot tedavisi*

SUMMARY

Applications of sterile larvae of Lucilia sericata for the treatment of chronic wounds

The objective of this study was to assess the efficacy of maggot therapy and to develop decontained maggot designs for the best use and effect. In this study, we could maintenance of Lucilia sericata colony and sterile maggots in the insectariums. Contained maggot designs would be developed for the best use and effect for maggot therapy. We have enrolled 25 patients with non-healing chronic wounds (23 diabetic foot wounds, 2 ischemic foot wounds,) various wound size (mean 11,9±11,8 cm^2). The clinical state of the wounds documented before and after maggot therapy. Gram-positive cocci and Gram-negative bacilli were the most frequently isolated from patients with chronic wounds in pretreatment. Along with packet that contains the sterile larvae of the second stage (average mean number of applications 3,6±1,6 packet; average mean 16,2±8,6 days) hyperbaric oxygen (HBO) was applied to patients. As a result of treatment of 19 patients (76%) provided a complete wound debridement, on the other hand, a partial debridement was occurred in six patients (24%). As a result, application of maggot therapy as a "package" in the treatment of patients with chronic wounds is practical and effective.

Key words: *Lucilia sericata, chronic wounds, maggot therapy*

*(Gülhane Askeri Tıp Fakültesi Yüksek Bilim Konseyi)
** (Gülhane Askeri Tıp Fakültesi Tıbbi Parazitoloji Bilim Dalı Başkanlığı)
*** (Gülhane Askeri Tıp Fakültesi Sualtı Hekimliği ve Hiperbarik Anabilim Dalı Başkanlığı)
****(Gülhane Askeri Tıp Fakültesi Fiziksel Tıp ve Rehabilitasyon Anabilim Dalı Başkanlığı)
***** (Gülhane Askeri Tıp Fakültesi Haydarpaşa Eğitim Hastanesi Sualtı Hekimliği ve Hiperbarik Servisi)
****** (Gülhane Askeri Tıp Fakültesi Ortopedi ve Travmatoloji Anabilim Dalı Başkanlığı)
******* (Medipol Üniversitesi, Ortopedi ve Travmatoloji Anabilim Dalı Başkanlığı)
******** (Serbest hekim, Uğur Mumcu Caddesi No.6, Çankaya/Ankara)
********* (Gülhane Askeri Tıp Fakültesi Enfeksiyon Hastalıkları ve Klinik Mikrobiyoloji Anabilim Dalı Başkanlığı)

Ayrı basım isteği: Özgür Koru, M.D.
Gülhane Askeri Tıp Fakültesi Tıbbi Parazitoloji Bilim Dalı Başkanlığı
06018, Ankara, Türkiye
Tel: +90 312 304 34 02
Fax: +90 312 304 34 38
E-mail: okoru@gata.edu.tr
Bu çalışma "American Society of Tropical Medicine and Hygiene (ASTMH) 58th Annual meeting, Washington DC, USA, 18-22 Kasım 2009 tarihinde poster olarak sunulmuştur.

Makalenin Geliş Tarihi: 18.11.2014 • **Kabul Tarihi:** 23.11.2014 • **Çevrim İçi Basım Tarihi:** 27.12.2014

Giriş

Maggot tedavisi (MT), Insecta sınıfı, Diptera dizisi, Cyclorrhapha alt dizisi, Calliphoridae ailesi, Lucilia soyuna ait bir sinek türü olan *Lucilia (Phaenicia) sericata* sineğinin steril hale getirilmiş larvalarının kronik yaraların tedavisinde kullanılması olayına verilen isimdir. Maggot tedavi, "Maggot Debridman Tedavisi", "Larva Tedavisi", "Terapötik Miyaz", "Biyocerrahi Debridman" ve "Biyocerrahi" gibi isimlerle de anılmaktadır (1-8).

Derinin en önemli fonksiyonlarından birisi de dış çevre ile organizma arasında bir bariyer oluşturmasıdır ki, bazen deri bütünlüğü herhangi bir patolojik nedenden dolayı bozulabilmektedir. Bu olay yara olarak tanımlanmaktadır. Altı ile sekiz haftada tamamen iyileşmeyen yaralar kronik yara olarak isimlendirilmektedir. Kronik yaralara bağlı gelişen enfeksiyonların tedavisinde sıkıntılar bulunmaktadır. Yaradaki ölü doku yüksek miktarda bakteri içerdiğinden (enfeksiyon riski) yara iyileşmesini geciktirmektedir. Bundan dolayı yaradaki ölü dokuların temizlenmesine yani debridmana ihtiyaç bulunmaktadır. Ayrıca debridman sırasında açığa çıkan trombositler yeni bir iyileşme sürecini başlatabilmektedir (1, 2, 5, 7-9). Maggot tedavi kronik yaralarda etkisini üç şekilde göstermektedir:

1. Nekrotik ve enfekte dokuyu eriterek debride etmek. Yara iyileşmesini geciktiren en önemli faktörler yara mikro çevresinde mikroorganizmaların kolonizasyonu ve yara enfeksiyonuna uygun zemin hazırlayan nekrotik doku varlığıdır. Bu nedenle uygun ve yeterli debridman son derece önemlidir. Larvalar, biyolojileri gereği hızlıca beslenmek, özellikle ve sadece nekrotik ve enfekte dokuyu yemek zorunluluğundadırlar. Yaranın derin bölgelerine giderek nekrotik dokuyu sağlam dokudan ustalıkla ayırt edebilmektedirler. Bisturi ucunun giremediği ya da sağlam dokuyla nekrotik dokunun mikro anlamda ayırt edilemediği alanlarda yararları tartışma götürmezdir. Bu iki dokunun ayrılmasını sağlamak için, larvalar proteolitik enzimler salgılayarak nekrotik dokuyu eritirler sonrasında sıvı haline gelen bu dokuyu absorbe edip yiyecek olarak kullanırlar. Bu işlem için ayrıca ağızlarındaki kanca ve ince spiküler yapıları mekanik olarak kullanırlar. İlginç biçimde bu beslenme işlemi için herhangi bir ısırma aparatına gereksinim duymamalarıdır (9).

2. Yaranın dezenfeksiyonu ve sterilizasyonu yapmak. Birçok mikroorganizmanın yaradan uzaklaştırılmasında larvalar üzerilerine düşen görevi mükemmel biçimde yapabildikleri bildirilmiştir (10,11). Bunu yaparken gerek salgıladıkları sekresyonlarıyla gerekse sindirerek etkenleri öldürdükleri gösterilmiştir. Larvaların ekzoenzimleri, kronik yaralarda, sadece mikroorganizmalar tarafından oluşturulan biyofilm tabakasının oluşumunu inhibe etmez, ayrıca oluşmuş olan biyofilm tabakanın da parçalanmasını sağlamaktadır (12). Yani larvalar esasında

bir anlamda yaraların sterilizasyonunu gerçekleştirmektedirler (13).

3. Yara iyileşmesini stimüle etmek. Larvalar, en basit etkilerini yaranın üzerinde gezinirken oluşturdukları mekanik etkiyle yaranın iyileşmesini uyarmaktadırlar. Larvaların, sindirim sıvılarında bulunan allantoin, amonyum bikarbonat ve üre gibi büyüme faktörleri ile hücre büyüme ve bölünmesini arttırdığı ifade edilmektedir. (5, 14, 15).

Bu etkilerinden dolayı ekonomik, hızlı ve etkin bir yöntem olarak düşünülen maggot tedavi klinik olarak iyileşmeyen, kronik seyirli, tıbbi ve cerrahi tedavilere yanıt vermeyen, bazı dezenfektanlara alerjik özellik gösteren, inatçı kronik yaraların debridmanında ve iyileşmesine yardımcı olarak kullanılmaktadır (1, 3-5, 7, 9, 10, 14, 16-24).

Ülkemizde 2002 yılından beri GATA'da ilk kez başlayan ve devam eden tedavi yöntemi çok çeşitli yaralarda uygulanmış ve sonuçları itibariyle yararlı bulunmuştur. Kronik yaraların (diyabetik ayak ülseri, osteomiyelit) yanı sıra Buerger hastalığına bağlı ülser gibi akut ağrılı ve doku kaybı olan olgularda da çok ciddi yararları olduğu klinik olarak da gözlenmiştir (25). Bununla birlikte kronik yaradan sıkıntı çeken hastaya en uygun, hızlı, güvenilir ve ekonomik bir yöntem olarak maggot tedavi ne yazık ki yurt dışı uygulamalar ile karşılaştırıldığında ülkemizde gerektiği kadar yaygın kullanılmadığı görülmektedir.

Biz bu çalışmada, inatçı kronik yaralı hastalarda maggot tedavisinin etkinliğini değerlendirmek ve maggot tedavisi için sık olarak kullanılan serbest larva uygulanımı yerine steril larva içeren uygun paket dizaynları geliştirmeyi amaçladık.

Şekil 1: Paket içinde steril larva uygulanmış hastadan paketin çıkartılması ve kontrolü

Gereç ve Yöntem

Öncelikle; TÜBİTAK tarafından sağlanan destekle *L. sericata* türüne ait sineğin erişkin sinek kolonileri oluşturulması hedeflendiğinden ayrı bir oda "iklim odası" adı altında planlanmıştır. İklim odasında, insektaryum özellikleriyle yumurta, larva, pupa ve erişkin elde edilmesi ve laboratuvarda bu formların sürekli üretimi yapılacak koşullar oluşturulmuştur. Isıtıcı ve nem cihazı yardımı ile 25-26°C sıcaklık ve %70 nem sürekliliği sağlanmış iklim odasında bulunan sinek kafeslerinden yumurtalar toplandıktan sonra tüp içine alınarak, yumurtaların ayrımı ve sterilizasyonu önceden belirtildiği gibi yapılmıştır (2). Daha sonra steril larvalar steril paketler içerisine konulmuş hastalara uygulanmak için hazır hale getirilmiştir. Uygulamaların yapılacağı kliniklerde (Hiperbarik Oksijen Tedavi Merkezi ve Fizik Tedavi ve Rehabilitasyon Merkezi) çalışan uzman doktorlar ile konsültasyon yapılarak maggot tedavi endikasyonu koyulan hastalara ilk önce olay hakkında bilgi verildikten sonra hasta rıza formları imzalatılarak uygulama kararı verilmiştir. Uygulamalarda yaranın enfeksiyon kontrolleri ve mikrobiyolojik analizleri Enfeksiyon Hastalıkları AD ve Tıbbi Mikrobiyoloji AD ile koordineli olarak uygulama öncesi ve sonrası takip edilmiştir (Şekil 1). Tedaviye başlanılmadan önce tüm hastalardan derin doku biyopsisi alınmış, yapılan bakteriyel kültür ve antibiyogram sonucu saptanan mikroorganizmalara duyarlı antibiyotiklere başlanılmıştır.

Şekil 2a: Buergerli hastada tedavi öncesi görüntü.

Bulgular

Tedavi öncesi hastaların yaralarında Gram pozitif kok *(Enterococcus fecalis, Staphylococcus aureus)* ve Gram negatif basil *(Pseudomonas aeruginosa, Klebsiella pneumoniae)* en sık olarak saptanmıştır. Hastalara hiperbarik oksijen (HBO) tedavisi ile birlikte MT'ne (ortalama 16,2±8,6 gün) steril ikinci dönem larvaları içeren paket (ortalama 3,6±1,6 paket) şeklinde başlanılmıştır.

Vücudunda kapanmayan çeşitli boyutlarda (ortalama 11,9±11,8 cm^2) yaralar bulunan 23 diyabetik ayak ülseri (DAÜ), iki iskemik kronik yaralı olmak üzere toplam 25 hasta GATA Sualtı Hekimliği ve Hiperbarik Tıp AD Kliniği'ne başvurmuştur. Hastaların 18'i erkek 7'si bayan hasta olup yaşları 20-80 (ortalama 61,7±10,4) olarak saptanmıştır. Tedavi sonucunda 19 hastanın (%76) yarasında tam bir debridman sağlanırken, altı hastanın (%24) yarasında kısmî bir debridman oluşmuştur. Kontrol doku biyopsi örneklerinde enfeksiyonun ortadan kalktığı gözlenmiştir. MT uygulama esnasında oluşan karıncalanma ve ağrı yakınmalarından dolayı beş hastanın ileri maggot tedavisine devam edilememiştir.

Çalışma süresince uygulamalar neticesinde başarı yüksektir. Bu uygulamalarda dikkat çeken iki hastanın özellikleriyle ilgili bilgiler aşağıda verilmiştir:

Hasta Protokol no. 9: Buerger hastalığı (tromboanjitis obliterans) tanısı alan ve her iki taraf femoropopliteal by-pass ameliyatlısı 69 yaşında erkek hasta, operasyon sonrası sağ tibia ön yüzünde kapanmayan yarası ile GATA Sualtı Hekimliği ve Hiperbarik Tıp AD Kliniği'ne başvurmuştur. Hastanın sağ tibia

ön yüzünde 32 cm^2 boyutunda yara mevcuttu. Hastadan doku biyopsisi almak çok ağrılı olduğundan dolayı hastaya profilaktik olarak sefuroksim başlanmıştır. Hastaya yara bakım ürünleri ile pansuman takibi ile birlikte maggot tedavisine başlanmıştır. Hastaya 15 gün boyunca steril ikinci dönem larvaları içeren paket, dört seans olarak uygulanmıştır. Tedavi sonunda nekrotik dokuda tam bir debridman oluşmuştur. Hastada uygulama esnasında oluşan aşırı ağrı yakınmalarından dolayı dört uygulamadan sonra tedaviye devam edilmemiştir. Hastanın maggot tedavi öncesi ve sonrası resimleri Şekil 2a ve 2b'de gösterilmiştir.

Şekil 2b: **Buergerli hastada tedavi sonrası görüntü**

Hasta Protokol no.3: Diabetus mellitus tanılı 61 yaşında erkek hasta ayağında iyileşmeyen yaralar nedeniyle GATA Sualtı Hekimliği Hiperbarik Tıp AD Kliniği'ne başvurmuştur. Hastanın sol ayak lateralinin beşinci metatarsal bölgesinde yumuşak dokuda pürülan akıntılı bir enfeksiyon olup yara bölgesi 18 cm^2 boyutlarındaydı. Hastadan alınan doku biopsisi sonucu *Enterococcus fecalis* üremiştir. Yapılan antibiyogram sonucu bu bakterinin ampisilin, vankomisin, teikoplanin ve linezolide duyarlı olduğu görülüp hastaya teikoplanin iv başlanmıştır. Hastanın yara bölgesi parsiyel oksijen basıncı 29 mm/Hg olarak ölçülüştür. Hastaya HBO tedavisi ile birlikte maggot tedavisine başlanmış 27 seans HBO tedavisi verilmiştir. Hastaya bir ay boyunca steril ikinci dönem larvaları içeren paket, toplam olarak altı seans uygulanmıştır. Tedavi sonunda %90 oranında granülasyon dokusunun oluştuğu gözlenmiştir. Hastanın doku biyopsisinde ilk kültürde 250.000 CFU/ml üreyen bakteri konsantrasyonunun maggot, HBO ve antibiyoterapi sonrası 13.000 CFU/ml konsantrasyonlarına gerilediği bulunmuştur. Hastanın pürülan akıntısının mevcudiyeti ile yapılan üç fazlı sintigrafi sonucu beşinci metatars kemik ile uyumlu osteomyelit tanısı konulmuş, GATA Ortopedi ve Travmatoloji AD tarafından beşinci metatars kemiği alınarak deri grefti uygulanmıştır. Hasta tam bir şifa ile taburcu edilmiştir. Hastanın maggot tedavisi esnasında ve cerrahi sonrası resimleri Şekil 3a, 3b ve 3c'de gösterildiği gibidir.

Çalışmada dikkati çeken gözlemler özetle şunlardır:

1. Hastaların çoğu diyabetik ayak ülserine bağlı kronik yarası olanlardır.
2. Kronik yarası olan hastalarda enfeksiyonların yüksek sıklığı ve ciddi mikroorganizmaların varlığı dikkati çekmektedir.
3. Doku biyopsisi almak yaradaki enfeksiyonun dolayısıyla mikroorganizmanın ortaya koyulmasında çok önemli bir kriterdir.
4. Maggot tedavisi hastalara 1 hafta - 1 ay arasındaki süreler içinde ve 1–7 kez arasında uygulanmıştır. Aynı hastanede bulunma avantajı nedeniyle hastaların ileri dönem gözlemleri de devam etmiştir.
5. Hastalarda nekrotik doku debridmanında ve enfeksiyonun ortadan kaldırılmasında yüz güldürücü sonuçlar alınmıştır.
6. Maggot tedavisi uygulanan hastalarda tek yakınma ağrı (25 hastadan 5'inde) olmuştur. Analjeziklere yanıt verebilen ve psikolojik olduğu da düşünülen ağrılar bazen maggot tedaviyi sonlandırmaya neden olabilmiştir. Örneğin; Buerger hastalığı olan hastada doğal olarak her türlü pansuman uygulaması dâhil ağrılı olmuştur.
7. Maggot tedavisi uygulanan hastaların bir bölümü maggot tedavisi öncesi amputasyon düşünülen hastalardır. En azından bazı hastalarda amputasyondan korunma ya da minimalize (kısmi) etme şansı vermesi bile maggot tedavi adına bir başarı olarak algılanmaktadır.
8. Buerger (Tromboanjitis obliterans) ve Diabetus mellitus'lu bir hastanın sağ ayak medial mallaeolünde 24 cm2 boyutlarında nekrotik enfekte yaranın bir ay boyunca steril ikinci dönem larvalarını içeren paketin, altı seans olarak uygulanması sonrası deri grefti ile düzelmesi multidispliner bir yaklaşımın ne denli başarılı olacağını göstermektedir.
9. Genel olarak hastaların maggot tedavi uygulama süresince uyumları memnuniyet vericidir.

Şekil 3a: **Tedavi öncesi hastanın yara bölgesinde yoğun pürülan akıntı mevcuttu.**

Tartışma

Normal yara iyileşmesi için hücresel ve moleküler düzeyde birtakım mekanizmaların sağlıklı olarak işlemesi gereklidir. Enfeksiyonun ortadan kaldırılması, nekrotik dokuların uzaklaştırılmasının yanında yara mikro çevresinde gerekli ve yeterli miktarda sitokin salgılayabilecek ve bu uyaranlara uygun yanıt verebilecek sağlıklı hücrelerin de bulunması gerekmektedir. Dahası, hücresel proliferasyon ve differansiyasyon için gerekli temel besin elemanları ve oksijenin de yara ortamına ulaşması

gereklidir. Ancak bu koşullarda kronik bir yaranın iyileşmesin de gerekli olan fibroplazi, anjiogenezis ve epitelizasyon gerçekleşebilmektedir Bunların sağlanması ancak biyolojik tedavi yöntemlerin katkısı ile en üst düzeyde mümkün olabileceği ve bunun da en güzel bir şekilde ifadesinin "Maggot tedavi" yönteminin olduğu bildirilmektedir (1-3, 5, 7, 8 12, 15). Çalışmamızda kronik yarası bulunan hastalara uygulanan maggot tedavi sonucunda tam bir debridman sağlandığı, enfeksiyonun etkili bir şekilde ortadan kaldırıldığı ve hasta yarasının diğer yara bakım yöntemleri ile karşılaştırıldığında daha hızlı bir şekilde iyileşdiği görülmüştür.

Günümüzde "Maggot Tedavi"nin kullanımı ve popülaritesi tüm dünyada gün geçtikçe artmaktadır. Dünyaca kabul edilen (sadece İngiltere'de beş yıl içerisinde 600 merkezde 8000 tedavinin gerçekleştiği) maggot tedavi, 1990'ların başında ABD'de ve 1995'den itibaren de Kanada, Avustralya, İngiltere, Almanya, İsviçre, İsveç, Finlandiya, Fransa, Avusturya, Danimarka, Ukrayna, Hollanda, Mısır, Tayland ve İsrail'de kronik yaraların tedavisinde yaygın olarak kullanılmaya başlanılmıştır. Tüm gelişmiş ülkelerde uygulanan maggot tedavi, artan talebe bağlı olarak İngiltere ve Almanya'da ticari şirketlerin kurulmasına neden olmuştur. Bugün için bir maggot tedavinin kürünün maliyeti İngiltere'de ve ABD' yüksektir (4). Gittikçe popülaritesi artan böyle bir yöntemin GATA'da yaptığımız çalışmalarda etkinlik-maliyet analizi yaptığımızda oldukça etkin ve yurtdışındaki maliyetlerin altında ekonomik bir tedavi yöntemi olduğunu gözlemledik. Bundan dolayı ülkemizde de daha yaygın kullanılmasının hastalarımıza ve indirekt olarak da ülkemize sağlayacağı yararları tartışmasızdır. Maggot tedavi yöntemi; gerek klinik gerekse laboratuvarlar bazında ispatlanmış bir tedavi yöntemidir (1, 10, 15, 26-29). Kolay ve pratik uygulanabilirliği, biyolojik ve ekonomik olması nedeniyle yara iyileşmesini hızlandırıcı, tamamlayıcı/alternatif tedavi biçimidir (30). Yararı bütün dünyaca kabul edilen, bilinen ve uygulanan bu yöntem, 2004 yılında ABD'de Gıda ve İlaç Yöntemi (Food and Drug Administration-FDA) tarafından onaylanmıştır.

Şekil 3b:Maggot, HBO ve antibiyoterapi sonunda enfeksiyon geriledi ve %90 oranında bir granülasyon dokusu gelişti.

Dermatoloji, endokrinoloji ve cerrahi konulu dergilerde sayılamayacak kadar çok miktarda ajanın yara iyileşmesinde hızlandırıcı etki gösterdiğine dair makale mevcuttur. Dikkatle irdelendiğinde bu ajanlar için varılan sonuçlarda yara iyileşmesine belirli koşullarda katkıda bulunduğu, her hastanın yarası için hastanın ve yaranın koşullarına uygun yaklaşımda bulunulması gerektiği vurgulanmaktadır. Bir yaranın iyileşmesinde, iyileşmenin ancak hastanın kendi hücresel ve moleküler mekanizmalarının sağlıklı hale gelmesi ve görev yapması ile olanaklı olduğu dikkate alınırsa literatürlerdeki yöntemlerin tek başına etkisinin minimum olacağı ancak iyi belirlenmiş hedeflere yapılacak girişimlerin yara iyileşmesine ortak katkıda bulunabileceği sonucuna varılabilir. Doğaldır ki yara ile ilgilenen her hekimin rüyası yaraya uygulanacak bir tek ajanla yara iyileşmesinin kısa sürede tamamlanmasıdır. Ancak bunun olanaklı olmadığı yüzyıllar süren deneyimlerle anlaşılmıştır. Her hekimin yarası olan hastayla iletişimde bunu mutlaka akılda tutması bir zorunluluktur.

Çağdaş yara bakımının multidisipliner bir yaklaşımla yapılması gereği bu tip hastalarla karşılaşan her hekim tarafından kabul edilen bir gerçektir ve maggot tedavinin gerek laboratuvar gerekse klinik gözlemleri bu konuda ne kadar yararlı olduğunu göstermektedir. Kurumumuzda yapılan bu konudaki ön çalışmalarda elde edilen bilgi birikimi ve yüksek deneyim ekip olarak çalışmayı gerçekleştirmemizde en büyük güven ve motivasyon kaynağıdır.

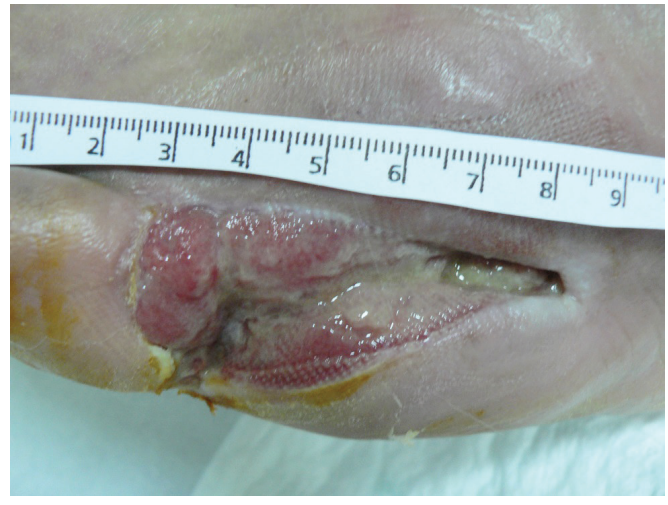

Şekil 3c: Hastaya Ortopedi ve Travmatoloji AD tarafından ray amputasyon yapılarak tam bir iyileşme sağlandı.

Dünyada yaygın olarak kullanılan maggot tedavide uygulama seçeneği "serbest larva" şeklindedir. Ancak "steril paket" uygulamaları konusunda yayınlar oldukça sınırlıdır. Sadece Almanya'da uygulama sonuçları bulunmaktadır (29). Ülkemizde bu konudaki ilk uygulamadaki veriler bu çalışmayla gerçekleşmiş ve oldukça ümit var olmamızı sağlamıştır. Bu konudaki veriler gerek ulusal gerek uluslar arası bilimsel toplantılarda paylaşılmış ve olumlu izlenimler elde edilmiştir.

Sonuç olarak; kronik yarası olan hastaların tedavilerinde steril maggot tedavisinin "paket" olarak uygulanmasının pratik olması yanında etkin olabildiği gözlenmiştir. Özellikle HBO tedavisi ile birlikte maggot tedavisi uygulanan hastalarda iyileşme sürecine katkısının yüksek gözlemlenmiş olması "kronik yara" tedavi yaklaşımlarında multidisipliner uygulamaların "tedavi sürecine sinerjik ve pozitif katkı" sağlayacağı konusunda hemfikir olunmuştur. Bununla birlikte MT'nin etki mekanizmalarının daha iyi anlaşılabilmesi ve etkinliği ile ilgili kapsamlı çalışmalara ihtiyaç bulunmaktadır.

Teşekkür

Çalışma TÜBİTAK tarafından desteklenerek yapılmıştır (Proje No: 107S220). Desteklerinden dolayı TÜBİTAK'a, teknik açıdan desteklerinden dolayı Dr. Gökhan DOĞANDEMİR'e, Lab.Tek. Suzan ESİN ve Lab.Tek. Fatma KARAKAYA'ya teşekkürlerimizi sunarız.

Kaynaklar

1. Graninger M, Grassberger M, Galehr E, et al. Biosurgical debridment facilitates healing of chronic skin ulcers. Arch Intern Med 2002; 162 (16): 1906-7.
2. Tanyuksel M, Araz E, Dundar K, et al. Maggot debridement therapy in the treatment of chronic wounds in a military hospital setup in Turkey. Dermatology 2005; 210(2): 115-8.
3. Wolff H, Hansson C. Larval therapy - an effective method of ulcer debridement. Clin Exp Dermatol 2003; 28(2): 134-47.
4. Wayman J, Nirojogi V, Walker A, et al. The cost effectiveness of larval therapy in venous ulcers. J Tissue Viability 2000; 10(3): 91-4.
5. Wollina U., Liebold K, Schmidt WD, et al. Biosurgery supports granulation and debridement in chronic wounds- clinical data and remittance spectroscopy measurement. Int J Dermatol 2002; 41(10): 635-9.
6. Dinçer Ş. İnsan ve Hayvanlarda Myiasis. In: Özcel MA, Daldal N T (eds). Parazitoloji'de Artropod Hastalıkları ve Vektörler. İzmir: Ege Üniversitesi Basımevi, 1997: 169-234.
7. Wollina U, Katre K, Herold C, et al. Biosurgery in wound healing–the renaissance of maggot therapy. JEADV 2000; 14: 285-9.
8. Fleischmann W, Grassberger M, Sherman R. Maggot Therapy. A Handbook of Maggot–Assisted Wound Healing. Stuttgart: George Thieme Verlag, 2004: 1-93.
9. Church JCT, Courtenay M. Maggot debridement therapy for chronic wounds. Lower Extremity Wounds 2002;1(2): 129-34.
10. Thomas S, Jones M, Shutler S, et al. Using larvae in modern wound management. J Wound Care 1996; 5(2): 60-9.
11. Friedman E, Shaharabany M, Ravin S, et al. Partially purified antibacterial agent from maggots displays a wide range of antibacterial activity. Third International Conference on Biotherapy, 1998, Jerusalem, Israel.
12. Church JCT. Larval intervention in the chronic wound. EWMA J 2001; 1(2): 10-13.
13. Lerch K, Linde HJ, Lehn N, et al. Bacteria ingestion by blowfly larvae: an in vitro study. Dermatology 2003; 207(4): 362-6.
14. Sherman RA, Pechter EA. Maggot therapy: a review of the therapeutic applications of fly larvae in human medicine, especially for treating osteomyelitis. Med Vet Entomol 1988; 2(3): 225-30.
15. Sherman RA., Hall MJ, Thomas S. Medicinal maggots: An ancient remedy for some contemporary afflictions. Annu Rev Entomol 2000; 45: 55-81.
16. Sherman RA. A new dressing design for use with maggot therapy. Plast Reconstr Surg 1997; 100(2): 451-6.
17. Sherman RA, Tran JM, Sullivan R. Maggot therapy for venous stasis ulcers. Arch Dermatol 1996; 132(3): 254-6.
18. Mumcuoglu KY, Ingber A, Gilead L, et al. Maggot therapy for the treatment of diabetic foot ulcers. Diabetes Care; 1998; 21(11): 2030-1.
19. Jukema GN, Menon AG, Bernards AT, et al. Amputation-sparing treatment by nature:"surgical" maggots revisited. Clin Infect Dis 2002; 35(15): 1566-70.
20. Sherman RA. Maggot therapy for foot and leg wounds. Lower Extremity Wounds 2002; 1(2): 135-42.
21. Sherman RA. Maggot therapy for treating diabetic foot ulcers unresponsive to conventional therapy. Diabetes Care 2003; 26(2): 446-51.
22. Sherman RA, Shimoda KJ. Presurgical maggot debridement of soft tissue wounds is associated with decreased rates of postoperative infection. Clin Infect Dis 2004; 39(7): 1067-70.
23. Steenvoorde P, Oskam J. Use of larval therapy to combat infection after breast-conserving surgery. J Wound Care 2005; 14(5): 212-3.
24. Galeano M, Ioli V, Colonna M, et al. Maggot therapy for treatment of osteomyleitis and deep wounds: an old remedy for an actual problem. Plast Reconstr Surg 2001; 108(7): 2178-9.
25. Tanyüksel M., Araz E, Koru Ö. Parazitlik Tanımını Bozan Larvalarla Tedavi: Maggot Tedavi. XIV. Ulusal Parazitoloji Kongresi, 18-25 Eylül 2005, İzmir. Kongre Kitapçığı, 137.
26. Thomas S, Andrews A, Jones M, et al. Maggots are useful in treating infected or necrotic wounds. BMJ 1999; 318(7186): 807-8.
27. Jarvis A. Maggot therapy. Lancet 2000; 356(9246): 2016.
28. Bonn D. Maggot therapy: an alternative for wound infection. Lancet 2000; 356(9236): 1174.
29. Grassberger M, Fleischmann W. The biobag-A new device for the application of medicinal maggots. Dermatology 2002; 204(4): 306.
30. Sun X, Jiang K, Chen J, et al. A systematic review of maggot debridement therapy for chronically infected wounds and ulcers. Int J Infect Dis 2014, 25:32-7.