İzmir Dr. Behçet Uz Çocuk Hast. Dergisi 2016; 6(1):81-84
doi:10.5222/buchd.2016.081

Olgu Sunumu

Hipo/hiperkalsemi ile giden subkutan yağ dokusu nekrozu ve brakiyal pleksopati

Subcutaneous fat necrosis associated with hypo/hypercalcemia and brachial plexopathy

Sevgi YİMENİCİOĞLU[1], Mehmet Fatih YİMENİCİOĞLU[2], Ahmet TÜRKELİ[1], Arzu EKİCİ[3], Demet AÇIKALIN[1], Veysel Nijat BAŞ[1]

[1]*Eskişehir Devlet Hastanesi, Çocuk Nöroloji Kliniği, Eskişehir*
[2]*Eskişehir Yunus Emre Devlet Hastanesi, Eskişehir*
[3]*Bursa Şevket Yılmaz Eğitim Araştırma Hastanesi, Bursa*

ÖZ

Subkutan yağ nekrozu yaşamın ilk haftalarında görülen etiyolojisi tam olarak bilinmeyen ender bir hastalıktır. Gestasyonel diabet, preeklampsi, asfiksi, mekonyum aspirasyonu, doğum travması, sepsis ve hipotermi gibi perinatal komplikasyonların suçlandığı bir pannikülittir. Sırt, omuzlar, kalça ve uylukta yerleşen, kırmızı renkli, keskin sınırlı sıklıkla ağrısız nodüller ile karakterizedir.
Bu olguda zamanında doğan, asfiktik doğum öyküsü olan, hipotermi tedavisi uygulanan, erken dönemde hipokalsemi daha sonra hiperkalsemi ve nefrokalsinozis gelişen 24 günlük yenidoğan bebekte subkutan yağ dokusu nekrozuna bağlı gelişebilecek metastatik kalsifikasyonların erken dönemde eşlik edebileceğinin vurgulanması açısından sunulmuştur.

Anahtar kelimeler: Subkutan yağ nekrozu, asfiksi, hipokalsemi

ABSTRACT

Subcutaneous fat necrosis is a rare disorder, mostly seen at first week of life whose etiology is not truely known. It ıs panniculitis that perinatal complications like gestational diabetes, preeclampsia, asphyxia, meconium aspiration, birth trauma, sepsis and hypothermia are thought to be the causes. Subcutaneous fat necrosis is characterized by usually painless red-coloured nodular lesions with sharp contours localized on back, shoulders, hips, and thighs.
In this case we decided to emphasize early development of metastatic calcifications secondary to subcutaneous fat necrosis at a 24 day-old term neonate with a history of neonatal asphyxia who had undergone treatment for hypothermia, and developed hypocalcemia, hypercalcemia, and finally nephrocalcinosis.

Key words: Subcutaneous fat necrosis, asphyxia, hypocalcemia

Alındığı tarih: 04.01.2016
Kabul tarihi: 20.01.2016

Yazışma adresi: Uzm. Dr. Sevgi Yimenicioğlu, Eskişehir Devlet Hastanesi, Çocuk Nöroloji Kliniği, Yenidoğan Mahallesi, 26000 Eskişehir
e-mail: sevgifahri@yahoo.com

GİRİŞ

Yenidoğan döneminde ender görülen subkutan yağ dokusu nekrozunun (SYDN) gelişimi, doğum travması, intrauterin asfiksiden kaynaklanan iskemik zararlanma ve hipotermi ile ilişkilendirilmektedir. Bu durum doğum asfiksisi olan genellikle term bebeklerde görülmektedir [(1-4)]. Başlangıçta eritematöz renkte plakların görülmesinden sonra zaman içerisinde son derece sert, hassas derialtı nodülleri ortaya çıkar. En ağır birliktelik hiperkalsemi ile olup, sıklıkla SYDN gelişiminden sonraki 6.-7. haftalarda gelişir [(2-5)]. Burada asfiktik doğum öyküsü olan, hipotermi tedavisi uygulanan, hipokalsemi sonrasında hiperkalsemi ve nefrokalsinozis bulguları olan SYDN'lu zamanında doğan bir yenidoğan olgusu sunulmuştur.

OLGU SUNUMU

Yirmi sekiz yaşındaki annenin 1. gebeliğinden 1.

yaşayan olarak 40. gebelik haftasında vajinal yol ile 4480 g ağırlığında, omuz takılması nedeni ile deprese doğan erkek bebek hipoksik doğum tanısı ile yenidoğan yoğun bakım ünitesine yatırıldı. Öyküden annenin gebelikte gestasyonel diyabet tanısı ile takip edildiği, ancak tedavi uygulanmadığı öğrenildi. Bebeğin doğumda spontan solunumu ve kalp tepe atımları yoktu. Kardiyopulmoner resüsitasyon uygulandı, birinci ve beşinci Apgar skoru sırası ile 3 ve 4 idi. Solunum sıkıntısı olması nedeni ile mekanik ventilatörde izlendi. Hastanın yenidoğan yoğun bakım ünitesine kabulünde fizik incelemesinde vücut sıcaklığı 36°C; kalp tepe atımı 100/dk. solunum sayısı 26/dk. tansiyon 40/22 mmHg; genel durumu kötü, sol klavikula kırığı ve solda brakiyal pleksus zedelenmesi mevcuttu, jeneralize multi fokal miyoklonik kasılmaları olması nedeni ile fenobarbital başlandı. Takibinde nöbetlerinin devam etmesi nedeni ile ardından levetirasetam eklendi. Transfontanel ultrasonografi, beyin manyetik rezonans görüntülemesi ve elektroensefalografisi normal olarak yorumlandı. Laboratuvar incelemelerinde trombositopeni (34000/mm^3), periferik kan yaymasında toksik granülasyon, C-reaktif protein 6,5 mg/dl, kalsiyum 6,8 mg/dl, fosfor 6,7 mg/dl, alkalen fosfataz 384 IU/l, albumin 3,6 (N:3,5-5,2) mg/dl, 25-hidroksi vitamin D 51,4 (N:10-80) ng/ml, aspartat aminotransferaz 214 U/L, alanin aminotransferaz 245 U/L olarak saptandı. Eşzamanlı olarak annede kalsiyum: 8,9 mg/dl, fosfor: 4.2 mg/dl, PTH 74 pg/mL, 1,25-(OH)2 vitamin D 40 (N:26-95) ng/ml bulundu. Hastaya sıvı desteği ve antibiyotik tedavisi verildi. Genel vücut soğutma tedavisi başlandı. Yetmiş iki saat sonra hipotermi tedavisi sonlandırıldı. Oral beslenmeye başlanan hasta postnatal 19. gününde genel durumunun iyi olması nedeni ile taburcu edildi. Postnatal 24. gününde vücudunda şişlik yakınması ile aile yine başvurdu. Her iki kolda ve sırt bölgesinde hiperemik zeminde, sınırları tam belirgin olmayan sert, yuvarlak subkutan nodüller saptandı (Resim 1).

Laboratuvar tetkiklerinde kalsiyum 12,7 mg/dl, fosfor 7,8 mg/dl, alkalen fosfataz 277 IU/l, 25-hidroksi vitamin D 55,4 (N:10-80) ng/ml, 1-25 hidroksi vitamin D 140 (N:26-95) ng/ml, parathormon 8 (N:11-67) pg/ml, idrarda kalsiyum/kreatinin oranı 1,4 (N:<0.8) artmış olarak değerlendirildi. Cilt biyopsisinde; subkutan yağ dokusunda nekroz alanları etrafında multinükleer dev hücreler ve SYDN için tipik histolojik görünüm olan adipozitlerde iğne şekilli yarıklar izlendi (Resim 2).

Bu bulgular ile subkutan yağ nekrozuna ikincil hiperkalsemi tanısı ile intravenöz sıvı, furosemid ve 1 mg/kg/gün metilprednizolon tedavisi verildi. Tedavinin 3. gününde kalsiyum değerlerinde belirgin düşme gözlendi. İzlemde bakılan kalsiyum değeri 9.4 mg/dl ölçüldü. Renal ultrasonografisinde renal sinüs-

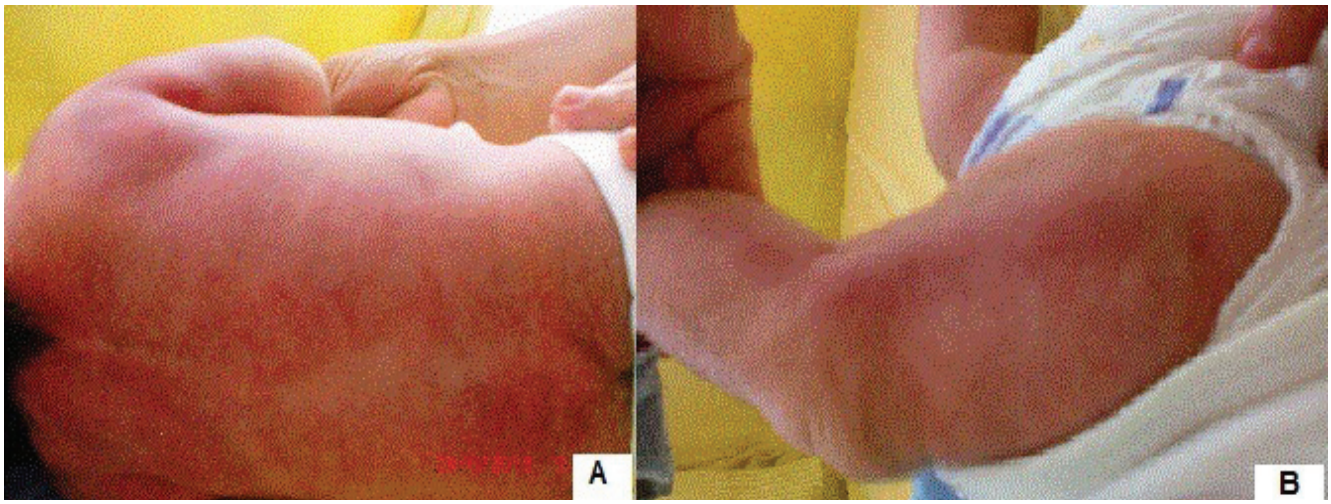

Resim 1. Cilt Lezyonlar: Hiperemik Subkutan lezyonlar.

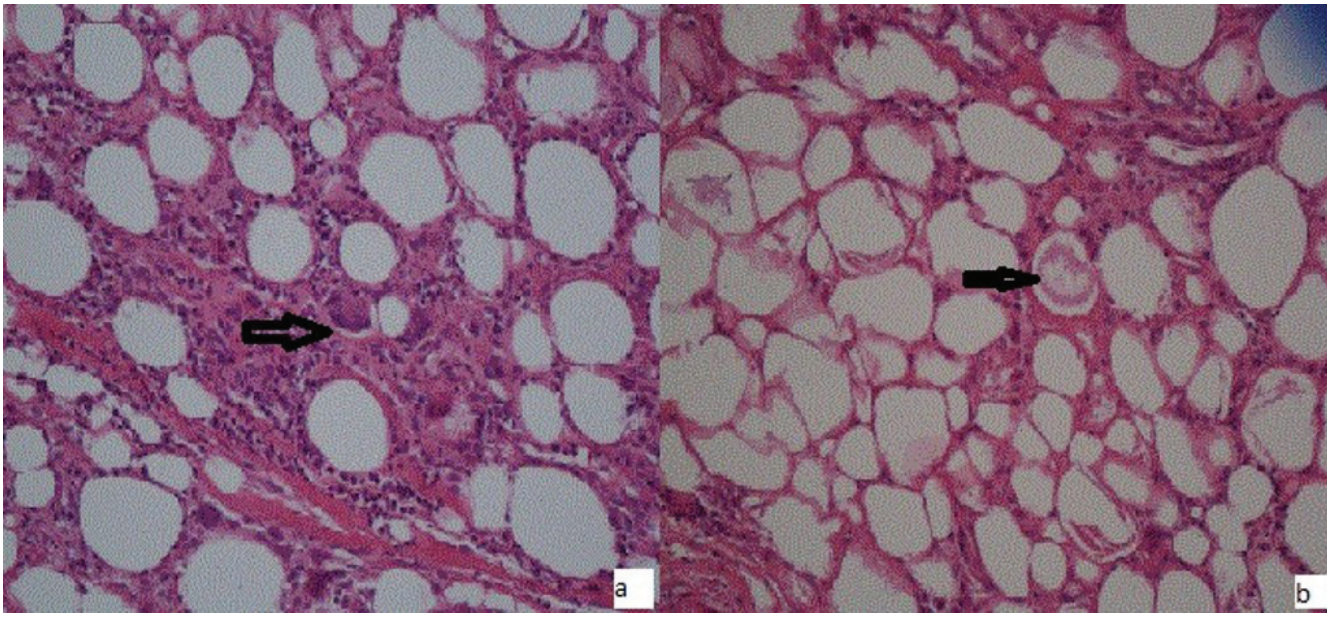

Resim 2. Cilt biyopsisi: a) Multinukleer dev hücrelerle çevrili subkutan yağ nekrozu (H&E X400) b) Adipositler içerisinde iğne şekilli yarıklar (H&E X400).

lerde ekojenite artışı mevcuttu bu durum nefrokalsinozis ile uyumlu olarak değerlendirildi. Günaşırı bakılan kalsiyum değerleri normal sınırlarda seyreden olgunun cilt lezyonları tamamen düzeldi.

TARTIŞMA

Subkutan yağ nekrozu genellikle zamanında doğmuş bebeklerde yaşamın ilk haftalarında görülen sırt, yanak, omuz, kalça ve uyluklarda, eritematöz-mor renkli subkutan plak ve nodüllerle karakterize adipöz dokunun inflamatuvar bir hastalığıdır [1-5]. Sıklığı ve etiyopatogenezi tam olarak bilinmemekle birlikte, annedeki diabet ve preeklampsi gibi plasental perfüzyonu bozan anne kaynaklı nedenler ile asfiksi, doğum travması ve terapötik hipotermi ile birlikteliği sık olarak bildirilmektedir. Hipotermi tedavisi uygulanan asfiktik bebeklerde subkutan dokuda hipoksiye ikincil olarak granülomatöz enflamasyon ve adipöz dokuda nekroz bağlı geliştiği öne sürülmektedir [1,3,6]. Hastamızda annedeki diyabet ile doğum asfiksisi gibi perinatal risk faktörleri ile birlikte hipotermi tedavisinin SYDN oluşumunu tetiklediğini düşündürdü.

Subkutan yağ nekrozu olan hastalarda ender olarak hipokalsemi görülmekte, genellikle hiperkalsemi eşlik etmektedir [1,4,5,7]. Yapılan bir çalışmada, lezyonların başlangıcından 10 gün sonra görülen hipokalseminin etiyolojisinde psödohipoparatiroidizm olduğu gösterilmiştir [5]. Perinatal asfiksinin parathormon reseptöründe veya sinyal ileti sisteminde fonksiyonel immatüriteyi arttırarak geçici psödohipoparatiroidizm ile sonuçlandığı düşünülmüştür [3,5-7]. Hipokalseminin eşlik ettiği diğer olgu sunumlarında da asfiksi ile ilişkili olabileceği bildirilmiştir [5-7]. Olgumuzda da yaşamın ilk günlerinde saptanan hipokalseminin perinatal asfiksi ve diyabetik anne bebeği olması nedeniyle geliştiği, sonrasında ortaya çıkan hiperkalseminin subkutan yağ nekrozuna ikincil geliştiği düşünüldü.

Deri lezyonlarının çıkmasından sonra altı aya kadar görülebilen hiperkalsemi; subkutan doku, böbrekler, perikard ve beyinde metastatik kalsifikasyonlara neden olabilen bir komplikasyondur. Nekrotik yağ hücrelerinden kalsiyum salınması, makrofajlarda yapımı artan 1,25-(OH)2 vitamin D3'ün kalsiyumun intestinal absorpsiyonunu arttırması, yerel prostaglandin E2 ve PTH'nin kemik rezorbsiyonunu arttırıcı etkileri hiperkalsemiden sorumlu tutulmuştur [1-5]. Olgumuzda PTH'nin hiperkalsemi nedeniyle baskılandığı saptanmıştır. Başlangıçta spot idrarda kalsi-

yum/kreatinin oranı yüksek iken, sıvı ve diüretik tedavisiyle gerilemiş, 25 OH D vitamin düzeyi normal iken, 1,25-(OH)2 vitamin D3 düzeyi yüksek olarak değerlendirilmiştir. Renal ultrasonografi nefrokalsinozis ile uyumlu olarak bulunmuştur.

Tedavi edilmeyen hiperkalsemili olgularda nefrolitiazis, nefrokalsinozis ve böbrek yetmezliği gibi ciddi komplikasyonlar olabilir. Subkutan yağ nekrozuna bağlı nefrokalsinozis 4-6 hafta içinde persistan hiperkalsemi sonrasında ortaya çıkabilir [1-3,7]. Mahe ve ark. [4] SC yağ nekrozuna bağlı hiperkalsemili 9 olgunun 3'ünde nefrokalsinozis görüldüğünü bu olgulardan birinde geçici böbrek yetmezliği geliştiğini bildirmişlerdir. Olgularda furosemid, prednisolon ve pamidronat tedavisiyle birlikte, kalsiyumdan fakir diyet ve vitamin D kısıtlaması uygulanmıştır. Bu tedaviler ile hastalarda nefrokalsinozisin 3 ila 11 ayda kaybolduğunu gözlemlemişlerdir. Yaşamın ilk 4-6 haftası klinik olarak hiperkalsemi açısından en önemli dönemlerdir ve % 40 olguda hiperkalsemi bu dönemlerde görülür [8].

Olgumuzda postnatal ilk günlerde hipokalsemi sonrasında izlemde SYDN'a bağlı olarak hiperkalsemi gözlendi. Ciddi düzeyde hiperkalsemisi olmamasına rağmen, nefrokalsinozis geliştiği gözlendi. Nefrokal-sinozis bildirilen olgularda erken dönemde, yüksek ve uzun süreli hiperkalseminin bu duruma neden olduğu öne sürülmekle birlikte, olgumuz özelinde hiperkalseminin erken dönemde, yüksek düzeyde ve uzun süreli olmaması nefrokalsinozis gelişiminde başka faktörlerin de etkili olabileceğini düşündürdü. Hastamızın annesinde gestasyonel diyabetes mellitus öyküsünün olması, asfiktik doğum öyküsü ve hipotermi tedavisi SYDN gelişmesine katkıda bulunan üç faktör olarak düşünülmüştür.

Subkutan yağ nekrozu kendiliğinden iyileşen nadir görülen bir durumdur. Erken dönemde tanınması, uzun süre yakın izlem yapılması gerekmektedir. Ailenin huzursuzluk, iştahsızlık, kusma, kabızlık ve büyüme geriliği gibi semptomlar konusunda uyarılması ve gelişebilecek nefrokalsinozis gibi metabolik komplikasyonların önlenmesi açısından son derece önemlidir.

KAYNAKLAR

1. Tren TJ, Sheth AP. Complications of subcutaneous fat necrosis of newborn: a case report and review of literature. *Pediatric Dermatol* 2003;20:257-261. http://dx.doi.org/10.1046/j.1525-1470.2003.20315.x
2. Akin MA, Akın L, Sarıcı D, Yılmaz İ, Balkanlı S, Kurtoğlu S. Follow-up during early infancy of newborns diagnosed with subcutaneous fat necrosis. *J Clin Res Pediatr Endocrinol* 2011;3:216-218. http://dx.doi.org/10.4274/jcrpe.355
3. Oza V, Treat J, Cook N, Tetzlaff MT, Yan A. Subcutaneous fat necrosis as a complication of whole-body cooling for birth asphyxia. *Arch Dermatol* 2010;146:882-885. http://dx.doi.org/10.1001/archdermatol.2010.176
4. Mahe E, Girszyn N, Hadj-Rabia S, Bodemer C, Hamel-Teillac D, De Prost Y. Subcutaneous fat necrosis of the newborn: a systematic evaluation of risk factors, clinical manifestations, complications and outcome of 16 children. *Br J Dermatol* 2007;156:709-715. http://dx.doi.org/10.1111/j.1365-2133.2007.07782.x
5. Karochristou K, Siahanidou T, Kakourou-Tsivitanidou T. Subcutaneous fat necrosis associated with severe hypocalcaemia in a neonate. *J Perinatolog* 2006;26(1):64-66. http://dx.doi.org/10.1038/sj.jp.7211415
6. Sharata H, Postellon DC, Hashimoto K. Subcutaneous fat necrosis Hypercalcemia and prostaglandin E. *J Pediat Dermatol* 1995;12:43-47. http://dx.doi.org/10.1111/j.1525-1470.1995.tb00123.x
7. Burden AD, Krafchik BR. Subcutaneous fat necrosis of the newborn: a review of 11 cases. *J Pediat Dermatology* 1999;16:384-387. http://dx.doi.org/10.1046/j.1525-1470.1999.00101.x
8. Shumer DE, Thaker V, Taylor GA, Wassner AJ. Severe hypercalcaemia due to subcutaneous fat necrosis: presentation, management and complications. *Arch Dis Child Fetal Neonatal Ed* 2014;99:F419-F421.