OLGU SUNUMU / CASE REPORT

Gülhane Tıp Derg 2015;57: 419-422
© Gülhane Askeri Tıp Akademisi 2015
doi: 10.5455/gulhane. 34023

Meme koruyucu cerrahi sonrası radyoterapi zemininde gelişen anjiosarkom: Olgu sunumu

Doğan ALHAN(*), Serbülent GÜZEY(*), Andaç AYKAN(*), İsmail ŞAHİN(*), Selçuk IŞIK(*), Ramazan YILDIZ(**),

ÖZET

Radyoterapi zemininden gelişen anjiosarkom meme koruyucu cerrahi sonrasında radyoterapi uygulamasının bilinen bir geç dönem komplikasyonudur. Radyoterapi zemininde gelişen bu tümör kötü bir prognoza sahip olup 5 yıllık sağ kalım oranı %10-55 arasında değişirken lokal nüks oranının ise %92'ye kadar ulaştığı bildirilmektedir. Tedavide başlıca yaklaşım cerrahi olmasına rağmen tümörün agresif seyri nedeniyle cerrahi girişim bazen yetersiz kalabilmektedir. Adjuvan veya neoadjuvan olarak uygulanacak kemoterapi ve radyoterapinin ise tedavideki etkinliği halen net olarak ortaya konulamamış olup opere edilemeyen hastalarda alternatif tedavi yaklaşımı olarak görülmektedir.

Bu olgu sunumunda meme koruyucu terapi sonrası radyoterapi zemininde gelişen bir anjiosarkom olgusu sunulmaktadır. Hastaya insizyonel biyopsi ile tanı konulmasını takiben total mastektomi ve greftle onarımı uygulandı. Ancak 2 ay sonra lokal nükslerin izlenmesi üzerine genişletilmiş re-eksizyon yapıldı. Bu operasyondan 2 ay sonra tekrar agresif görünümlü yeni nüks odaklarının oluştuğu saptandı. Genel durum bozukluğu sebebiyle ek cerrahi ve adjuvan kemoterapi uygulanamayan hasta tanı sonrası 6. ayda hayatını kaybetti.

Radyoterapi zemininde gelişen anjiosarkomlar agresif klinik seyir ve uzun latent süreç sebebiyle tedavisi zor tümör tipleri olarak görülmektedir. Bu sebeple klinisyenler meme koruyucu terapi uygulanan hastalarda radyoterapi zemininde ortaya çıkan ağrısız vasküler lezyon durumunda anjiosarkom ihtimalini mutlaka göz önünde tutmalıdırlar

Anahtar Kelimeler: *anjiosarkom, meme kanseri, radyoterapi*

SUMMARY

Radiation-Induced Angiosarcoma Following Breast Conservation Therapy: Case Report

Radiation-induced angiosarcoma is a well-known complication of radiotherapy that follows breast conservation surgery. The prognosis of angiosarcoma after radiotherapy is poor, with a 5-year survival rate of between 10-55 % and with a relapse rate of nearly 92 %. Although surgery is the main treatment option for these tumours, it may be a challenging problem because of the highly aggressive behaviour. Adjuvant and neo-adjuvant chemo/radiotherapy are the other alternative treatment options in inoperable cases. However, their effects have not been clearly defined yet.

Herein we report a case of angiosarcoma that arises from previously irradiated breast skin. Patient underwent total mastectomy and skin grafting following incisional biopsy and then wide local re-excision due to local recurrence was performed two months later. But, new recurrence lesions were observed in a more aggressive pattern 2 months later again. Additional surgery could not perform because of the general condition of the patient, who was died at the 6th month after diagnosis.

Radiation-induced angiosarcomas are challenging problems with a long latency period and highly aggressive clinical behaviour. Therefore clinicians must be aware of newly developed painless vascular lesions at the irradiated zones of breast conservation therapy patients.

Key words: *angiosarcoma, breast cancer, radiotherapy*

* Gülhane Askeri Tıp Akademisi, Plastik Rekonstrüktif ve Estetik Cerrahi AD., Ankara, Türkiye

** Gülhane Askeri Tıp Akademisi, Genel Cerrahi AD., Ankara, Türkiye

Ayrı Basım İsteği: serbülent güzey
Gülhane Askeri Tıp Akademisi, Plastik Rekonstrüktif ve Estetik Cerrahi AD.
(drserbulent@yahoo.com

Makalenin Geliş Tarihi: Mar 05, 2013 • Kabul Tarihi: Feb 20, 2014 • Çevrim İçi Basım Tarihi: 30 Aralık 2015

Giriş

Anjiosarkom nadir rastlanan ve vasküler endotelyal dokudan köken alan bir tümördür. Yumuşak doku sarkomları içerisinde %1 oranında izlenen tümörün meme dokusu tutulum oranı ise %8'lere kadar ulaşmaktadır (1).

Meme dokusunda gelişen anjiosarkom primer ve sekonder olarak iki alt gruba ayrılmaktadır (2). Primer anjiosarkomlar sıklıkla 30-40 yaş arası kadınlarda parankimal bir kitle olarak saptanırken, sekonder anjiosarkomlar ise yaşlı kadınlarda meme kanseri tedavisinden yıllar sonra ciltte koyu kırmızı vasküler lezyonlar şeklinde ortaya çıkmaktadır (3).

Sekonder anjiosarkomların gelişiminin temelinde başlıca iki etken yatmaktadır. Mastektomi ve aksiller lenf nodu diseksiyonu uygulanılan hastalarda ortaya çıkan lenfödem sekonder anjiosarkom oluşumu için ilk riski oluştururken (Stewart-Traves Sendromu), meme koruyucu cerrahi sonrasında uygulanan radyoterapi ise diğer majör etiyolojiyi oluşturmaktadır (4-6).

Bu yazıda meme kanseri nedeniyle meme koruyucu cerrahi ve radyoterapi uygulanan bir hastada radyoterapi zemininden gelişen, tedaviye dirençli bir anjiosarkom olgusu sunulmaktadır.

Olgu

Yetmiş sekiz yaşında kadın hasta, son 2 ayda sol meme üzerinde ortaya çıkan, koyu kırmızı renkli, düzensiz boyut ve şekilde, ağrısız lezyonlar nedeniyle Genel Cerrahi kliniğine müracat etti. Hastanın anamnezinden başvuru tarihinden 33 yıl önce sağ meme kanseri tanısıyla total mastektomi ve sonrasında radyoterapi uygulandığı, 9 yıl önce ise sol memede ele gelen kitle nedeniyle lumpektomi ile aksiller lenf nodu diseksiyonu yapıldığı ve patolojik inceleme sonucunda aksiller lenf nodu tutulumu olmayan invaziv duktal meme kanseri tanısı aldığı öğrenildi. Hastanın sol memesine uygulanan meme koruyucu cerrahi sonrasında ise adjuvan tedavi olarak radyoterapi uygulandığı bilgisine ulaşıldı.

Hastanın yapılan fizik muayenesinde sağ memenin total olarak olmadığı, lenfödemin bulunmadığı, sol memede ise tüm meme ve göğüs ön duvarını içine alan radyoterapiye bağlı fibrozis ve hiperpigmentasyon alanlarının bulunduğu görüldü. Sol meme areola çevresinde ve memenin inferolateral ile inferomedial kısmında daha yoğun olmak üzere çok sayıda koyu kırmızı renkli, düzensiz boyut ve şekilde, ağrısız nodüler-makuler lezyonların olduğu tespit edildi (Resim 1).

Lezyonlara uygulanan insizyonel biyopsi sonucu anjiyosarkom ile uyumlu gelirken histopatolojik incelemede; epidermis altında kısmen fibrotik bir stroma içerisinde, düzensiz damar benzeri yapılar oluşturan iğsi-yuvarlak hücreli, belirgin pleomorfizm ve mitotik etkinlik gösteren iri-hiperkromatik nükleuslu

Resim 1. Hastanın ilk başvuru anındaki görüntüsü.

atipik hücreler gözlemlendi (Resim 2). Plastik ve Genel Cerrahi klinikleri tarafından değerlendirilen hastaya operasyon kararı verilerek sol mastektomi,ve parsiyel kalınlıkta deri grefti ile onarım operasyonu uygulandı. Piyesin patolojik değerlendirmesinde; 11x7 cm boyutunda dermis ve subkutan dokuya yerleşen ve yer yerde parankime infiltrasyon gösteren yüksek mitotik aktiviteli anjiosarkom saptanırken tümörün cerrahi sınırlarda devam etmediği rapor edildi.

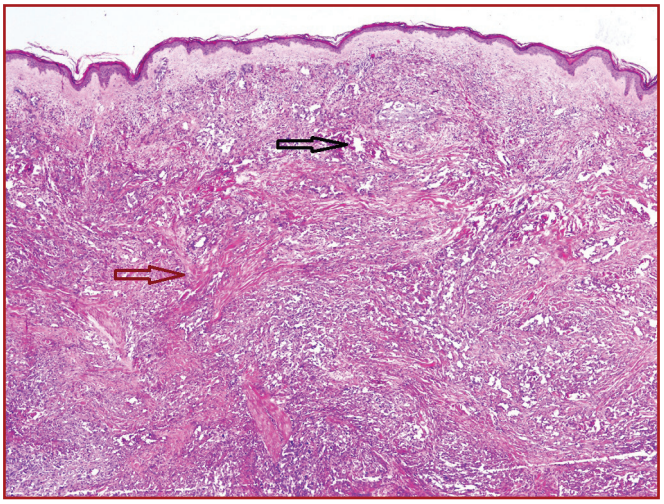

Resim 2. İnsizyonel biyopsi örneğinin histolojik değerlendirilmesi. Kesitte epidermis altında lokalize tam kat tümöral doku, vasküler invazyon odakları (Siyah) ve fibrotik zemin (Kahverengi) görülmekte.

Onarım sonrasında adjuvan terapi uygulanmayan hastada postoperatif 2. ayda göğüs ön duvarı medial kısımda daha yoğun olmak üzere, greft dokusuna komşu alanlarda çok sayıda koyu kırmızı renkli nodüler lezyon oluştuğu gözlendi. Tekrar yapılan insizyonel biyopsiler "anjiosarkom lokal rekürrensi'' olarak rapor edildi. Hastaya cerrahi tedavi olarak sol aksiller bölgeden sternuma kadar sirküler bir alanı kapsayan, yer yer kas dokusunu da içine alacak şekilde tam kat cilt eksizyonu ve greftle onarım operasyonu uygulandı (Resim 3). Yapılan bu ikinci operasyondan sonra örneklerin patolojik incelemesi; "Anjiosarkom, cerrahi sınırlarda devamlılık saptanmamıştır." olarak rapor edildi.

Uygulanan ikinci onarımdan sonra hastanın takiplerinin haftalık olarak yapılmasına karar verildi ancak hasta takiplerine düzenli olarak gelmedi. İkinci operasyondan 2 ay sonra sonra

Resim 3. 2. ayda ortaya çıkan lokal nüks nedeniyle aksiller bölgeden sağ göğüs ön duvarına kadar 3 cm güvenlik sınırı belirlenerek genişletilmiş eksizyon uygulama görüntüleri.

tekrar müracaat eden hastanın son operasyonda yerleştirilen greft alanına komşu sağ göğüs ön duvarı ile ilk operasyonda uygulanan greft alanı (8x5 cm) üzerinde lokal nüks ile uyumlu tümöral oluşumlar izlendi (Resim 4). Hastaya yapılan pozitron emisyon tomografisinde ise karaciğer ve göğüs ön duvarında metastatik tutulumların varlığı saptandı. Hastanemiz tümör kurulunda görüşülen hastaya ek cerrahi müdahale önerilmezken takip eden dönemde oluşan genel durum bozukluğu nedeniyle kemoterapi ve radyoterapi uygulanamadı.

Hastaya anjiosarkom tanısı konulması sonrasında 6. ayda nefes darlığı şikayeti gelişti ve yapılan değerlendirmede malign plevral efüzyon oluşumu saptandı. Önerilen tedaviyi reddeden hasta 15 gün sonra hayatını kaybetti.

Resim 4. Olgunun 4. aydaki klinik görüntüsü. Eski greft alanı üzerinde, sağ aksiller bölge komşuluğunda ve abdominal bölgeye doğru düzensiz uzanımlar gösteren birden çok yeni lokal nüks odakları görülmekte.

Tartışma

Radyoterapiye bağlı sarkom gelişimi ilk kez 1948 yılında Cahan ve arkadaşları tarafından bildirilmiş olup Arlen ve arkadaşları tarafından tanım modifiye edilerek tanıda 3 ana kriter ortaya konulmuştur (7,8). Buna göre; daha önce radyoterapi uygulanan zeminden sarkom gelişmesi, sarkom ve primer tümörün histolojik olarak farklılık göstermesi ve en az 3 yıllık bir latent süre sonrasında sarkomun ortaya çıkması durumlarında radyoterapi zemininde gelişen sarkom tanısının göz önün-

de bulundurulması gerektiği belirtilmiştir. Bizim sunduğumuz olguda da sol meme invaziv duktal karsinom tanısı aldıktan sonra meme koruyucu cerrahi ve radyoterapi uygulanmış olan hastada 9 yıl sonra anjiyosarkom gelişmiştir. Sunduğumuz olgunun özellikleri, Arlen ve arkadaşları tarafından belirlenen radyoterapi zemininde gelişen anjiyosarkom tanımı kriterlerinin hepsine uymaktadır. Hastaya başvuru anında yapılan değerlendirme ve alınan anamnez sonrasında ortaya çıkan yeni lezyonları için beklenmeden biyopsi uygulanmış ve patolojik olarak anjiyosarkom tanısı doğrulanmıştır.

Meme dokusunda radyoterapiye bağlı anjiosarkom kavramı ise ilk kez 1987 yılında Body ve arkadaşları tarafından ortaya atılmıştır (5). Bu kavram tanımlandığı tarihten itibaren meme koruyucu cerrahi sonrası uygulanan radyoterapinin önemli bir komplikasyonu olarak kabul görmüştür. Yapılan farklı çalışmalarda radyoterapi alan meme kanseri olgularında sekonder anjiosarkom gelişme riski %1 olarak bildirilirken, primer anjiosarkom riskinin ise %0,2 den az oranda olduğu öne sürülmektedir (6,9,10). Uzun bir süreden beri meme kanserinin primer cerrahisi ve sonrasında yapılan rekonstrüksiyon ameliyatlarını üstlenen kliniklerimizde takipte olan hastalarımızda radyoterapi zemininden gelişen sarkom olgusuna şimdiye kadar rastlanılmamıştır. Bu nedenle literatüre paralel olarak bizde radyoterapi zemininde gelişebilen anjiyosarkomun oldukça düşük bir oranda oluşabildiğini düşünmekteyiz.

Radyoterapi zemininde gelişen anjiosarkomlar genel olarak agresif tümörler olarak bilinirken radyoterapi sonrası ortalama 72. ayda ortaya çıkmaktadır (11). Bizim sunduğumuz olguda ise radyoterapi uygulamasından 9 yıl sonra anjiyosarkom gelişmiştir. Tümöre bağlı 5 yıllık sağ kalım %55, hastalıksız 5 yıllık sağ kalım ise %35 olarak bildirilirken, çok daha agresif seyrettiğini öne süren çalışmalarda mevcuttur (12,13). Bu yönde Jallali ve arkadaşları 14 hasta üzerinde yaptıkları çalışmada %92'ye varan lokal rekürrens ve %10'luk bir 5 yıllık sağ kalım oranı saptamışlardır (14). Bizim olgumuz radyoterapi sonrasında ortaya çıkan lezyonlara anjiyosarkom tanısı konulduktan yaklaşık 6,5 ay sonra hayatını kaybetmiştir. Bu nedenle memede radyoterapi uygulanması sonrası ortaya çıkan sarkomlar, literatürde belirtildiğinden daha agresif seyirli olabilmektedir. Aynı zamanda anjiyosarkom tanısı konulduktan sonra yapılan mastektomi ve deri grefti ile onarımdan hemen 2 ay sonra lokal rekürrenslerin saptanması bu görüşümüzü desteklemektedir.

Anjiosarkomlar için güncel tedavi yaklaşımı öncelikle güvenli cerrahi sınırlardan yapılan geniş eksizyondur (1,15). Güvenli sınır olarak tümöre komşu 3 cm'lik sağlıklı bir doku tanımlanmakla beraber farklı çalışmalarca bu sınırın 5 cm'e kadar genişletilmesi önerilmektedir (1,6). Bizim olgumuzda mastektomi sonrası 3 cm güvenlik sınırı belirlenerek eksizyon uygulandı. Her ne kadar cerrahi sınır önem arz etse de buna rağmen lokal nükslerin önüne geçilemediği de rapor edilmiştir (14). Bu nükslerin ise çoğunlukla zeminden kaynaklandığı ön görülüp eksizyon sırasında altta yatan kas dokusunun da çıkarılmasının gerekebileceği vurgulanmaktadır (14, 1). Lindford ve arkadaşlarının yapmış olduğu çalışmada bu amaçla cilt ile beraber en az pektoral kas fasyasının eksize edilmesi gerektiği savunulurken, mastektomi ile eş zamanlı olarak fasiyal eksizyon uyguladığımız olgumuzda 2 ay sonra nüks oluşması yapılan fasiyal eksizyonun yeterli olmadığını düşündürmektedir (1). Ancak tümör zemininde interkostal kas ve kostaların varlığı değerlendirildiğinde yapılabilecek çok daha agresif bir cerrahi girişimin mortalite riskini arttırabileceği ihtimali iyi değerlendirilmelidir. Bunun yanında mastektomi ile beraber yapılacak pektoral kas eksizyonu greft ile onarım planlanan hastada greft beslenmesi için uygun şekilde kanlanan zemini ortadan kaldıracak ve onarım için lokal ya da serbest fleplerin defekt alanına getirilmesini zorunlu kılacaktır. Bu durum hasta konforunu önemli derecede azaltırken, defekt alanına getirilen kalın bir flep dokusu lokal nüks ve rekürrenslerin takibini de önemli oranda güçleştirecektir.

Tedavide yeri net olmamakla birlikte radyoterapi ve kemoterapi ise anjiosarkom olgularında diğer alternatif tedavi yaklaşımlarını oluşturmaktadır. Kemoterapotik ajanlardan paklitaksel, adriamisin, cisplatin, ifosfamid ve docetaksel kutanöz anjiosarkom tedavisinde kullanılmakta ancak tedavide etkinlikleri yönünde çalışmalar ise halen devam etmektedir (11). Bu tedavi yaklaşımlarıyla artmış sağ kalım oranları bildiren yayınların yanı sıra, tam tersi şekilde adjuvan veya neoadjuvan uygulanan kemoterapinin surveyi değiştirmediğini savunan görüşler de mevcuttur (3, 11).

Radyoterapi zemininde gelişen anjiosarkom tedavisinde radyoterapi uygulaması konusunda ise oluşmuş ortak bir görüş mevcut değildir. Kümülatif etkiye bağlı toksitite oluşturabileceği düşünülse de bunun tam aksi görüşler de mevcuttur (3, 16-18). Radyoterapiye tam yanıt alınabilen olguların yanı sıra tedavinin tek başına uygulanan cerrahiyle karşılaştırmasında yaklaşık 5 kat daha az lokal rekürrens oranlarının saptanması, radyoterapinin anjiosarkom tedavisindeki yerini tartışmalı konuma getirmiştir (18). Anjiyosarkom tedavisinde radyoterapi ile kombine edilen hipertermi bir diğer seçeneği oluşturmaktadır (19). Yapılan farklı çalışmalarda cerrahi sonrasında bu yaklaşım sayesinde lokal rekürrens oranlarında azalma elde edilebilirken, çalışma gruplarında hasta sayılarının azlığı ve çalışmaların retrospektif nitelikte olması sebebiyle etkinliği tartışılmaktadır (19, 20). Bizim olgumuz ameliyat sonrası dönemde uygulanabilecek adjuvan radyoterapiyi kabul etmemiştir. Bu nedenle olguya adjuvan radyoterapi uygulanamamıştır. Diğer taraftan hastanın cerrahi sonrası iyileşme ile nüks süreleri arasında kalan zaman aralığının kısalığı da bu tedavinin uygulanmasını zorlaştırmaktadır.

Anjiosarkomlarda uzak metastazlar sıklıkla akciğerlere olurken ikinci sırada ise karaciğer gelmektedir. Uzak metastaz izlenen olgularda çoğunlukla eşlik eden lokal rekürrens odakları da mevcutken yapılan çalışmalarda tedavi sonrası takip sürecinde uzak metastaz oranının %27'ye kadar ulaştığı bildirilmiştir (3). Cerrahi tedavi uygulanamayacak bu tip hastalarda ise paklitakselin tedavide bir tercih olarak görülebileceği öne sürülmektedir (6).

Sonuç

Erken evre meme kanseri olgularının tedavisinde meme koruyucu cerrahiye ek olarak uygulanan radyoterapi ile mastektomiye eşdeğer oranda etkinlik elde edilebilmektedir. Fakat meme koruyucu cerrahi sonrasında uygulanan radyoterapi geç dönemde sekonder anjiosarkom gelişimi için bir risk artışına da neden olmaktadır. Karakteri nedeniyle agresif bir tümör olduğu akıldan çıkarılmaması gereken anjiosarkom; meme koruyucu cerrahi sonrası radyoterapi alan hastalarda klinik olarak ağrısız, kırmızı renkli nodül veya maküler lezyonların görülmesi ile ortaya çıkar ve erken dönemde biyopsi ile doğrulanmalıdır.

Anjiosarkom tanısı alan hastalarda mümkün olduğunca geniş cerrahi sınırlarda ve uygun cerrahi derinlikte eksizyonlar planlanmalıdır. Operasyon için uygun olmayan hastalarda ise kemoterapi ve radyoterapinin tedavide bir seçenek olabileceği de göz önünde tutulmalıdır.

Kaynaklar

1. Lindford A, Böhling T, Vaalavirta L, Tenhunen M, Jahkola T, Tukiainen E. Surgical management of radiation-associated cutaneous breast angiosarcoma. J Plast Reconstr Aesthet Surg. 2011 Aug;64(8):1036-42.
2. Wang XY, Jakowski J, Tawfik OW, Thomas PA, Fan F. Angiosarcoma of the breast: a clinicopathologic analysis of cases from the last 10 years. Ann Diagn Pathol. 2009 Jun;13(3):147-50.
3. Torres KE, Ravi V, Kin K, Yi M, Guadagnolo BA, May CD, et al. Long-Term Outcomes in Patients with Radiation-Associated Angiosarcomas of the Breast Following Surgery and Radiotherapy for Breast Cancer. Ann Surg Oncol. 2012.
4. Stewart FW, Treces N. Classics in oncology: lymphangiosarcoma in postmastectomy lymphedema: a report of six cases in elephantiasis chirurgica. CA Cancer J Clin. 1981 Sep-Oct;31(5):284-99.
5. Body G, Sauvanet E, Fignon A, Fetissof F, Lansac J. Cutaneous angiosarcoma of the breast following surgery and irradiation of breast adenocarcinoma. J Gynecol Obstet Biol Reprod (Paris). 1987;16(4):479-83.
6. Hoffmann G, Mylonas I. Therapy of radiation-induced angiosarcoma of the breast in elderly patient. Arch Gynecol obstet. 2012 Sep 25.
7. Cahan WG, Woodward HQ, Higinbotham NL, et al. Sarcoma arising in irradiated bone: report of eleven cases. Cancer 1948;1:3-29
8. Arlen M, Higinbotham NL, Huvos AG, et al. Radiation induced sarcoma of bone. Cancer 1971;28:1087-99
9. West JG, Qureshi A, West JE, Cacon M, Sutherland ML, Haghighi B, et al. Risk of angiosarcoma following breast conservation: a clinical alert. Breast J 2005;11:115-23
10. Polgar C, Orosz Z, Szerdaheşyi A, Fodor J, Major T, Magori A, et al. Postirradiation angiosarcoma of the chest wall and breast: issues of radiogenic origin, diagnosis and treatment in two cases. Oncology 60:31-34.
11. Anzolone CL, Cohen PR, Diwan AH, Prieto VG. Radiation induced angiosarcoma. Dermatol Online J. 2013;15;19(1):2
12. Strobbe LJ, Peterse HL, Tİnteren VH, Wijnmallen A, Rutgers EJ. Angiosarcoma of the breast after conservation therapy for invasive cancer, the incidence and outcome. An unforeseen sequel. Breast Cancer Res Treat 1998; 47:101-109
13. Iga N, Endo Y, Fujisawa A, Matsumura Y, Kabashima K, Tanioka M, et al. Twp cases of cutaneous angiosarcoma developed after breast cancer surgery. Case Rep Dermatol. 2012 sep; 4(3):247-9
14. Jallali N, James S, Ghattaura A, Harris P. Surgical management of radiation induced angiosarcome after breast conservation therapy. Am J Surg 2012; 203 (2):156-161
15. Bolin DJ, Lukas GM. Low grade angiosarcome of the breast following radiotherapy. Am Surg 1996 Aug; 62(8):668-72
16. De Jong MA, Oldenbrg S, Bing Oei S, Griesdoorn V, Kolff MW, Koning CC, et al. Reirradiation and hypertermia for radiation associated sarcoma. Cancer 2012 ;118(1):180-7
17. Palta M,Morris CG, Grobmyer SR, Copeland EM, Mendenhall NP. Angiosarcoma after breast conserving therapy: long term outcomes with hyper fractionated radiotherapy. Cancer 2010 apr 15;116(8):1872-8
18. Riad S, Biau D, Holt GE, Werier J, Turcotte RE, Ferguson PC, et al. The clinical and functional outcome for patients with radiation-induced soft tissue sarcoma. Cancer 2012 May 15; 118(10) 2682-92
19. Linthorst M, van Geel AN, Baartman EA, Oei SB, Ghidey W, van Rhoon GC, van der Zee J. Effect of a combined surgery, re-irradiation and hyperthermia therapy on local control rate in radio-induced angiosarcoma of the chest wall. Strahlenther Onkol. 2013 May;189(5):387-93.
20. Palta M, Morris CG, Grobmyer SR, Copeland EM 3rd, Mendenhall NP. Angiosarcoma after breast-conserving therapy: long-term outcomes with hyperfractionated radiotherapy. Cancer. 2010 Apr 15;116(8):1872-8. doi: 10.1002/cncr.24995.