Pankreasın solid psödopapiller tümörü: Düşük malign potansiyelli karsinoma (2 Olgu)

Solid pseudupapillary tumor of pancreas: Low-grade carcinoma (2 Cases)

Yasin PEKER[1], Fatma TATAR [1], Neşe EKİNCİ[2]

İzmir Atatürk Eğitim ve Araştırma Hastanesi 3. Cerrahi Kliniği[1], Patoloji Laboratuvarı[2], İzmir

Pankreasın solid psödopapiller tümörü, oldukça nadir görülen düşük malign potansiyelli kistik neoplazidir. Kadınlarda ve 25-35 yaşlarında daha sık görülen bu tümörün tedavisi cerrahidir. Kliniğimizde tedavi ettiğimiz iki olgunun bilgileri eşliğinde kistik lezyonlarda benign/malign ayrımının önemini ve cerrahi tedavinin şart olduğunu vurgulamayı amaçladık.

Anahtar sözcükler: Solid psödopapiller tümör, pankreas

Solid pseudopapillary tumor of the pancreas is an uncommon low-grade cystic neoplasm. Surgery is the treatment of choice in this neoplasm, which is more common in women aged 25-35 years. We aimed to emphasize the importance of the differential diagnosis of benign/malignant cystic lesions and of immediate surgery.

Key words: Solid pseudopapillary tumor, pancreas

GİRİÇ VE AMAÇ

Pankreasın kistik lezyonları, klinik uygulamada oldukça sık görülür. Ancak olguların çoğu (%80-90) psödokist veya retansiyon kisti olup, %10-15 kadarı ise kistik neoplazidir (1). Pankreasın kistik lezyonlarının malign potansiyelli olabileceğine ilk kez Cullen 1962 yılında değinmiş ve Compagno ve Oertel'in 1978 yılındaki ardışık yayınları ile desteklenmiştir (2). Klinik olarak pankreasın kistik lezyonları 4 tiptir (big four): Seröz kistadenoma, musinöz kistik neoplazm, intraduktal papiller musinöz neoplazm ve solid psödopapiller neoplazm. Ayrıca; musinöz duktal ektazi, kistik adacık hücre tümörü gibi lezyonlar ise olağan dışı kistik tümörler adı altında toplanabilir.

Pankreasın solid psödopapiller tümörü (SPT), oldukça nadir görülen düşük malign potansiyelli epiteliyal tümördür. "Solid ve papiller tümör", "papiller kistik tümör", "solid-kistik tümör", "solid, kistik ve papiller epitelyal neoplazm", "Frantz tümörü" olarak da adlandırılır (3). İlk kez 1959 yılında Frantz tarafından tanımlanmıştır (4). Tüm ekzogrin pankreas tümörlerinin %1-2 sini oluşturur (5). Adelosan çağdaki kızlar ve genç kadınlarda sık görülür (3, 6, 7). Erkeklerde nadirdir.

Bu iki olgunun sunumu ile, pankreasın non-inflamatuvar kistik lezyonlarında malign / benign ayrımının önemi ve klinik takip değil cerrahi tedavinin öne çıkartılması gereği vurgulanmıştır.

OLGU 1

Birkaç aydır giderek artan karın ağrısı olan 42 yaşındaki kadın hastanın, 1987 yılında da aynı yakınmaları ile bulunduğu ildeki tıp fakültesine başvurduğu ve yapılan batın ultrasonografisinde epigastriumda düşük ekolu 7 cm. çaplı semisolid kitle saptandığı belirlendi. İki yıl sonra, 1989 yılında, aynı hastanede batın içi kitle tanısı ile opere edilen olguda, batın orta hatta retroperitoneal, pankreasa yapışık, sert 10x10 cm. irrezektabl kitle saptanıp kitleden biyopsi alındığı öğrenildi. Biyopsi sonucunun primeri belirtilmeyen "adenokarsinom" olarak rapor edildiği ve operasyon sonrası genel durumu düzelen hastanın, son birkaç aya dek 8 yıl boyunca yakınmaları olmadığı saptandı. Dispepsi ve karın ağrısı yakınmaları nedeni ile hastanemiz gastroenteroloji polikliniğine başvuran hastanın batın ultrasonografisinde, pankreas başında unsinat proses inferiyoruna uzanan, içinde 17x21 mm. kistik septalı solid

komponenti olan 6x4 cm. kitle; batın kontrastlı ince kesit bilgisayarlı tomografisinde ise duedonumu laterale iten kistik komponentleri olan kitle ve normal çapta karaciğer içi ve dışı safra yolları saptandı. Kliniğimize yatırılan hastanın mide duedonum grafisi, üst gastrointestinal endoskopisi, biyokimyasal incelemeleri ve CA 19-9 değerleri olağan sınırlarda bulundu. Tıkanma ikteri olmadığı ve batın tomografisi ile yeterli bilgi edinildiği için endoskopik retrograd kolanjiopankreatografi (ERCP) düşünülmedi. Pankreas başı tümörü ön tanısı ile operasyona alınan hastanın eksplorasyonunda, pankreas başında sert, mobil, v. mesenterika superiyoru iten 7x7 cm. kitle saptandı. Standart pankreatikoduedonektomi yapılarak hasta sorunsuz taburcu edildi. Histopatolojik inceleme sonucu, "pankreasın solid papiller epiteliyal tümörü" tanısı kondu. Hastanın 6.5 yıllık takibinde nüks saptanmadı.

OLGU 2

Daha önce bir yakınması olmayan 49 yaşındaki erkek hastanın, son iki aydır karın ağrısı, çabuk doyma, iştahsızlık yakınmaları ile bulunduğu ilin devlet hastanesine başvurduğu; orada yapılan batın ultrasonografisinde, pankreas kuyruk kısmında 50x37 mm., çevresi kalsifiye, internal kalsifikasyonlar içeren solid kitle; batın bilgisayarlı tomografisinde ise ayni boyutlarda solid kitle saptandığı belirtildi. Kliniğimizde yapılan rutin biyokimyasal incelemeleri ve CA19-9 değerleri normal sınırlarda bulunan hastamıza pankreasın solid tümörü ön tanısı ile yapılan batın eksplorasyonunda pankreas gövdesinden kuyruk kısma doğru uzanan 5x5 cm. kitle saptandı. Standart pankreas gövde ve kuyruk rezeksiyonu ile tümöral doku çıkarıldı. Postoperatif dönem sorunsuz seyretti. Histopatolojik inceleme sonucu olguya, pankreasın solid kistik papiller epiteliyal tümörü tanısı kondu. Postoperatif 3. aydaki kontrolde nüks saptanmadı.

Patolojik incelemede, tümöral doku makroskopik olarak birinci olgumuzda 5.5 cm., ikinci olgumuzda 5 cm. idi. Kesit yüzleri benzer tarzda solid, yer yer mukoid ve kapsüllü görünümdeydi. Mikroskopik olarak her iki tümörde de santralde psödopapiller patern gösteren solid, monomorfik görünüm hakimdi. Uniform görünümlü poligonal hücrelerin hyalinize fibrovasküler stalk etrafında dizilimleri, kistik dejenerasyonla birlikte psödopapiller patern oluşturmuştu (Resim 1). Aralarında ise hemoraji alanları, histiyosit agregatları, PAS (+) globüler ve nadir mitoz izlendi. İmmünohistokimyasal olarak a1 antikimotripsin, NSE ve vimentin (+) saptandı (Resim 2).

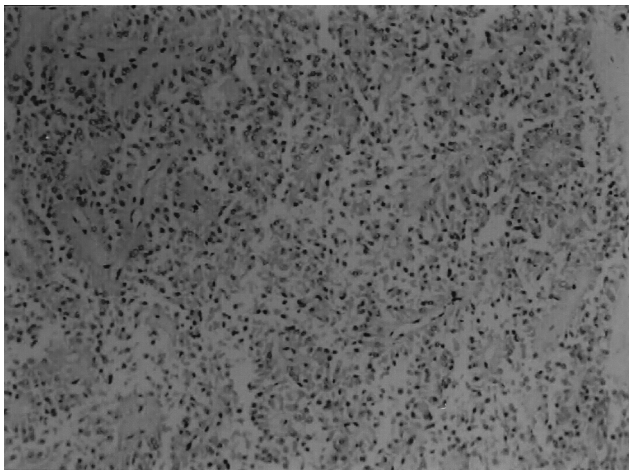

Resim 1. Fibrovasküler stalk etrafında dizilen psödopapiller patern (H-E x110)

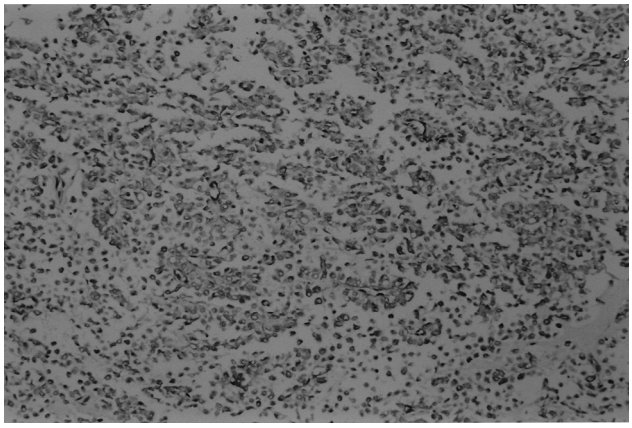

Resim 2. Diffüz vimentin pozitifliği gösteren hücreler (Vimentin x110)

TARTIŞMA

Pankreasın solid psödopapiller tümörünün, düşük malignite potansiyeline sahip kistik neoplazi olduğu kabul edilir ve genellikle 25-35 yaş arasında, kadınlarda görüldüğü belirtilmektedir (8). Erkeklerde nadirdir. Bizim ilk olgumuz da 34 yaşında opere edilmiş, fakat tümör irrezektabl kabul edilmiş ve makroskopik olarak ayrımı yapılamamış. İkinci olgumuz ise erkek ve orta yaşta olması ile daha da nadir görülme özelliği taşımaktadır.

Yayınlanmış en geniş serilerin verilerine göre SPT, kistik pankreatik neoplazilerin %34'ünü oluşturur (9). Son yıllarda olguların saptanma sıklığının arttığı bilinmektedir (3, 5). Bu artışta, tanı araçlarındaki gelişmelerin ve patologların tecrübelerinin artmasının etken olduğu düşünülmektedir (3).

Bu tümörün etiyolojisi bilinmemektedir (6). Kadınlarda sık olma ve yaş özelliklerine bakıldığında patogenezde genetik ve hormonal faktörlerin sorumlu olabileceği düşünülmektedir (5). Tümör genelde yavaş büyüme gösterir. Tümör dokusunun ikiye katlanma süresinin 765 gün olduğunu belirten yazarlar vardır (10). Rezeke edilemeden bırakılan tümörün 8 yıl sonra rezeke edilebilmesi ve hastanın 8 yıl sorunsuz yaşamış olması bize tümörün çok yavaş büyüdüğünü düşündürmektedir.

Tümöral kitle ya fizik muayene sırasında yada tesadüfen saptanır. Travma sonrası yapılan tetkiklerde saptananlar ise travmaya bağlı gelişmiş pankreas kisti tanısı alabilir (4). Genellikle hastalığa özgü olmayan genel sindirim sistemi yakınma ve bulguları ön plandadır. Kitle büyük çaplara ulaştıktan sonra yakınmalar daha belirginleşir. Sarılık, ishal, karın ağrısı, yemek sonrası şiddetlenen ağrı ve dispepsi, diyabete eğilim, bazen de kronik pankreatit bulguları ön plana çıkabilir. Sol portal hipertansiyon, tıkanma ikteri kitle basısına bağlı ortaya çıkabilir. Bilinen tümör belirleyicilerinin tümü negatiftir. Her iki olgumuzda da karın ağrısı gibi nonspesifik yakınmalar vardı. Biyokimyasal testleri olağan ve tümör belirleyicileri negatifti.

SPT'ler genellikle insidental olarak laparotomi sırasında veya görüntüleme yöntemleri ile fark edilirler (8, 9, 11). Tanıda ince kesitlerle yapılmış batın BT ve MR dan yararlanılır (12). Pankreatik kanalda dilatasyon olması, kitlenin 3 cm. den büyük olması, kistik komponentin duvarının 3 mm.den kalın olması, intramural nodülün saptanması maligniteyi düşündürür (12). Ayrıca borderline lezyon kabul edilen intraduktal papiller musinöz neoplazm lezyonlarında, ultrasonografide kist içine papiller çıkıntılar olması ve ailesel öykü bulunması tanı koydurucudur (13). Bu tip kistik tümörlerin, maligniteye en yakın lezyon olması ve diğer kistik tümörlerden kolay ayrılması önem taşır. USG, kitlenin özelliklerini ve yerleşimlerini belirlemeye; endoskopik retrograd kolanjiopankteratikografi ise ana kanal ile ilişkisini saptamaya yarar. Bizim olgularımızın tanısında da USG ve batın tomografisi kitlenin belirlenmesinde oldukça önemli ipuçları vermiştir.

Pankreasın kistleri, ince opak duvarlı ve iyi sınırlıdır. Öykü ve Atlanta konsensusunda belirtilen kriterler yanısıra, psödokistler kalın duvarlıdır ve çevresinde yoğun yangısal değişiklikler vardır (14). SPT'ler pankreasın her yerinde olabilir (5, 14). Büyük, yuvarlak, soliter (ortalama 8-10 cm.), pankreasın normal kısmı ile keskin sınırla ayrılan kitle tipiktir. Duedonum, dalak, transvers kolon gibi komşu organlara invazyon nadirdir.

SPT, yavaş büyümesi, metastaz yapabilmesi ve invazyon yeteneği nedeni ile patolojik olarak "düşük malign potansiyeli olan karsinoma" olarak da adlandırılırlar (8).

SPT hastalarının %95'i pankreasla sınırlı olup, az oranda karaciğer ve periton başta olmak üzere malign davranarak metastaz yapma eğiliminde olduğu bildirilmektedir (2). Bu tip olgularda literatür bilgisi, metastazın tümör varlığı ile birlikte ortaya çıktığı yönündedir (1). Preoperatif kesin tanı konamayan olgulara, agressif cerrahi uygulanması gerektiği belirtilmektedir (7). Çünkü, bu tip hastalarda "bekle ve gör" politikası uygulanamaz (13). Metastatik hastalık yoksa, primer tümörün total eksizyonu en etkili tedavi şeklidir. Segmental tutulum saptandığında parsiyel rezeksiyon, nüks lezyonlarda total pankreatektomi önerilmektedir (3, 5, 11). Seriler incelendiğinde olguların %68'ine standart pankreatektomi, %2'sine median pankreatektomi, kalan %30'unun ise distal veya total pankreatektomi ile tedavi edildiği görülmektedir (4, 11). Kitlenin pankreas başına lokalize olduğu hastamıza pankreatikoduedonektomi, kitlenin gövde ve kuyrukta olduğu ikinci olgumuza distal pankreas rezeksiyonu uygulandı.

Rezeksiyon sonrası nüks ve metastazın çok az geliştiği, metastaz gelişirse de yavaş büyüdüğü belirtilmektedir (2, 4, 15). 6.5 yıldır izlediğimiz ilk olgumuzda lokal nüks veya metastaz gelişmedi. İkinci olgumuzda, operasyon sonrası üçüncü ayında sağ ve sağlıklıdır.

Metastazların incelendiği 18 olguluk bir seride, 4 olguda bölgesel lenf nodlarına, 5 olguda periton ve büyük omentuma, 11 olguda karaciğere, bir olguda subkutise metastaz saptanmıştır (5, 8). Karaciğerdeki metastazlar genellikle soliterdir, multipl metastaz nadirdir. Lokal tümör rekürrensinin, rezeksiyondan 3-10 yıl sonra olduğu belirtilmektedir (4).

Tümörün tam çıkarıldığı olgularda prognoz genellikle çok iyidir. Uzun süreli yaşamın %90, rekürrensin %10 oranında geliştiği bildirilmektedir (4). Cerrahi sınırda kapsüler invazyon varsa malign potansiyel olabileceği için postoperatif takibin daha sık yapılması gerektiği vurgulanmaktadır (15).

KAYNAKLA R

1. *Çoker A. Pankreasın kistik lezyonları In:Sayek İ, Editor. Temel Cerrahi-Baskıda.*
2. *Box JG, Douglass HO. Management of cystic neoplasms of the pancreas. Am Surg, 2000; 66: 495-501.*
3. *Şar A, Aksoy PK, Bilezikçi B, ve ark. Pankreasın solid psödopapiller tümörü: Olgu sunumu.Diyaliz, Transplantasyon ve Yanık. 2002; January-June; 13:54-7.*
4. *Cervantes-Monteil F, Florez-Zorrilla C, Alvarez-Martinez I. Solid-cystic pseudopapillary tumor of the pancreas: acute post-traumatic presentation. Case report and review of the literature. Rev Gastroenterol Mex. 2002; Apr-Jun;67:93-6.*
5. *Rosai J. Tumors of the exocrine pancreas pp:120-9,ed:Rosai J. Atlas of Tumor Pathology, Tumors of the Pancreas.AFIP. Washington, 1995.*
6. *Pezzola F, Lorusso D, Caruso ML, et al. Solid pseudopapillary neoplasm of the pancreas. Consideration of two cases. Anticancer Res. 2002 May-Jun; 22(3): 1807-12.*
7. *Petrakis I, Vrachassotakis N, Kogerakis N, et al. Solid pseudopapillary neoplasm of the pancreas: report of a case after a 10-year follow-up and review of the literature. Pancreatology. 2001; 1(2): 123-8.*
8. *Klimstra DS, Wenig BM, Heffess CS Solid-pseudopapillary tumor of the pancreas: A typically cystic carcinoma of low malignant potential, Semin Diag Pathol 2000; 17: 66-80.*
9. *Megibow AJ, Lavelle MT, Rofsky NM. Cytsic tumors of the pancreas. Surg Clin North Am, 2001; 81: 489-509.*
10. *Kato T, Egawa N, Kamisawa T, et al. A case of solid pseudopapillary neoplasm of the pancreas and tumor doubling time. Pancreatology. 2002; 2(5): 495-8.*
11. *Russell RCG. Unusual pancreatic tumors, in Pancreatic Cancer, eds Neoptolemos JP, Lemoine NR, pp 308-327, Blackwell Science, Cambridge UK, 1996.*
12. *Kaur H, Loyer EM, Lano EA et al. Pancreatic Cancer; Radiologic Staging in Pancreatic Cancer pp: 92-97, eds: Evans DB, Pisters PW, Abbruzzese JL, MD Anderson Solid Tumor Oncology Series, Springer-Verlag New York, 2002.*
13. *Warshaw AL. Surgical controversies in pancreatic cancer: management of IPMN. The Lustgarten Foundation for Pancreas Cancer Research Conferences, Houston 2002.*
14. *Bradly EL 3rd A clinically based classification system for acute pancreatitis. Summary of the International Symposium on Acute Pancreatitis, Atlanta, Ga, September 11 through 13, 1992. Arch Surg. 1993 May; 128(5): 586-90.*
15. *Shimizu M, Matsumoto T, Hirokawa M, et al. Solid-pseudopapillary carcinoma of the pancreas. Pathol Int. 1999 Mar; 49(3): 231-4.*