Tepecik Eğit. ve Araşt. Hast. Dergisi 2017; 27(1):20-24
doi:10.5222/terh.2017.020

Araştırma

Negatif basınçlı yara tedavisi sorunlu ortopedik enfeksiyonların tedavisinde işe yarıyor mu?

Does negative pressure wound therapy work in the treatment of problematic orhopeadic infections?

Cemal KAZIMOĞLU

Katip Çelebi Üniversitesi Tıp Fakültesi, İzmir

ÖZ

Amaç: İmplantla ilişkili enfeksiyonların ve kronik osteomyelitlerin tedavisi sorunludur. Negatif basınçlı yara tedavisi bir çok cerrah için yardımcı bir yöntem olmaya başlamıştır. Bu çalışma sorunlu ortopedik enfeksiyonların tedavisinde negatif basınçlı yara tedavisinin etkinliğini değerlendirmeyi amaçlamaktadır.
Yöntemler: İmplant ile ilişkili enfeksiyon ve kronik osteomiyelit nedeniyle debridman ve negatif basınçlı yara tedavisi uygulanan hastaların bilgileri değerlendirildi. On dokuz hastadan on beşinde implant ilişkili enfeksiyon dördünde ise kronik osteomiyelit vardı. Radikal debridman sonrası tüm hastalara negatif basınçlı yara tedavisi başlandı.
Bulgular: Kronik osteomiyelitli bir olgu hariç tüm olgularda enfeksiyon kontrol altına alındı. Negatif basınçlı yara tedavi süresi ortalama 26,4 gün idi. On dokuz hastanın dördünde rekonstrüktif cerrahiye gereksinim duyuldu.
Sonuç: Negatif basınçlı yara tedavisi kronik osteomiyelit ve implantla ilişkili enfeksiyonların tedavisinde güvenilir ve etkin bir yöntem olup, yara kapanması için daha az rekonstrüktif ameliyat gereksinimi oluşturmaktadır.

Anahtar kelimeler: Enfeksiyon, negatif basınçlı yara tedavisi, kronik osteomiyelit

ABSTRACT

Objective: The treatment of implant- related infections and chronic osteomyelitis is troublesome. Negative-pressure wound therapy (NPWT) has became an auxillary method for many surgeons. This study aimed to evaluate the effectivity of NPWT in the treatment of problematic orthopeadic infections.
Methods: The data of the patients who had been treated for implant- related infection or chronic osteomyelitis were reviewed. Of the 19 patients 15 had implant-related infection and four had chronic osteomyelitis. NPWT was initiated in all patients after radical debridement.
Results: All but only one patient with chronic osteomyelithis infection was kept under control. The duration of NPWT was 26.4 days. Of the 19 patients only four needed reconstructive surgery.
Conclusion: NPWT seems to be a safe and effective treatment for implant- related infections and chronic osteomyelitis and necessitates fewer recontructive procedures for wound closure.

Key words: Infection, negative-pressure wound therapy, chronic osteomyelitis

Alındığı tarih: 04.05.2016
Kabul tarihi: 25.05.2016

Yazışma adresi: Doç. Dr. Cemal Kazımoğlu, Rüzgar Sokak, 45/3, İlhan Sitesi, Balçova-35330-İzmir
e-mail: ckazimoglu2000@yahoo.com

GİRİŞ

Bir çok bakteriyel enfeksiyonun tedavisinde sağlanan yüksek başarı oranı kemik enfeksiyonlarında sağlanamamıştır. Özellikle kırık cerrahisi sonrası ortaya çıkan enfeksiyonlar ve kronik osteomyelitler ortopedik cerrahlar açısından korkulan ve sorunlu olgulardır [1,2]. Ortopedik cerrahide enfeksiyon oluşturan bakterilerin birçoğu biyofilm oluşturma kapasitesine sahiptirler [1-4]. Biyofilm oluşum sürecinde

bakteri öncellikli olarak tutunacak ve üreyebilecek implant veya ölü dokuya gereksinim duyar. Tutunmanın ardından üreme ve mukopolisakkarit sentezi başlayarak biyofilm veya "balçık" olarak da adlandırrılan yapı içerisinde konakçı savunmasına ve antibiyotik tedavisine karşı korunaklı duruma geçer. Dolayısıyla implant çıkartlmadan enfeksiyonla mücadele edebilmek çok zordur [4].

Kırık cerrahisinde başlıca açık kırıklar veya geniş cerrahi girişim uygulanan kırıklar sonrası enfeksiyon görülmektedir. Burada infeksiyon oluşumuna neden olan ana etken yumuşak doku hasarının genişliğidir [5-7]. Enfeksiyon nedeniyle implantın çıkarılması gerekliliği hasta ve hekim açısından yıkıcı sonuçlara neden olabilmektedir. Günümüzde implant ile ilişkili enfeksiyonların tedavisinde öncellikli amaç implantın korunarak enfeksiyonla mücadele edilmesi yönündedir [1].

Negatif basınçlı yara tedavisi sorunlu yaraların ve özelliklede iyileşme potansiyeli az olan enfekte yaraların tedavisinde kullanımı giderek artmaktadır [8-11]. Bu çalışmada sorunlu ortopedik enfeksiyonlarda negatif basınçlı yara tedavisinin (NBYT) etkinliğinin değerlendirilmesi amaçlanmıştır.

GEREÇ ve YÖNTEM

Ocak 2013 ve Ocak 2016 tarihleri arasında kronik osteomyelit veya implant ilişkili enfeksyiyon tanısıyla cerrahi tedavi ve NBYT uygulanan 19 hasta çalışmaya dahil edildi. Hastane kayıtları ve radyolojik görüntülemeler değerlendirildi. Yaş ortalaması 36,1 (±2,8) olan, altı hasta kadın, 13 hasta erkekti. Hastaların deomgrafik özellikleri ayrıntılı olarak sunulmuştur (Tablo 1).

ki hastada total eklem protezi uygulaması sonrası akut enfeksiyon gelişti. Dört hastada cilt sorunları ile beraber kronik osteomyelit, 13 hastada ise kırık cerrahisi sonrası izlenen implantla ilişkili enfeksiyon vardı.

Tüm hastalara genel veya spinal anastezi altında geniş debridman uygulandı. Kronik osteomylit tanısı olan hastalara debritman, kortikal pencere açılması ve medullar drenaj sağlandı. Ardından insizyon sahası açık bırakılarak NBYT uygulandı. Kronik osteomyelit hastalarının insizyonları pansuman değişimlerinde sütüre edilerek tedavinin sonunda primer olarak kapatıldı. Kırık cerrahisi sonrası enfeksiyon gelişen hastaların tamamında tespit materyali korundu. Ardından ameliyat sonunda yara bölgesi sünger ve yapıştırıcı örtü ile kaplanarak NBYT'ne başlandı. Debridman ve antibiyotik tedavisi öncesi yara kültürü için örnekler alındı. Örnekler elde edildikten sonra kültür sonuçları çıkana kadarki dönemde hastalara ampirik antibiyotik tedavisi başlandı. Enflamasyonun değerlendirilmesi amacıyla kan örneklerinden akut faz reaktanlarının düzeyi ölçüldü. Elde edilen kültür ve antibiyogram sonuçlarına göre enfeksiyon kliniğinin önerisiyle uygun antibiyotik tedavisi başlandı.

Ameliyat sonrası yara bölgesine uygulanan basınç medikal firma çalışanın yardımı ve takibiyle planlandı. Başlangıç basınçları erken dönemdeki hemoraji riski dikkate alınarak düşük olarak başlanıp zaman içerisinde artırıldı. Yıkama solüsyonu olarak %0,9 steril salin solusyonu tercih edildi. Hastalara uygula-

Tablo 1. Tedavi uygulanan hastalara ait bilgiler.

Hasta sayısı	19
Hasta yaşı (ortalama±std. sap.) (yıl)	36,1±2,8
Cinsiyet (erkek/kız)	14/5
Tedavi süresi gün	26,4 (16-64)
Etken Mikroorganizma	
Staf. Aureus	6
Streptekok	4
Pseudomanas Aer.	2
Acinetobacter	2
E. Coli	1
Polimikrobiyal	2
Kültür Negatif	2
Uygulanan basınç mm/hg (ortalama)	
100	4
100-150	13
150 üzerinde	2
Kullanılan İmplant	
Plak vida tespiti	11
Kanal içi çivi	1
Total veya parsiyel protez	3
Yok	4
Anatomik Bölge	
Kalça	3
Femur	4
Diz	1
Tibiya	9
Ayak bileği	2

nan negatif basınç ortalama 100-125 mmHg olup, ameliyat sonrası izlenen kanama miktarı ve hastanın ağrı yakınması olup olmamasına göre ayarlandı. NBYT örtüleri yaranın ve drenajın durumuna göre uygulamanın başından itibaren 48-72 saat aralıklarla değiştirildi. Hastalar yara kültürü ve enfeksiyon göstergeleri (kan C-rektif protein (CRP), beyaz küre (white blood cell (WBC) ve sedimantasyon [erithrocyte sedimentation rate (ESR)] seviyeleri) ile takip edildi. Tedavi sürecinde hastalara birçok kere debridman uygulanırken, bunlardan bazıları genel anestezi altında, birçoğu ise yara pansumanı sırasında uygulandı.

Hastalar yara kültürü, enfeksiyon göstergeleri, görüntüleme ve fizik muayene ile takip edildi.

BULGULAR

On dokuz hastanın ortalama NBYT süresi 26.2 (12-64) gündü. Tüm hastalarda NBYT tedavisi son-

a

c

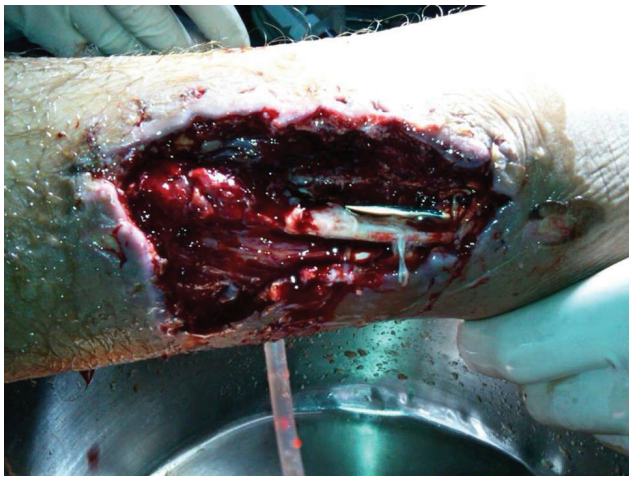

b

d

Şekil 1a: Tip III açık tibiya kırığı nedeniyle plak vida tespiti uygulanan hastanın ön arka grafisi, b: Ameliyat sonrası gelişen enfeksiyon nedeniyle implantın açığa çıkması ve geniş doku defektinin görüntüsü c: Debridman sonrasında NBYT uygulamasının ardından granülasyon dokusuyla iyileşen yara yerinin görüntüsü d: Enfeksiyon kontrol altına alınıp ikincil iyileşme oluştuktan sonraki yara yeri görüntüsü.

rası birinci haftadan başlayarak enfeksiyon göstergeleri düşme eğilimine girdi. On dokuz hastanın on üçünde tedaviye ilerleyici şekilde yanıt alınarak tedavi tamamlanana kadar ameliyat odasında tekrar cerrahi girişim gereksinimi oluşmadı. Altı hastada ise klinik ve laboratuvar parametrelerinde istenilen düzelme sağlanamaması üzerine ameliyathanede ek cerrahi girişim yapıldı. Bir hasta haricinde tüm hastalarda enfeksiyon kontrol altına alındı. Tip 1 diyabet hastası olan ve distal tibiya kronik osteomyeliti nedeniyle tedavi uygulanan bir hastada ise tedaviye istenilen yanıt alınamaması ve enfeksiyon tablosunun devam etmesi nedeniyle (hastanın isteğiyle) tedavi sonlandırıldı.

Enfeksiyon göstergeleri normal sınırlara gerileyen ve kırmızı renkte iyi kanlanan granülasyon dokusunun oluştuğu izlenen yaraların bazılarında kapama planlanırken birçok olgu ikincil yara iyileşmesine bırakıldı (Şekil 1 a-d). Üç hastada enfeksiyonun eradikasyonu sonrası yara kapanması için cilt grefti uygulanırken bir hastaya fleb cerrahisi gerekti. Diğer olgularda ise yara yeri aşamalı olarak kapatıldı veya ikincil iyileşme ile epitelizasyona bırakıldı. Hasta başına ortalama 13 (6-34) yara örtüsü kullanıldı.

TARTIŞMA

Kronik osteomyelitin tedavisindeki ana prensibler tüm ölü dokuların uzaklaştırılması, ölü boşlukların doldurulması, kemik stabilitesinin sağlanması ve antibiyotik tedavisi oluşturmaktadır [1,5]. Uzun kemik enfeksiyonlarında kortikal pencere açılması ve etkin drenajın sağlanması gereklidir. Öncelikli amaç ölü kemik (sekestr), enfekte ve skar halindeki yumuşak dokuları debride etmek ve iyi bir vasküler yatak oluşturabilmektir. Ancak, gerekli olan geniş rezeksiyon sonrası kemik ve yumuşak dokuda rekonstrüksiyon gerektiren defektler ortaya çıkabilmekte ve tedaviyi sorunlu hale getirebilmektedir [1,3].

Yara açıksa ve enfeksiyon veya diğer medikal nedenlerden dolayı erken dönemde rekonstuksiyon planlanmıyorsa negatif basınçlı örtünme (NBÖ) uygun ve etkili bir alternatifdir. NBÖ ortamdan ödemi uzaklaştırmakta ayrıca yara iyileşmesini engelleyen metalloproteinazlar ve diğer inhibitöleri ortamdan uzaklaştırarak angiogenezis oluşumunu desteklemektedir [10,11]. Kabaca NBÖ poliurethan eter yapıda bir sünger (kontamine vakalarda gümüş kaplamalı), steril yapıştırıcı drape ve bağlı bulunduğu bir emme sisteminden oluşmaktadır. Negatif basıncın uygulanması ile beraber sünger orta kısmından çöker dolayısıyle yara dudaklarının çevresinde oluşturulan çekme kuvvetlerinin etkisiyle yara boyutu giderek küçülmektedir [10-13].

NBÖ kullanımı sonrası alt ekstremite yaralanmalarında cilt grefti, serbest doku nakilleri ve fleb uygulamaları gereksiniminin azaldığı bildirilmiştir. Herscovici ve ark.'nın [8] yakın tarihli klinik çalışmalarında başlangıçta fleb cerrahisi düşünülen hastaların on ikisinde NBÖ tedavisi sonrası fleb gereksiniminin ortadan kalktığını bildirmişlerdir. Çalışmamızda Herscovici'nin çalışmasıyla uyumludur. Çalışmamızda NBÖ tedavisi uyguladığımız on sekiz hastanın yalnızca üçüne cilt grefti birine ise serbest doku nakli gerekmiştir.

Özellikle tip III açık kırıklarda enfeksiyon oranları çok yüksek olduğundan hastanın yaşamı ve ekstremitenin kurtarılması ciddi risk altına girmektedir. Bu olgularda enfeksiyon gelişmesini azaltmaya yönelik olarak ilk 72 satte yara kapatılmasının ve gerekliliğinde fleb cerrahisi yapılması önerilmektedir [6]. Schlatterer ve ark.'nın [14] yakın tarihli meta analizlerinde NBÖ tedavisinin tip III B açık kırıklarının tedavisinde uygulanmasının enfeksiyon oranlarını klasik yara örtme yöntemlerine göre (gazlı bez) azaltığını bildirmişlerdir. Yazarlar ayrıca NBÖ tedavisinin fleb cerrahisi gereksinimini azaltığını ve uzun süreli kullanıma bağlı enfeksiyon oranını artırmadığını raporlamışlardır [14]. Her ne kadar çalışmadaki hasta sayısı göreceli olarak yetersiz ise de benim de düşüncem bu tür olgularda fleb cerrahisi gibi morbitidesi yüksek cerrahilerden önce NBÖ tedavisinin alternatif olarak değerlendirilmesi yönündedir.

Yıkamalı NBÖ tedavisi ise aralıklarla yara yerini yıkayarak enfeksiyon eradikasyonuna ek katkı sunmaktadır. Burada yıkama amaçlı değişik solüsyonlar kullanılabilmektedir. Klasik %0,9, salin solusyonu ve

topikal antiseptik solusyonları (%1 polhexadine-%1 betadine) en yaygın kullanılan solusyonlardır. Kim ve ark. [15] solüsyonların etkinliğini karşılaştırdıları çalışmalarında, üç solusyon arasında anlamlı bir fark gösterememişlerdir. Drenaj sıvısını değerlendirmenin kolay olması açısından benim tercihim %0,9, salin solusyonu ile yıkama yapılması yönündedir.

Tan ve ark. [13] kronik osteomyelit tedavisinde konvansiyonel yöntemler ve NBÖ yöntemi ile yara bakımı uygulanan hastaları karşılaştırdılar. Yazarlar NBÖ yöntemi uygulanan hastalarda enfeksiyon tekrarlama riskinin ve fleb cerrahisi gereksiminin belirgin olarak azaldığını bildirmişlerdir. Osteomyelit tedavisinde NBÖ kullanılırken karşılaşılabilecek en ciddi durum hemorajidir. Kortikal pencere açılarak intramedüller alana sünger uygulandığından kanamayı azaltmak amacıyla özellikle erken dönemde çok düşük basınç uygulanmalıdır. Ayrıca yine ameliyat edilen ekstremitenin elevasyonu kanama gelişimini azaltmada yardımcıdır.

Unutulmaması gereken çok önemli bir prensip NBÖ tedavisinin asla cerrahi debridmanın alternatifi olmadığıdır. Dolayısıyle tüm nekrotik ve ölü dokular uzaklaştırılıp uygun antibiyotik tedavisine başlanmadan NBYT tedavisine başlanmamalıdır. Geniş ve etkili debritman ile tüm nekrotik ve ölü dokular ortamdan uzaklaştırılırken bakteri kolonizasyonun önüne geçildikten sonra NBÖ tedavisi etkin olabilmektedir.

Sonuç olarak, NBYÖ sorunlu ortopedik enfeksiyonların tedavisinde cerahhi debridmanın ardından uygulanabilen alternatif ve etkili bir tedavidir. Uygulama prensiblerinin tam olark oluşması için geniş ve homojen hasta popülasyonlu çalışmaların yapılmasına gereksinim vardır.

KAYNAKLAR

1. Clevland KB. General princibles of infections. In Canale ST, Beaty JH (eds). Campell's Orthopeadics, twelfth ed. Mosby, Elsevier; 2013: p. 706-723.
2. Spellberg B, and Lipsky BA. Systemic antibiotic therapy for chronic osteomyelitis in adults. *Clin Infect Dis* 2012;54:393-407.
http://dx.doi.org/10.1093/cid/cir842
3. Darouiche RO. Treatment of infections associated with surgical implants. *N Engl J Med* 2004;350:1422-1429.
http://dx.doi.org/10.1056/NEJMra035415
4. Donlan RM, and Costerton JW: Biofilms: survival mechanisms of clinically relevant microorganisms. *Clin Microbiol Rev* 2002;15:167-193.
http://dx.doi.org/10.1128/CMR.15.2.167-193.2002
5. Gustilo RB, Merkow RL, Templeman D: The management of open fractures. *J Bone Joint Surg* 1990;72A:299-304.
6. Hertel R, Lambert SM, Muller S, Ballmer FT, Ganz R. The timing of soft tissue reconstruction for open fractures of the lower leg. *Arch Orthop Trauma Surg* 1999;119:7-12.
http://dx.doi.org/10.1007/s004020050346
7. Templeman DC, Gulli B, Tsukayama DT, Gustilo RB. Update on management of open fractures of the tibial shaft. *Clin Orthop Relat Res* 1998;350:18-25.
http://dx.doi.org/10.1097/00003086-199805000-00003
8. Herscovici D, Sanders RW, Scaduto JM, Infante A, DiPasquale T. Vacuum-assisted wound closure (VAC therapy) for management of patients with high-energy soft tissue injuries. *J Orthop Trauma* 2003;17:683-688.
http://dx.doi.org/10.1097/00005131-200311000-00004
9. Morykwas, MJ, Argenta, LC, Shelton-Brown EL, McGuirt W. Vacuum-assisted closure: A new method for wound control and treatment: Animal studies and basic foundation. *Ann Plast* 1997;38(6):553-562.
http://dx.doi.org/10.1097/00000637-199706000-00001
10. Fleischman W, Lang E, Klinzl L.Vacuum-assisted wound closure after dermatofasciotomy of the lower extremity. *Unfallchirurg* 1996;99:283.
11. DeFranzo AJ, Argenta LC, Marks MW, Molnar JA, David LR, Webb LX et al. The use of the vacuum-assisted closure therapy fortreatment of lower-extremity wound with exposed bone. *Plast Reconstr Surg* 2001;108:1184-1191.
http://dx.doi.org/10.1097/00006534-200110000-00013
12. Argenta LC, Morykwas MJ. Vacuum-assisted closure: A new method for wound control and treatment: Clinical experience. *Ann Plast Surg* 1997;38:563-576.
http://dx.doi.org/10.1097/00000637-199706000-00002
13. Tan Y, Wang X, Li H, Zheng Q, Li J, Feng G et. al. The clinical efficacy of the vacuum-assisted closure therapy in the management of adult osteomyelitis. *Arch Orthop Trauma Surg* 2011;131:255-9.
http://dx.doi.org/10.1007/s00402-010-1197-x
14. Schlatterer DR, Hirschfeld AG, Webb LX. Negative pressure wound therapy in grade IIIB tibial fractures: fewer infections and fewer flap procedures? *Clin Orthop Relat Res* 2015; 473:1802-11.
http://dx.doi.org/10.1007/s11999-015-4140-1
15. Kim PJ, Attinger CE, Oliver N, Garwood C, Evans KK, Steinberg JS et al. Comparison of Outcomes for Normal Saline and an Antiseptic Solution for Negative-Pressure Wound Therapy with Instillation. *Plast Reconstr Surg* 2015;136:657e-64e.
http://dx.doi.org/10.1097/PRS.0000000000001709