Tepecik Eğit. ve Araşt. Hast. Dergisi 2018;28(3):232-235
doi:10.5222/terh.2018.68553

Olgu Sunumu

İnverted papillomda nekrotizan granülomatöz enflamasyon

Necrotizing granulomatous inflammation in inverted papilloma

Sümeyye EKMEKCİ[1], Ülkü KÜÇÜK[1], Samir ABDULLAZADE[1], Melis YEMEN[1], Anıl HİŞMİ[2], Emel Ebru PALA[1], İbrahim ÇUKUROVA[2]

[1]*Sağlık Bilimleri Üniversitesi, İzmir Tepecik Eğitim ve Araştırma Hastanesi, Patoloji Bölümü, İzmir*
[2]*Sağlık Bilimleri Üniversitesi, İzmir Tepecik Eğitim ve Araştıma Hastanesi, Kulak-Burun-Boğaz Kliniği, İzmir*

ÖZ

Amaç: İnverted papillomlar lokal agresif davranış ve destrüktif invazyon potansiyeli olan benign neoplazmlardır. Tanı için patolojik incelemenin gerekli olduğu inverted papillomlarda histolojik olarak yüzey epitelinin, stroma içerisine doğru endofitik büyümesi izlenir. Tümör stromasında mikst tipte inflamatuvar hücreler izlenebilmektedir. Burada, İngilizce literatürde bildirilmemiş, fibrinoid nekrotizan granülomatöz enflamasyonun eşlik ettiği inverted papillom olgusu sunulmaktadır.
Olgu: Kırk yedi yaşında kadın hasta 3 yıldır devam eden burun tıkanıklığı yakınması ile hastanemize başvurdu. Görüntüleme yöntemleri ile sağ nazal pasajda, orta konka lateralinden kaynaklanan, yaklaşık 3 cm çaplı kitlesel lezyon saptandı. İnverted papillom ön tanısı ile eksize edilen kitleden hazırlanan Hematoksilen Eozin kesitlerde yüzey epitelinden stroma içerisine doğru büyüme gösteren transizyonel tip epitel ile döşeli tümör adaları izlendi. Lezyon çevresi ödemli stromada, çok sayıda, fibrinoid nekroz çevresinde palizadik dizilim yapan histiyositlerin oluşturduğu granülomlar dikkati çekti. PAS, GMS ve EZN histokimyasal incelemelerinde spesifik mikroorganizma saptanmadı. Olgu fibrinoid nekrotizan granülomların eşlik ettiği inverted papillom olarak raporlandı. Enfeksiyon hastalıkları ve romatoloji klinikleri tarafından da araştırılan olgunun klinik, mikrobiyolojik ve laboratuvar bulgularında herhangi bir ek bulgu saptanmadı.
Sonuç: Histolojik olarak inverted papillomların stromasında nötrofil, eozinofil, lenfosit ve plazma hücrelerinden oluşan mikst tipte inflamatuvar hücreler izlenebilmektedir. Stromasında nekrotizan granülomatöz enflamasyonun eşlik ettiği bir inverted papillom olgusuna İngilizce literatürde rastlanmamıştır.

Anahtar kelimeler: İnverted papillom, nekrotizan granülom, granülom

ABSTRACT

Objective: Inverted papillomas are benign neoplasms with local aggressive behavior and potential for destructive invasion. Histopathologic examination is required for diagnosis. In cases with inverted papilloma endophytic growth pattern of surface epithelium into the stroma is observed. Mixed type inflammatory cells can be seen in the tumor stroma. We present a case of Inverted papilloma with fibrinoid necrotizing granulomatous inflammation, which has not been reported in the English literature before.
Case: A 47-year-old woman was admitted to our hospital with complaints of nasal obstruction continuing for 3 years. Imaging methods revealed massive lesion about 3 cm in diameter in the right nasal passages originating from the medial lateral concha. Microscopic examination of hematoxylin-eosin stained material excised from the mass lesion with initial clinical diagnosis of inverted papilloma revealed tumor islets with transitional epithelium extending from the surface epithelium into the stroma. There were fibrinoid necrosis and granulomas, which consisted of histiocytes in palisading pattern. No specific microorganisms were detected in PAS, GMS and EZN histochemical examinations. The case was reported as inverted papilloma with fibrinoid necrotizing granulomas. The clinical, microbiological and laboratory analysis, which were performed by Department of Infectious Diseases and Division of Rheumatology, had not revealed any additional findings.
Conclusion: Histologically, a mixed type of inflammatory cells consisting of neutrophils, eosinophils, lymphocytes and plasma cells can be observed in the stroma of inverted papillomas. Inverted papilloma with stromal necrotizing granulomatous inflammation has not been encountered in the English literature.

Keywords: inverted papilloma, necrotizing granuloma, granuloma

Alındığı tarih: 06.03.2017
Kabul tarihi: 29.05.2017

Yazışma adresi: Uzm. Dr. Sümeyye Ekmekci, Tepecik Eğitim ve Araştırma Hastanesi Patoloji Kliniği, İzmir - Türkiye
e-mail: ekmekcisumeyye@gmail.com

Yazarların ORCİD bilgileri:

S.E. 0000-0003-1607-500X
Ü.K. 0000-0003-2916-0123
S.A. 0000-0002-9119-8301
M.Y. 0000-0002-6035-4607
A.H. 0000-0001-7520-7063
E.E.P. 0000-0001-7262-1867
İ.Ç. 0000-0002-2398-3391

GİRİŞ

İlk kez 1854 yılında Wart tarafından tanımlanan inverted papillomlar (İP), lokal agresif davranış ve destrüktif invazyon potansiyeli olan benign neoplazmlardır [1,2]. Nazal papillomlar primer nazal tümörler içerisinde %0,5-4 oranında izlenmektedir. Burada, tümör stromasında fibrinoid nekrotizan granülomatöz enflamasyonun eşlik ettiği bir İP olgusu klinik, radyolojik ve morfolojik bulguları ile birlikte sunulmaktadır.

OLGU

Kırk yedi yaşında kadın hasta 3 yıldır devam eden burun tıkanıklığı yakınması ile hastanemize başvurdu. Nazal endoskopik muayenesinde sağ nazal pasajda alt konka superiorunda orta meatus kaynaklı olduğu düşünülen polipoid görünümlü 3x1 cm boyutlarda kitle saptandı. Bilgisayarlı tomografi (BT) ile yapılan radyolojik görüntülemede sağ orta meatus kaynaklı, medialde nazal pasaja ve posteriora uzanım gösteren yumuşak doku kitlesi görüldü (Resim 1). Laboratuvarımıza gönderilen eksizyon materyalinin kesitlerinde non-keratinize, transizyonel tip çok katlı epitel ile döşeli, inverted büyüme paterni gösteren tümör izlendi (Resim 2). Epitelde displazi görülmedi. Stromada ödem, nötrofil ve eozinofil lökositlerden oluşan inflamatuvar hücreler yanısıra, histiositlerin palizadik dizilimler yaptığı, multinukleer dev hücrelerin de eşlik ettiği, bir kısmının santralinde fibrinoid nekroz izlenen granülom yapıları dikkati çekti (Resim 3). CD68 immunohistokimyası ile histiositler pozitif reaksiyon verdi. Granülom yapılarında PAS, GMS, EZN histokimyasal incelemelerinde spesifik mikroorganizma saptanmadı. Olgu fibrinoid nekrotizan granülomatöz enflamasyonun eşlik ettiği bir İP olarak raporlandı. Tanı sonrasında enfeksiyon hastalıkları ve romatoloji kliniği tarafından araştırılan olguda herhangi bir ek hastalık saptanmadı.

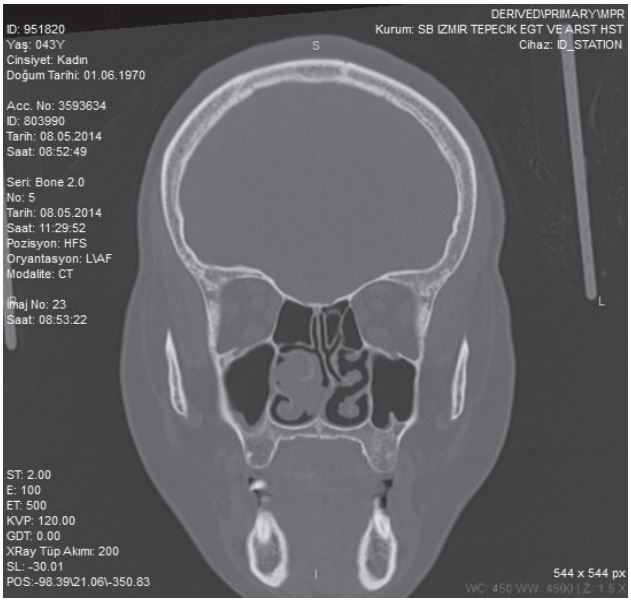

Resim 1. BT incelemede, sağ orta meatus kaynaklı yumuşak doku kitlesi.

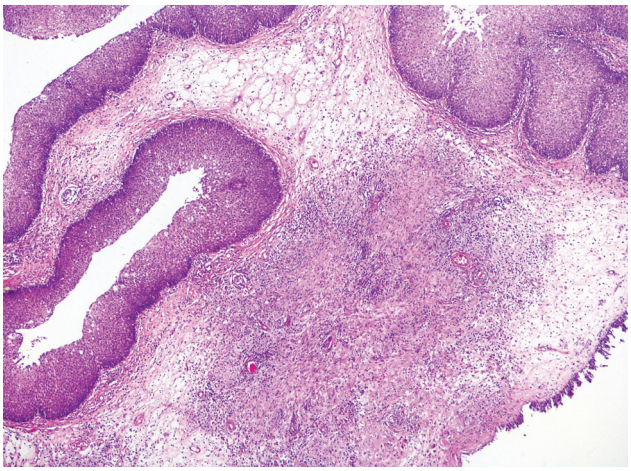

Resim 2. İP ve stromada granülomatöz inflamasyon (H&E, x400).

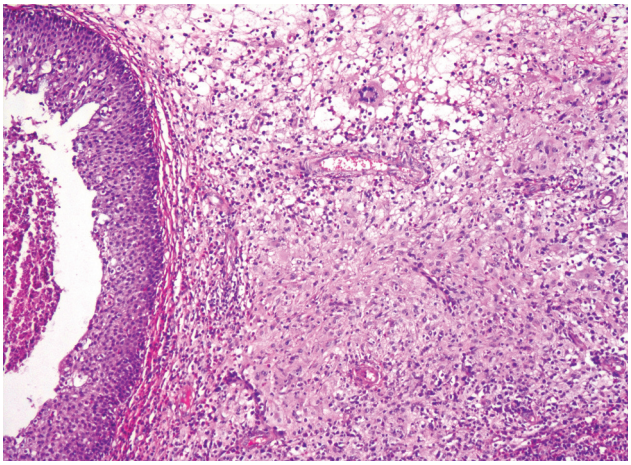

Resim 3. İP stromasındaki granülom yapısı (H&E, x100).

TARTIŞMA

Dünya Sağlık Örgütü Schneiderien membrandan köken alan papillomları "Schneiderien papillom" olarak adlandırmaktadır. Schneiderien papillomlar, büyüme paternleri ve histopatolojik özelliklerine göre inverted (endofitik) papillom (İP), ekzofitik papillom ve kolumnar hücreli papillom olmak üzere üç alt tipe ayrılır [3].

Tanı için patolojik incelemenin gerekli olduğu İP'lerde histolojik olarak yüzey epitelinin, bazal membranı aşmadan, stroma içerisine doğru endofitik büyümesi izlenir ki bu da lezyonun IP olarak adlandırılmasının nedenidir [4].

Stroma içine endofitik olarak büyüme gösteren epitel nonkeratinize skuamöz veya transizyonel hücre özelliğindedir [4,5]. Skuamöz hücrelerde, yüzeyel tabakada, sitoplazmik sınırları belirgin, şeffaf sitoplazmalı, nükleer kontür düzensizlikleri ile karakterli koilositik hücreler saptanabilir [6]. Hücreler genellikle uniform sakin nükleusa sahiptir ve hemen her zaman inflamatuvar hücreler ile infiltredir [5]. Hücrelerde sitolojik atipi izlenebilir. Mitoz, bazal-parabazal tabakada sınırlıdır, atipik mitoz ise görülmez [4,5]. Ödemli, miksoid veya fibrotik özellikte olabilen stromada dağılmış nötrofil, eozinofil, lenfosit ve plazma hücrelerinden oluşan mikst tipte inflamatuvar hücreler izlenir [5,7]. Bazen bu infiltrasyon çok yoğun olabilir [8]. Granülomatöz enflamasyon hücre hasarlanmasını takiben görülen histolojik bir doku reaksiyon paternidir. Enfeksiyöz, otoimmun, toksik, alerjik ve neoplastik durumlara yanıt olarak ortaya çıkar [9]. Granülomatöz inflamasyon paternlerinin belirlenmesi klinik ayırıcı tanılara yaklaşım açısından yardımcı olmaktadır. Granülomlar, yabancı cisim türü dev hücreli ve immun granülomlar olmak üzere temel olarak 2'ye ayrılır [9].

İmmun granülomların çok çeşitli etiyolojileri vardır ve histolojik olarak nekrotizan/ non-nekrotizan olarak ayrılabilir. Nekrotizan granülomların ayırıcı tanısında başlıca "Mycobacterium tuberculosis" enfeksiyonu gelmektedir. Non-nekrotizan granülomların prototipi ise sarkoidozdur [9]. Sarkoidoz granülomlarında fibrinoid nekroz bulunabilmektedir. Olgumuzda granülomatöz inflamasyon etiyolojisine yönelik uygulanan histokimyasal boyalar ile spesifik enfeksiyöz ajanları destekler bulgu saptanmamış olup, olgumuzun klinik, radyolojik, laboratuvar/ serolojik bulguları da normal sınırlardadır.

Tüm sinonazal papillomların tedavisi total eksizyondur [10]. Bununla beraber, lokal rekürrens oranı yaklaşık %10 olarak bildirilmektedir [11]. Lezyondaki atipik epitelin komşu nazal mukozaya veya paranasal sinüslere doğru da yayılabilmesi ve lezyonun cerrahi olarak tümünün çıkarılamaması lokal rekürrenslerin bir kısmını açıklayabilir [6].

SONUÇ

Kesin tanısı ancak histopatolojik inceleme ile koyulabilen inverted papillomların stromasında mikst yangısal infiltrat görülmektedir. Klinik, mikrobiyolojik ve laboratuvar incelemelerinde herhangi bir ek hastalığın saptanmadığı olgumuzda, tümör stromasında izlenen fibrinoid nekrotizan granülomlar literatürde daha önce bildirilmediği için sunulmaya değer bulunmuştur.

KAYNAKLAR

1. Sharma J, Goldenberg D, Crist H, McGinn J. Multifocal inverted papillomas in the head and neck. Ear Nose Throat J. 2015;94:E20-3.
2. Govindaraj S, Wang H. Does human papilloma virus play a role in sinonasal inverted papilloma? Curr Opin Otolaryngol Head Neck Surg. 2014;22(1):47-51. https://doi.org/10.1097/MOO.0000000000000017
3. Barnes L, Eveson JW, Reichart P, Sidransky D, eds. World Health Organization Classification of Tumours. Pathology and Genetics of Head and Neck Tumors. Lyon: IARC Press, 2005.
4. Nicolae V, Sabău M, FăgeŢan MI, Petrescu Seceleanu V, Iorgulescu D, Dumitra DE et al. Clinical and histological aspects of malignant inverted sinonasal papilloma. Two case reports. Rom J Morphol Embryol. 2016;57(1):289-94.
5. Thompson, Wenig. Diagnostic pathology head and neck, First Edition, Amirsys, Canada, 2011.
6. Saha SN, Ghosh A, Sen S, Chandra S, Biswas D. Inverted papilloma: a clinico-pathological dilemma with special reference to recurrence and malignant transformation. Indian J Otolaryngol Head Neck Surg. 2010;62:354-9. https://doi.org/10.1007/s12070-010-0056-y

7. Furuta Y, Shinohara T, Sano K, Nagashima K, Inoue K, Tanaka K, et al. Molecular pathologic study of human papillomavirus infection in inverted papilloma and squamous cell carcinoma of the nasal cavities and paranasal sinuses. Laryngoscope. 1991;101:79-85. https://doi.org/10.1288/00005537-199101000-00015
8. Sarıoğlu S. Baş boyun patolojisi, First Edition, O'Tıp kitabevi, İzmir, 2014.
9. Shah KK, Pritt BS, Alexander MP. Histopathologic review of granulomatous inflammation. Journal of Clinical Tuberculosis and Other Mycobacterial Diseases. 2017;7:1-12. https://doi.org/10.1016/j.jctube.2017.02.001
10. Vorasubin N, Vira D, Suh JD, Bhuta S, Wang MB. Schneiderian papillomas: comparative review of exophytic, oncocytic, and inverted types. Am J Rhinol Allergy. 2013;27(4):287-92. https://doi.org/10.2500/ajra.2013.27.3904
11. Lawson W, Kaufman MR, Biller HF. Treatment outcomes in the management of inverted papilloma: An analysis of 160 cases. Laryngoscope. 2003;113:1548-56. https://doi.org/10.1097/00005537-200309000-00026