İzmir Dr. Behçet Uz Çocuk Hast. Dergisi 2017; 7(2):152-156
doi:10.5222/buchd.2017.152

Olgu Sunumu

Üst ektremite yerleşimli Alveolar Soft Part Sarkom: Olgu sunumu ve literatür gözden geçirilmesi

Alveolar Soft Part Sarcoma located at the upper extremity: A case report and review of the literature

Bahattin ERDOĞAN[1], Yusuf ÖZÇELİKÖRS[2], Kısmet ÇİVİ ÇETİN[3]

[1]*Eskişehir Devlet Hastanesi, Patoloji Laboratuvarı, Eskişehir*
[2]*Eskişehir Devlet Hastanesi, Genel Cerrahi Servisi, Eskişehir*
[3]*Yunusemre Devlet Hastanesi Patoloji Laboratuvarı*

ÖZ

Alveolar Soft Part Sarkoma, karakteristik histolojik özellikleri olan, tipik olarak çocuk ve adölesanlarda izlenen, kötü prognozlu, nadir görülen bir yumuşak doku tümörüdür. Bu tümörler sıklıkla alt ekstremite ve gövdenin derin yumuşak dokularında gelişim gösterirler. Her ne kadar yavaş bir klinik seyir izlense de geç metastazları ile kötü bir prognoza sahiptirler. On altı yaşında kız çocuğu sol kolunda şişlik ve ağrı yakınması ile başvurdu. Deltoid ve biseps braki lateralis kasları arasında gelişmiş tümöral gelişime cerrahi rezeksiyon uygulandı. Histopatolojik olarak, vaskulerize fibröz septalar ile ayrılmış, geniş eozinofilik/berrak sitoplazmalı poligonal biçimli hücrelerin kümelenmeler ve alveol benzeri yapılar oluşturduğu neoplastik gelişim izlendi. Tümöral hücrelerde MyoD1 ve CD10 immünohistokimyasal boyamaları pozitifti ve diyastaz rezistan PAS pozitif sitoplazmik cisimcikler görüldü. Olgumuz seyrek görülmesi ve beklenmeyen lokalizasyonu nedeni ile histopatolojik ve immünohistokimyasal özellikleri ile sunulmuş ve literatür gözden geçirilmiştir. ASPS tanısı; klinik, morfolojik, arşitektürel bulguların yanı sıra immünohistokimyasal bulguların birlikte yorumlanması ile olasıdır.

Anahtar kelimeler: Alveolar soft part sarkom, immünohistokimya, ayırıcı tanı

ABSTRACT

Alveolar Soft Part Sarcoma is a rare soft tissue tumor with characteristic histological features, typically seen in children and adolescents, with bad prognosis. These tumors often develop in the deep soft tissues of the lower extremities and body. Although they have a slow clinical course, they have a bad prognosis with late metastases. A 16-year-old girl applied with a complaint of swelling and pain in her left arm. Surgical resection was performed on advanced tumor growth between deltoid and biceps brachiolateralis muscles. Neoplastic development which polygonal cells with wide eosinophilic / clear cytoplasm were separated histopathologically by vascularized fibrous septa in clusters and alveolar like structures, is observed. MyoD1 and CD10 immunohistochemical stains were positive for tumor cells and diastase resident PAS-positive cytoplasmic substances were observed in tumor cells. Our case was presented due to rare occurrence and unexpected localization with its histopathological and immunohistochemical characteristics and literature review conducted on this subject. Establishment of diagnosis of ASPS is possible by interpretation of immunohistochemical findings together with clinical, morphological and architectural findings.

Key words: Alveolar soft part sarcoma, immunohistochemistry, differential diagnosis

Alındığı tarih: 25.02.2017
Kabul tarihi: 13.03.2017

Yazışma adresi: Uzm. Dr. Bahattin Erdoğan, Yenidoğan Mah. Şehit Serkan Özaydın Sok. No:1, 26060-Eskişehir
e-mail: bhttnrdgn@gmail.com

GİRİŞ

Alveolar soft part sarkoma (ASPS), özellikle çocuklarda ve genç erişkinlerde ender görülen bir yumuşak doku sarkomudur. Özgün histolojik yapısı ve iyi karakterize edilmiş genetik translokasyonuna

rağmen, tümörün patogenezi halen tam olarak açıklanamamıştır. ASPS, 1952 yılında Christopherson ve ark. [1] tarafından ayrı bir antite olarak tanımlanmıştır. ASPS'da santral kohezyondan yoksun, poligonal yapıdaki tümöral hücre toplulukları psödoalveolar yapılar oluştururlar ve tümöral hücrelerde PAS pozitif diastaz rezistan intrasitoplazmik granüller/çubuk benzeri kristallerin görülmesi karakteristiktir [2,3].

Tüm yumuşak doku sarkomlarının %0,5-1'ini [4,5], pediatrik olgularda yumuşak doku sarkomlarının %0,8-1,8'ini oluştururlar [6,7]. Sıklıkla alt ekstremitelerde, baş-boyun bölgesinde yerleşimli olmakla birlikte; uterus, vajina, retroperiton, gastrointestinal sistem, mesane, meme, mide ve kemik gibi vücudun herhangi bir lokalizasyonunda gelişim gösterebilirler. Genelde yumuşak kıvamlı, ağrısız, yavaş büyüme gösteren, yuvarlak-lobüle kitlesel lezyonlardır [2-9]. Ultrastrüktürel olarak monocarboxylate transporter 1 ve CD147 içeren, intrasitoplazmik rhamboid çubuk şeklinde kristaller izlenir. Moleküler sitogenetik çalışmalar ASPS'larda, X kromozomu ve 17 no.lu kromozom arasında dengesiz bir translokasyon t(X;17) (p11;25) ile karakterize edilir [8,9]. ASPS'nin tedavisinde lezyonun tam olarak cerrahi rezeksiyonu esastır. Kemoterapi ve radyoterapi kombine kullanılmakla birlikte etkinliği tartışmalıdır [4,8].

OLGU SUNUMU

On altı yaşında kız çocuğu, sol kol 1/3 üst kısımda, yaklaşık iki aydır fark edilen ağrısız şişlik yakınmasıyla başvurdu. Yapılan muayenede bu bölgede 2 cm çapında, derin yerleşimli, yumuşak elastiki kıvamlı, semi-mobil kitlesel lezyon saptandı. Total eksize edilen kitlenin makroskopik incelenmesinde; 2 cm çapında, kapsülsüz, pembe-sarı renkli, yer yer kanamalı sahalar içeren solid nodüler yapıda lezyon görüldü. Mikroskopik olarak, vasküler yapıdan zengin fibrokollagen bir zeminde, ince duvarlı vasküler kanallar ile ayrılmış, alveol benzeri yapıların da dikkati çektiği, atipik hücre adalarından oluşmuş tümöral gelişim izlendi (Resim 1). Tümöral hücreler, genelde geniş eozinofilik granüler, bir kısmı ise ber-

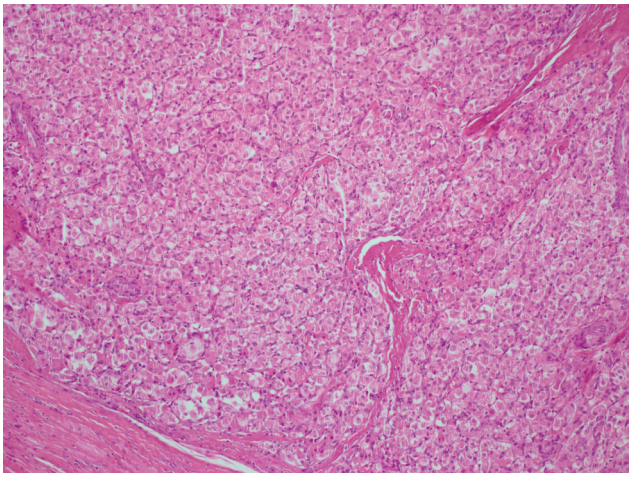

Resim 1. (H&Ex200): Mikrovaskuler yapılardan zengin, fibröz bir stroma içerisinde, solit ve alvrolar yapılardan oluşan tümöral gelişim izlenmektedir.

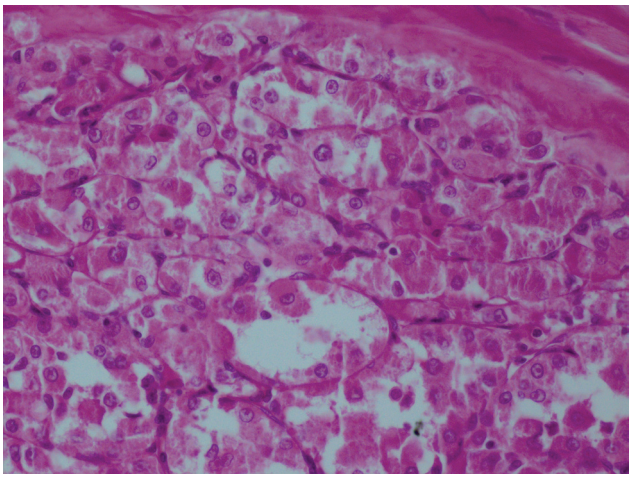

Resim 2. (H&Ex400): Geniş sitoplazmalı, bir kısmının nüveciği belirgin, pleomorfik yapıda tümöral hücreler alveol benzeri yapılar oluşturmuştur.

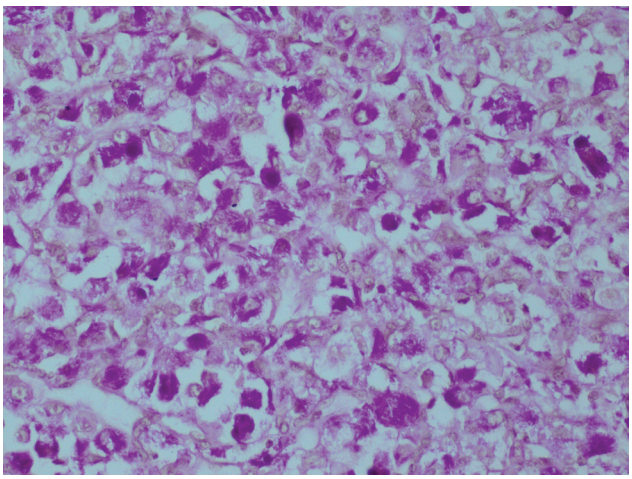

Resim 3. (PASx400): PAS pozitif diastaza dirençli intrasitoplazmik çubuk şeklinde kristaloidler.

rak sitoplazmalı olup, santral yerleşimli, eozinofilik nüvecikleri belirginleşmiş ve veziküle nüveye sahiptiler (Resim 2). Hücre sitoplazmalarında PAS pozitif diastaz rezistans ince granüler materyal ve çomak benzeri yapılar izlendi (Resim 3). İmmünohistokimyasal boyamalarda, MyoD1 sitoplazmik pozitif (Resim 4), CD10 fokal sahalarda pozitif, aktin, desmin, S 100, pankeratin, EMA, CK7, CK20, CEA, Vimentin ve inhibin boyama sonuçları negatif olarak değerlendirildi.

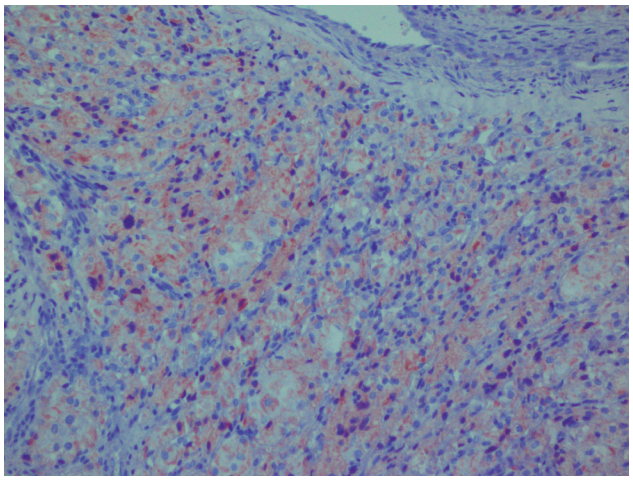

Resim 4. (MyoD1 x200): İntrasitoplazmik pozitif boyanma izlenmektedir.

TARTIŞMA

ASPS son derece nadir tümörlerdendir. Tüm yumuşak doku tümörlerinin yaklaşık olarak %0,5-1'ini [3,4], pediatrik olgularda ise yumuşak doku sarkomlarının %0,8-1,8'ini [6,7], pediatrik rabdomiyosarkom dışı olguların ise %5'ini oluştururlar [5]. ASPS'lar hakkında yayınlanmış raporların çoğunluğu olgu sunumları ve küçük serilerden ibarettir. ASPS olguları çoğunlukla genç adult ve ergenlerde görülür. Gözlemcilerin bildirdiği tanı alan olgularda görülme yaşı 3-75 arasında değişmektedir, ortalama yaş 22-27'dir ve bu olguların %51-65'i kadındır [2,4,8,11]. Çocuk ve gençlerde en sık baş ve boyun bölgesinde saptanırlar. Yetişkinlerde ise sıklıkla ekstremiteler, gövde, baş-boyun ve retroperitonda kas ve yumuşak dokularda izlenmekle birlikte, kemik, uterus, vajina, gastrointestinal sistem, retroperiton, meme, pulmoner venler, orbita gibi lokalizasyonlarda da bildirilmiştir [2,4,9-11].

Tipik olarak ağrısız, yavaş büyüyen, yumuşak doku kitlesi şeklinde bulgu verirler. Nadiren tümörün lokalizasyonuna bağlı olarak fonksiyonel bozukluğa neden olabilirler. Tümörün zengin vasküler yapısı nedeniyle uzak metastaz oranı yüksektir. Yayılımlarını tipik olarak hematojen yolla yaparlar, bölgesel lenf nodu yayılım oranı %2 olarak rapor edilmiştir [4]. Hastaların yaklaşık %20'sinde tanı sırasında, tedavi almış hastaların takibinde ise yaklaşık %80'ninde, daha fazla akciğerlere olmak üzere merkezi sinir sistemi, kemik, karaciğer ve nadiren de meme gibi başka bölgelere metastaz bildirilmektedir [2,3,8-11]. ASPS kötü prognozlu olarak kabul edilmekle birlikte, literatürlerde prognostik faktörler ile ilgili az sayıda bilgi mevcuttur. Lieberman ve ark. [11] 2-yıl, 5-yıl, 10-yıl ve 20-yıllık sağkalım oranlarını %87, %62, %43 ve %18 olarak bildirmişlerdir. Benzer bir şekilde Ogose A. ve ark. [8] tarafından 5,10 ve 15 yıllık yıllık sağ kalım oranlarını %56, 23 ve 15 olarak rapor edilmiştir. Literatürde prognozu belirleyici faktörler olarak 5 cm üzerindeki primer tümör çapı, çocukluk çağı dışındaki yaş dönemi, baş-boyun bölgesi dışı anatomik lokalizasyonu, AJCC stage ve cerrahi rezeksiyon sonrasında cerrahi sınır pozitifliği üzerinde durulmaktadır [4,7-11].

ASPS etyopatojenezi tartışmalıdır. Radyoterapi sonrası gelişen olgular bildirilmekle birlikte, etiyolojisi bilinmemektedir. İlk araştıcılar granüler hücreli tümörlere benzerliği nedeniyle, hücre kökeninin Scwann hücresinin olabileceğini düşünmüşlerdir. Paragangliomalar ile ilişkili olabileceği, myogenin ve MyoD1 gibi çizgili kas diferansiasyonunun erken döneminde ekspresse edilen proteinler gibi çeşitli belirleyicilerin kullanılması ile myogenik orijini ileri süren çalışmalar yanında negatif yönde sonuçlanan çalışmalarda bildirilmiş olmakla birlikte, hücre kökeni ve gelişim mekanizması bilinmemektedir [6,9,10]. Günümüzde ASPS'lar "belirsiz tip malign yumuşak doku tümörleri" kapsamında kategorize edilir.

Moleküler sitogenetik çalışmalar ASPS'larda, X kromozomu ve 17 no.lu kromozom arasında dengesiz

bir translokasyon t(X;17) (p11;25) ile karakterize edilir [8,9].

Patolojik makroskopik değerlendirmede tümör, gri-sarı renkte, değişen sertlikte kırılgan olabilmektedir. Tipik olarak iyi sınırlıdır, ancak kapsül tanımlanmamıştır. Kesit yüzeyi genellikle hemoraji ve nekroz alanları ile beyazdan bronza, griden kırmızı renge değişen görünümdedir. Sıklıkla geniş kıvrıntılı damarlar ile çevrelenmiştir. Makroskopik olarak iyi sınırlı görülmekle birlikte, mikroskopik olarak komşu dokulara infiltratif olabilir. Tümör hücreleri fibröz trabeküller ile ayrılmış, yuvarlak ya da poligonal hücrelerden oluşmuş uniform görünümde hücre yuvalanmalarından oluşmuştur. Hücre yuvalanmalarının her biri diğerinden, ince duvarlı, tek katlı endotel ile döşeli, sinüzoidal vasküler kanallar ile ayrılmıştır. Dilate yapıdaki, ince duvarlı damarlar hemanjioperisitoma benzeri patern görünümünü verebilir. Tümöral hücreler büyüklük bakımından küçük farklılıklar göstermekte olup, hücre sınırları ayırt edilir. Abondan granüler, eozinofilik bazen de vakuole sitoplazmalı, bir ya da daha fazla veziküler nükleusu ve küçük nükleolusları izlenir. Mitoz nadirdir. H&E kesitlerinde sıklıkla hücrelerde, eozinofilik kristaller ya da çomak benzeri inklizyonlar, silik bir şekilde izlenir. Karakteristik olarak PAS (Periodic Acid-Schiff) boyamasında intrasitoplazmik glikojen pozitifliği olguların hemen tamamında, PAS pozitif diastaza dirençli rhomboid ya da çomak benzeri yapılar olguların %80'inde izlenebilir. ASPS'da tümör parankimini oluşturan hücrelerin tipik olarak vimentin, kas spesifik aktin, desmin ile reaktif olduğu belirtilmiş olsa da [3] farklı çalışmalarda nonspesifik bu antikorların değişen oranlarda (%30-50) immünoreaktif olabileceği bildirilmiştir [10,11], sitokeratin, EMA, nöroflamentler, GFAP, serotonin, sinaptofizin ile reaktif değildir. Nadiren S100 protein ve NSE ile pozitif boyanma gösterebilirler. Bazı araştırmacılar MyoD1 ile sitoplazmik boyanma rapor etmiştir. Myogenin genellikle negatiftir [3,10,11].

Ultrastrüktürel olarak tümör hücreleri, çok sayıda mitokondri, belirgin endoplazmik redikulum, glikojen ve iyi gelişmiş Golgi cisimciklerini içerirler. Rhomboid, rod benzeri ve spiküler kristallerin kafes benzeri görünümü karakteristiktir. Saçılmış halde elektorondens granüller izlenir [3,9-11].

ASPS'un ayırıcı tanısında, paraganglioma, renal hücreli karsinom, malign melanoma, hepatosellüler karsinom ve adrenal kortikal karsinomlar düşünülmelidir. Malign melanom ve renal hücreli karsinomun (primer/metastatik) histopatolojik görünümleri ASPS ile benzerdir, ancak bu tümörlerde PAS pozitif kristal materyaller izlenmez ve HMB45 ve EMA pozitiftir. EMA nadiren ASPS'larda rapor edilmiştir, ancak HMB45 pozitifliği rapor edilmemiştir. Hepatosellüler karsinomda tümöral hücrelerin nüvecikleri belirginleşmiş ve sıklıkla intranükleer psödoinklüzyonlar içerirler. Safra pigmenti izlenebilir. Hep-Par1 (hepatocyte parafin 1) pozitifliği hepatosellüler karsinomda pozitiftir, ASPS'da rapor edilmemiştir. Adrenokortikal karsinomlarda tipik olarak nükleer hiperkromazi ve mitotik aktivite artışı izlenir. İnhibin, calretinin, synaptophysin ve melan-A ayırıcı tanıda yardımcı olabilir. ASPS ve Renal hücreli kar-

Tablo 1. Alveolar Soft Part Sarkoma (ASPS) ayırıcı tanısında kullanılan immünohistokimyasal boyamalar.

	EMA	**HMB-45**	**Melan-A**	**S100**	Pankeratin	**Heppar1**
ASPS	- †	-	-	+/-	-	-
Paraganglioma	-	-	-/+	+	-/+	-/+
Melanoma	-	+	+	+	-	-/+
Granuler hücreli tümör	-	-	-	+	-	-
Renal hücreli karsinom	+	-	-	+/-	+	-
Hepatosellüler karsinom	+/-	-	-	-	+	+
Adrenal kortikal karsinom	-	-	+	-	-/+	-/+

Zarrin-K, Kim S. Kaye'nin (3) yayınından alıntı yapılmıştır. (†) Immunoreaktivite negatif olarak düşünülür, ancak %5-30 olguda pozitif olabileceği rapor edilmiştir. (+) olarak işaretlenen tüm belirteçler, test edilen olguların %78'inden fazlasında rapor edilmiştir.

sinomlar da intrasitoplazmik glikojen görülebilir, ancak paraganliomlar ve granüler hücreli tümörde görülmez. Ayrıca granüler hücreli tümörlerde, granüler olarak izlenen sitoplazma S100 ile kuvvetli pozitif reaksiyon verir [3] (Tablo 1).

Olgumuzda, vasküler yapıdan zengin fibrokollagen bir zeminde, ince duvarlı vasküler kanallar ile ayrılmış, alveol benzeri yapıların da dikkati çektiği, atipik hücre adalarından oluşmuş tümöral gelişim izlendi. Tümöral hücreler, genelde geniş eozinofilik granüler, bir kısmı ise berrak sitoplazmalı olup, santral yerleşimli, eozinofilik nüvecikleri belirginleşmiş veziküle nüveye sahipti. Hücre sitoplazmalarında PAS pozitif diastaz rezistans ince granüler materyal ve çomak benzeri yapılar izlendi. İmmünohistokimyasal boyamalarda; MyoD1 sitoplazmik pozitif, CD10 fokal sahalarda pozitif saptandı. Bu tümörlerde MyoD1 nükleer pozitiflik konfirme edilememiş olmakla birlikte, olgumuzda olduğu gibi sitoplazmik boyanma paterni bildirilen yayınlar mevcuttur [13]. Gomez JA ve ark. [13] bu reaksiyonun belirlenememiş bir sitoplazmik antijene karşı çapraz reaksiyon olabileceğini düşünürler. Fokal sahalarda CD10 pozitif reaksiyonu beklenmeyen bir durumdur, ancak Nabirajan A ve ark. [12] akciğerde metastatik ASPS olgusunda CD10 pozitifliği tanımlamış ve renal hücreli karsinom ile ayrımına dikkat çekmişlerdir. Olgumuzda, Pankeratin, EMA negatifliği ve ultrasonografik olarak renal kitle saptanmaması üzerine renal hücreli karsinom ekarte edildi. ASPS'larda Vimentin ile %30-50 olguda reaktif olabileceği bildirilmektedir [10]. Mevcut histomorfolojik, histokimyasal ve immünohistokimyasal bulguları ile olgu ASPS olarak yorumlandı. Nadir lokalizasyonu nedeniyle yayına değer bulundu.

Sonuç olarak, ASPS'a nadir görülen, on yıllardır edinilmiş klinik tecrübeye rağmen, hızla büyüyen ve tedavi edilmesi zor malignitedir. Karakteristik histopatolojik ve ultrastrüktürel bulgularına rağmen, histogenezisi tartışmalı ve davranışı belirsiz tümörlerdendir. ASPS'un tanısında morfolojik görünüm esas olmakla birlikte, immünohistokimya ve moleküler genetik araştırmalar kombine kullanılabilir.

KAYNAKLAR

1. Christpherson VM, Foote FM, Stewart FW. Alveolar soft part sarcoma: structurally characteristic tumors of uncertain histogenesis. *Cancer* 1952;5:100-111 (abstr). https://doi.org/10.1002/1097-0142(195201)5:1<100::AID-CNCR2820050112>3.0.CO;2-K
2. Koichi O, Yasuo B, Hirokazu C, Akihiko Y, Noboru Y, et al. Alveolar Soft Part Sarcoma: A Single-Center 26-Patient Case Series and Review of the Literature. Hindawi Publishing Corporation Sarcoma Volume 2012, Article ID 909179, 6 pages.
3. Neda Zarrin-Khameh, Kim S. Kaye. Alveolar Soft Part Sarcoma. *Archives of Pathology & Laboratory Medicine* 2007;131(3):488-491.
4. Charles A. Portera, Viet Ho, Shreyaskumar R. Patel, Kelly K. and ark. Clinical course and patterns of metastasis in 70 patients treated at a single institution. *Cancer* 2001;91(3):585-591.
5. Ata KJ, Farsakh HN, Rjoop A, Matalka I, Rousan LA. Alveolar soft part sarcoma of the extremity: Case report and literature review. *World J Oncol* 2014;5(1):47-51.
6. Ordonez NG, Mackay B. Alveolar soft-part sarcoma: A review of the pathology and histogenesis. *Ultrastruct Pathol* 1998:22:275-92 (abstr). https://doi.org/10.3109/01913129809103349
7. Günay C, Atalar H, Kaygusuz G, Yıldız Y, Sağlık Y. Ekstremite yerleşimli alveoler yumuşak doku sarkomu: Dört olgunun değerlendirilmesi. *Acta Orthop Traumatol Turc* 2007;41(4):326-331.
8. Ogose A, Yazawa Y, Ueda T, Hotta T, Kawashima H ve ark. Alveolar soft part sarcoma in Japan: multi-institutional study of 57 patients from the Japanese Musculoskeletal Oncology Group. *Oncology* 2003;65(1):7-13. https://doi.org/10.1159/000071199
9. Mitton B, Federman N. Alveolar Soft Part Sarcoma: Molecular Pathogenesis and Implications for Novel Targeted Therapies. Sarcoma. Volume 2012 (2012), Article ID 428787, 9 p.
10. Folpe AL, Deyrup AT. Alveolar Soft-part sarcoma: a reviw and update. *J Clin Pathol* 2006;59:1127-1132. https://doi.org/10.1136/jcp.2005.031120
11. Lieberman PH, Brennan MF, Kımmel M, et al. Alveolar soft part sarcoma: Clinico-pathologyc study of half a century. *Cancer* 1989;63:1-3. https://doi.org/10.1002/1097-0142(19890101)63:1<1::AID-CNCR2820630102>3.0.CO;2-E
12. Nambirajan A, Jain D, Malik P Avaras S, Mathur SR. Metastatic alveolar soft part sarcoma of the lung: metastatic alveolar soft part sarcoma of the lung-a morphologic pitfall on cytology and aberrant CD10 expression on histology. *Diagn Cytopathol* 2016;44(3):250-4 (abstr). https://doi.org/10.1002/dc.23416
13. Gómez JA, Amin MB, Jae Y. Ro, Michael D, et al. Immunohistochemical profile of myogenin and MyoD1 does not support skeletal muscle lineage in alveolar soft part sarcoma. *Archives of Pathology & Laboratory Medicine* 1999;123(6):503-507.