e-ISSN:2147-2181

causapedia
hakemli olgu dergisi

Karın Ön Duvarında Heterotopik Ossifikasyon

Heterotopic Ossification In The Anterior Abdomen Wall

Genel Cerrahi

Başvuru: 29.05.2019
Kabul: 10.08.2019
Yayın: 08.10.2019

Burhan Hakan Kanat[1], Nizamettin Kutluer[2], Nezahat Yıldırım[2], Günay Yaşar[2], Ahmet Şenel[2]

[1] SBÜ Elazığ Sağlık Uygulama ve Araştırma Merkezi
[2] Elazığ Fethi Sekin Şehir Hastanesi

Özet

Heterotopik ossifikasyon normalde kemik dokusu olmaması gereken bir dokuda yeni kemik oluşumu ile karakterize olan bir durumdur. Sebepleri arasında en önemli etken travmadır. Patogenezi ve tedavisi hakkında kesin bilgiler yoktur. Bu yazımızda, daha önce karın cerrahisi geçirmiş ve insizyon hattında heterotopik ossifikasyon gelişmiş yirmi iki yaşında bir erkek hasta sunulmuştur.

Anahtar kelimeler: *Heterotopik ossifikasyon*, *travma*, *tedavi*

Abstract

Heterotopic ossification is a condition characterized by new bone formation in a tissue that do not normally ossify. The most important factor among the causes is trauma. There is no definite information about the pathogenesis and treatment. Here, we present a twenty-two-year old male patient with heterotopic ossification in the incision line, who had previously undergone abdominal surgery.

Keywords: *Heterotopic ossification*, *treatment*, *trauma*

Giriş

Her ne kadar güzel bir durum olmasa da, maalesef, savaşların, tıp bilimlerinin, özellikle de cerrahi bilimlerdeki yaklaşımların ilerlemesinde olumlu etkileri olmuştur. Yeni cerrahi teknik ya da tanımlamalar, savaş sonrası dönemlerde daha çok tarif edilmiştir.

Heterotopik ossifikasyon (HO), kemik dışı dokularda kemik oluşumunu içeren patolojik bir durumdur. HO ilk olarak Riedel tarafından 1883 yılında spinal yaralanmalar sonucunda ortaya çıkan bir komplikasyon olarak tarif edilmiştir. 1918'de, Dejerine & Ceillier 1. Dünya Savaşında askerlerde spinal yaralanmaların anatomik, klinik ve histolojik özelliklerini detaylandırmışlardır. Karın insizyon hattındaki HO'nu ise ilk 1901'de Askanazy tarif etmiştir. Paraosteoartropati, nörojenik ossifikasyon, miyozitis ossifikasyon gibi farklı isimlendirmeler mevcuttur [1-4]. Heterotopik kelimesi Yunan kök dilinden "hetero" ve "topos" kelimelerinden türemiştir. Sebebleri arasında en önemli etken travmadır [5].

Bu yazımızda, daha önce karın cerrahisi geçirmiş ve insizyon hattında HO gelişmiş bir hasta sunulmuştur.

Olgu Sunumu

Yirmi iki yaşında erkek hasta Acil Servis'e yabancı cisim yutulması nedeni ile başvurdu. Hikâyesinde üç gün önce 2 adet kalem pil ve bir tane çay kaşığı yutmuş olan hastanın Acil Servis'e başvurduğu gün karın ağrısı ve kusması başlamış. Öz geçmişinde pskiyatrik hastalığı vardı ve yaklaşık 3 ay önce yine yabancı cisim (pil) yutulması ve ileus nedeni ile karın ameliyatı geçirmiş idi.

Fizik muayenesinde göbek altı ve üstü median insizyon skarı mevcuttu. Ksifoid altında sert bir kitle mevcuttu ve sağ alt kadranda rebound, hassasiyet vardı. Kan basıncı:140/80 mmHg, solunum sayısı: 17/dk, nabız sayısı: 88/dk,

Sorumlu Yazar: Burhan Hakan Kanat , Sağlık Bilimleri Üniversitesi Elazığ Sağlık Uygulama ve Araştırma Merkezi Genel Cerrahi Bölümü
burhankanat@hotmail.com

Kanat BH ve ark . Karın ön duvarında heterotopik ossifikasyon. CausaPedia. 2019; 8(3): 90-93.

e-ISSN:2147-2181

ateş: 37.6°C olarak ölçüldü. Laboratuvar incelemesinde, beyaz küre değeri 14500/mm3 idi. Diğer parametreleri normaldi. Ayakta direk karın grafisinde 4-5 adet hava - sıvı seviyesi dışında ek patoloji yoktu. Karın ultrasonografisinde karında minimal sıvı vardı. Hastanın kontrastlı karın bilgisayarlı tomografisi çekildi. Tomografide, midede muhtemel eski cerrahiye bağlı stapler hattı ve bunun hemen anteriorunda yabancı cisim? (Gossypiboma) şüpheli bir lezyon tariflendi (Şekil 1). Ayrıca karında bir adet kalem pil ve çay kaşığı vardı. Cerrahi kararı verildi.

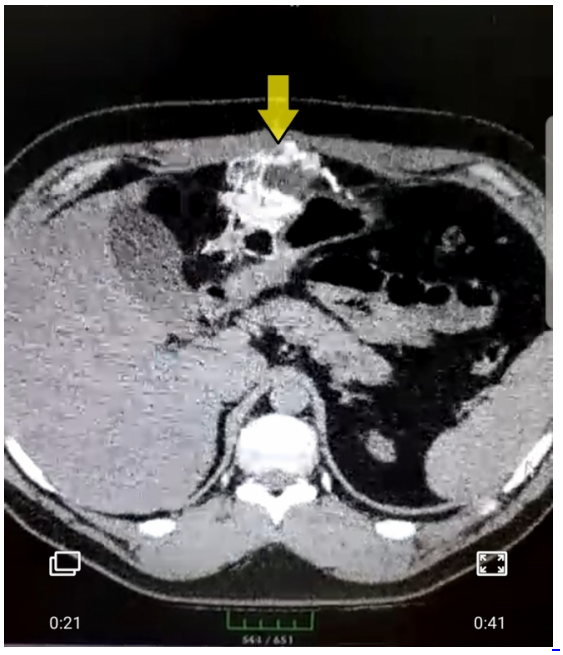

Şekil 1 : Bilgisayarlı tomografide mide anteriorda Gossypiboma ile karıştırılan heterotopik ossifikasyona ait görüntü (ok ile işaretli)

Anestezi konsültasyonu yaptırılan hasta ASA-II risk ile yabancı cisim ön tanısıyla ameliyata alındı. Eski insizyon hattı üzerinden kesi yapıldı. Ancak epigastrik bölgede ksifoid ve bilateral kostrala doğru ilerleyen sert (kemik yapısında) bir oluşum saptandı. Ameliyat sırasında heterotopik ossifikasyon tanısı konuldu. Bu oldukça sert kemik doku bir bütün halinde çıkarılamayınca , kesilerek parça parça eksize edildi. (Resim 2 ve 3). Ayrıca ileotomi yapılarak ileumdan bir adet pil ve çay kaşığı çıkarıldı. Parçalanmış halde patolojik incelemeye gönderilen dokuların makroskopisinde 4.5x1.5 ile 11x7x2 cm ölçüleri arası değişen sarı-gri-kahverenkli yumuşak doku, ayrıca resim 2 'de görülen en büyük parça 12x8x8 cm ölçülerinde çevresi sarı renkli yağ dokusu görünümünde kemik doku ve yumuşak alanları vardı. Mikroskobik incelemesinde yağ dokusu, bağ dokusu alanları, kıkırdak doku ve kemik dokusu izlendi.

Materyalde 4.5x1.5 ile 11x7x2 cm ölçüleri arası değişen sarı-gri-kahverenkli yumuşak doku, ayrıca şekil 2 'de görülen en büyük parça 12x8x8 cm ölçülerinde çevresi sarı renkli yağ dokusu görünümünde kemik doku ve yumuşak alanları vardı. Mikroskobik incelemesinde yağ dokusu, bağ dokusu alanları, kıkırdak doku ve kemik dokusu izlendi.

Hasta postoperatif dönemde ara yoğun bakımda takip edildi. Postoparatif dönemde ek problemi olmayan hasta şifa ile taburcu edildi.

e-ISSN:2147-2181

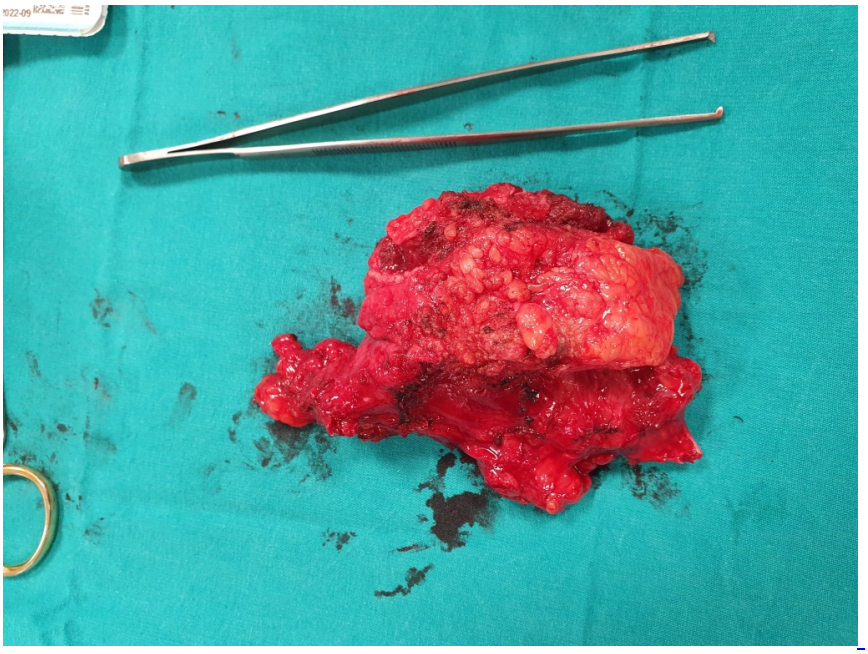

Şekil 2 : Ameliyat sırasında etraf yumuşak doku ile birlikte çıkarılan kemik doku

Şekil 3 : Çıkarılan dokunun patolojideki makroskobik görüntüsü

Tartışma

Heterotopik ossifikasyon (HO) normal olarak bulunmaması gereken bir dokuda kemik oluşumu ile karakterize bir durumdur [6]. Bu yapı yumuşak dokuda oluşan kemik dokusu olarak tanımlanmıştır. Yıllardan beri bilinmesine rağmen etyolojisi, patogenezi ve tedavisi ile ilgili net bilgiler yoktur. Patofizyolojisi tam olarak açığa kavuşmamakla birlikte bir nedenle indüklenen mezenkimal hücrelerin metaplazik bir cevabından kemik dokusu oluşmaktadır. Burada mezenkimal hücrelerin osteoblastlara dönüşümü üzerinde durulmaktadır [7,8].

e-ISSN:2147-2181

Klasik olarak HO lokal travma veya ameliyat öyküsü olan genç erişkinlerde daha çok oluşur. Ancak hangi hastaların ve hangi yaralanma tiplerinin HO oluşumuna ilerleyeceğini öngören duyarlılık faktörleri iyi tanımlanmamıştır. Hastaların yaklaşık yarısı yaşamlarının ikinci ve üçüncü dekatında olmakla birlikte, bebeklikten yetişkinliğe hatta geç erişkin döneme kadar geniş bir yaş dağılımı mevcuttur. Erkeklerde 3:2 oranıyla kadınlardan daha fazla görülür [5,9.]

Literatürde, HO yumuşak dokuda ve eski insizyon skarlarında tariflenmiştir. Buralarda tedavi yaklaşımı tartışmalıdır. Bizim hastamızda cerrahi endikasyonumuz yabancı cisim? (Gossypiboma) şüpheli bir lezyon olup, tanı ameliyat sırasında konulmuştur. Geriye yönelik baktığımızda tomografi görüntülerinden tanı koymamızın zor olduğu kanaatine vardık. Aslında bu hastalık düşünülmez ise tanısı konulamaz.

Semptomatik olmayan ya da başka bir nedenle cerrahi yapılmayacak hastalarda ne yapılması gerektiği ya da nereye kadar takip edilmesi gerektiği net değildir. Cerrahi planlanan hastalarda ise özellikle eklemlerde oluşan HO'lar için önerilen durum matürasyonunu tamamlamasıdır. Bu sürenin ise ortalama 1 yıl olduğu kabul edilmektedir.

Güncel tedavi immun sistemi hedef almaktadır. Monosit ve makrofaj blokajı sonrası HO'un volumünün azaldığı ve HO gelişimini önlemede yardımcı olduğu gösterilmiştir [6]. Yine nonsteroid antiinflamatuvar ilaçların (NSAİİ) özellikle inflamasyonun hakim olduğu HO'nun erken ve ara evrelerinde etkili olabileceği belirtilmiştir [8]. Ayrıca gelişmesini engellemede radyoterapinin de önemli yeri vardır [2].

Sonuç olarak; eski insizyon hattında eğer sert bir yapı ile karşılaşılır ise bunun HO olabileceği akılda tutulmalıdır. Biz, kendi hastamızda da uyguladığımız gibi HO'nun karın insizyonlarında karşılaşıldığında cerrahi olarak çıkarılmasını öneriyoruz.

Referanslar

1. Ferreira C, et al. Heterotopic mesenteric and abdominal wall ossification – Two case reports in one institution. Int J Surg Case Rep. 2017;37:22-5.
2. Mayadağlı A, Bulut G, Ekici K. Heterotopik ossifikasyon ve tedavi yaklaşımı. J Kartal TR. 2012;23(1):49-55.
3. Pittenger DE. Heterotopic ossification. Orthop Rev. 1991;20(1):33-9.
4. Schaeffer MA, Sosner J. Heterotopic ossification: Treatment of established bone with radiation therapy. Arch Phys Med Rehabil. 1995;76:284-6.
5. Meyers C, et al. Heterotopic ossification: A comprehensive review. JBMR Plus. 2019;3(4):e10172. doi:10.1002/jbm4.10172
6. Şaş S, Kilitci A. Hemiplejik Bir hastada heterotopik ossifikasyon: Olgu sunumu. İzmir Kâtip Çelebi Üniversitesi Sağlık Bilimleri Fakültesi Dergisi 2017; 2 (2): 45-7.
7. Oğuztürk H, Turtay MG, Doğan M, Akgün FS. Heterotopik ossifikasyon; Olgu sunumu. Akademik Acil Tıp Olgu Sunumları Dergisi. 2011; 2(1): 21-3.
8. Şahin E, Peker Ö. Medulla spinalis yaralanmalarında osteoporoz ve heterotopik ossifikasyon. Türk Fiz Tıp Rehab Derg. 2010: 56 Özel Say› 2; 75-80.
9. Ackerman LV. Extra-osseous localized non-neoplastic bone and cartilage formation (so-called myositis ossificans): clinical and pathological confusion with malignant neoplasms. J Bone Joint Surg Am. 1958;40-A(2):279-98.