Adli Tıp Bülteni, 2020; 25 (3): 249-252

Adli Tıp Bülteni
The Bulletin of Legal Medicine

OLGU SUNUMU

Postmortem Olarak Saptanmış Nadir Görülen Konjenital Perikardiyal Kist

Berk Gün, Cemil Çelik*, Gözde Yeşiltepe, Esra Gürlek Olgun, Mehmet Tokdemir

Öz

Konjenital perikardiyal kistler çok nadirdir ve birçok vakada tesadüfen saptanmasına karşın nadiren yaşamı tehdit edici semptomlara neden olabilir. 23 yaşındaki postpartum dönemdeki kadın olgunun yapılan otopsisinde saptanan perikardiyal kistin ve atrioventriküler (AV) nodda yağlanmaya bağlı değişikliklerin kişinin ölümü üzerindeki etkisini tartışmayı amaçladık.

Adli tahkikatta; emzirme döneminde olan kadının bir süredir göğüs ağrısı şikâyeti olduğu yazılıydı. Yapılan otopsisinde; perikardın dış yüzüne asılı halde, sol akciğer üst loba komşu 7,5x7,5x4 cm boyutunda, oval yapıda, unilokuler, intakt, içerisinde berrak sıvı bulunan kistik yapı görüldü. Histopatolojik incelemede; AV nodda yağlanmaya bağlı değişiklikler izlendi.

Olgumuzda mediastendeki kistin yer kaplayıcı etkisi sonrası gelişen aritmi, sağ ventrikül çıkış yolu tıkanıklığı, kardiyak bası gibi komplikasyonların ve AV nodda yağlanmaya bağlı değişikliklerin ölümüne sebebiyet verdiği değerlendirildi.

Anahtar Kelimeler: Perikardiyal Kist, Postmortem, Ani Kardiyak Ölüm, AV Nodda Yağlanma

Abstract

Congenital pericardial cysts are very rare and often found incidentally in many cases, however they can rarely cause life-threatening symptoms. We aimed to discuss on death the effect of the pericardial cyst and fatty changes in the atrioventricular (AV) node that were detected in the autopsy of a 23-year-old postpartum female.

In documents; it was written that the woman who was breastfeeding had been suffering from chest pain for some time. In autopsy; an oval, unilocular, cystic structure with a size of 7.5x7.5x4 cm adjacent to the upper lobe of the left lung, hanging on the outer surface of the pericardium was found. In the histopathological examination; fatty changes were observed in the AV node.

In our case, complications that occured after the space-occupying effect of the cyst in the mediastinum, such as arrhythmia, right ventricular outflow tract obstruction, cardiac compression, and changes due to fatty AV node were evaluated.

Keywords: Pericardial Cyst, Postmortem, Sudden Cardiac Death, Fatyy AV node.

DDOI: 10.17986/blm.1471

Berk Gün: Uzm. Dr., İzmir Adli Tıp Kurumu Grup Başkanlığı, İzmir, Türkiye.
Eposta: brk_gun@hotmail.com
ORCID iD: https://orcid.org/0000-0001-8402-7494

Cemil Çelik : Uzm. Dr., Ege Üniversitesi Tıp Fakültesi Adli Tıp Anabilim Dalı, İzmir, Türkiye.
Eposta: cemilcelik89@hotmail.com
ORCID iD: https://orcid.org/0000-0002-8103-459X

Gözde Yeşiltepe : Uzm. Dr., İzmir Adli Tıp Kurumu Grup Başkanlığı, İzmir, Türkiye.
Eposta: gozdeyesiltepe@gmail.com
ORCID iD: https://orcid.org/0000-0002-6327-3271

Esra Gürlek Olgun: Uzm. Dr., İzmir Adli Tıp Kurumu Grup Başkanlığı, İzmir, Türkiye.
Eposta: esraolgun35@gmail.com
ORCID iD: https://orcid.org/0000-0003-2441-9722

Mehmet Tokdemir: Prof. Dr., İzmir Adli Tıp Kurumu Grup Başkanlığı, Katip Çelebi Üniversitesi Adli Tıp Anabilim Dalı, İzmir, Türkiye.
Eposta: mehtokdemir@yahoo.com
ORCID iD: https://orcid.org/0000-0001-6738-5126

Bildirimler:
* Sorumlu Yazar
Bu çalışmanın bir bölümü, 4-7 Nisan 2019'da İzmir'de düzenlenen "16. Ulusal Adli Bilimler Kongresinde", "Perikardiyal Kiste Bağlı Komplikasyon Sonucu Ölüm: Olgu Sunumu" başlığı ile poster bildiri olarak sunulmuştur.

Çıkar Çatışması
Yazarlar bu makale ile ilgili herhangi bir çıkar çatışması bildirmemişlerdir.

Finansal Destek
Yazarlar bu makale ile ilgili herhangi bir malî destek kullanımı bildirmemişlerdir.

Etik Beyan
Bu çalışma için Adli Tıp Kurumu Başkanlığı Bilimsel Çalışma İzin Kurulundan 05.03.2019 tarih ve 21589509/2019/129 sayı ile izin alınmış olup Helsinki Bildirgesi'ne kriterleri göz önünde bulundurulmuştur.

Geliş: 23.07.2020
Düzeltme: 02.10.2020
Kabul: 06.10.2020

1. Giriş

Perikardın konjenital anomalileri; perikardın konjenital yokluğunu, perikardiyal kisti ve divertikülü içeren nadir bir hastalık grubudur. Doğuştan gelen bu kusurlar embriyolojik oluşumdaki ve perikardın yapısındaki değişikliklerden kaynaklanır (1, 2). Konjenital perikardiyal kistler nadir görülen benign konjenital mediastinal lezyonlardır ve görülme sıklıkları tüm mediastinal kitleler arasında %7 oranındadır (1). Konjenital perikardiyal kistler, erken gelişimde perikardiyumdan kaynaklanan ancak perikardiyal kavite ile iletişim kurmayan doğuştan kapsüllü kistlerdir (2).

Konjenital perikardiyal kistler çok nadirdir ve çoğu zaman tesadüfen bulunurlar. Birçok vaka da tesadüfen saptanmasına karşın nadir olarak yaşamı tehdit edici semptomlara neden olabilirler. Büyük boyutlara ulaşmadıkça klinik olarak semptom göstermezler. Ancak büyük boyutlara ulaşınca, kardiyak yapılara baskı sonucunda, enfeksiyona ve kist rüptürüne bağlı semptomatik olurlar (1, 2). Perikardiyal kistlerin atrial fibrilasyon, ventriküler taşikardi de dâhil olmak üzere kardiyak aritmileri indüklediği gösterilmiştir (3, 4).

Evinde ölü bulunması sonrası kesin ölüm sebebinin tespiti için gönderilen 23 yaşındaki kadın olgunun, yapılan otopsisinde saptanan perikardiyal kistin ve AV nodda yağlanmaya bağlı değişikliklerin kişinin ölümü üzerindeki etkisini tartışmayı amaçladık.

Etik Beyan

Bu çalışma için Adli Tıp Kurumu Başkanlığı Bilimsel Çalışma İzin Kurulundan 05.03.2019 tarih ve 21589509/2019/129 sayı ile izin alınmış olup Helsinki Bildirgesi kriterleri göz önünde bulundurulmuştur.

2. Olgu Sunumu

Adli Tıp Kurumu İzmir Grup Başkanlığı Morg İhtisas Dairesine gönderilen 23 yaşındaki kadın olgunun adli tahkikat, otopsi bulguları, histopatolojik inceleme bulguları ile sistematik toksikolojik analiz sonuçları incelendi. Bu çalışma için Adli Tıp Kurumu Başkanlığı Bilimsel Çalışma İzin Kurulundan 05.03.2019 tarih ve 21589509/2019/129 sayı ile izin alınmış olup Helsinki Bildirgesi kriterleri göz önünde bulundurulmuştur.

Adli tıbbi öyküsünde; eşiyle beş yıllık evli ve iki çocukları olduğu, gece beş aylık çocuklarının ağlaması üzerine uyanarak çocuklarıyla ayrı bir odada yatan eşini kaldırmaya gittiği, eşini yüzüstü yatar pozisyonda yüzü beyazlamış ve yastığını ıslanmış olarak bulduğu, götürdükleri hastanede ölmüş olduğunun söylendiği, emzirme döneminde olan eşinin hamilelikten korunmak için üç ayda bir iğne vurulduğu, bir süredir göğüs ağrısı şikâyeti olduğu, yaklaşık bir haftadır üst solunum yolu enfeksiyonu nedeniyle halsizlik şikâyeti olduğu, bilinen kronik bir hastalığının ya da kalp rahatsızlığının olmadığı ifade edildi.

Cesedin tüm vücut dış muayenesinde postmortem değişiklikler dışında herhangi bir anormal muayene bulgusuna, akut travmatik lezyona rastlanmadı. Baş, boyun ve batın bölgesi açılarak incelendiğinde herhangi bir makroskopik patolojik özellik gözlenmedi.

Göğüs bölgesi açıldığında; perikard kesesinin posterolateral, dış yüzünde asılı vaziyette duran, solda akciğer üst lob medial yüzeyine komşu olan 7,5x7,5x4 santimetre (cm) boyutlarında kistik kese olduğu (Resim 1, 2) ve sol akciğer alt lobun diyafragmaya yapışık olduğu görüldü. Kesenin perikarda tutunduğu yerde seröz tabakanın parietal yaprağında rudimenter, kapanmış delik olduğu gözlendi. Perikardın dış yüzeyinde asılı olan ve içinde berrak sıvı olan kist sağlam görünümdeydi ve perikardiyal boşluk ile ilişkili değildi. Kalbin dış yüzünde minimal peteşial tarzda subepikardiyal kanama gözlendi. Kalp morfolojisi ve kalpten çıkan ana damarların dallanması olağan görünümdeydi. Kalp 295 gram ağırlığındaydı. Kalp endokardiyumu normal görünümdeydi. Aort lümeninde, kalbe giren ve çıkan büyük damarlarda, kalp içerisinde makroskopik patolojik özellik görülmedi. Aort kapak çevre uzunluğu 6 cm, mitral kapak çevre uzunluğu 10,2 cm, triküspit kapak çevre uzunluğu 13,5 cm, pulmoner kapak çevre uzunluğu 7,7 cm, sol ventrikül duvar kalınlığı 1,4 cm, sağ ventrikül duvar kalınlığı 0,3 cm olarak ölçüldü. Göğüs bölgesinde herhangi bir travmatik lezyon veya başkaca makroskopik patolojik özellik saptanmadı. Kese perikard zarının birleştiği yerden kesilerek çıkarıldı, histopatolojik inceleme amacıyla bütün olarak örneklendi.

Resim 1. Perikard dış yüzde kistik kese.

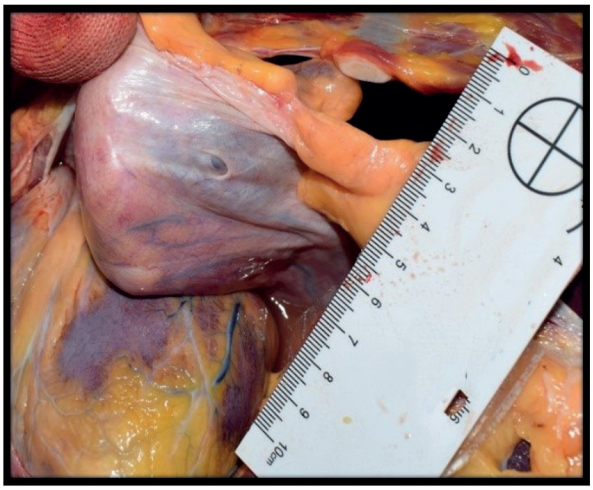

Resim 1. Perikard dış yüzde kistik kese.

Grup Başkanlığımız Kimya İhtisas Dairesinin kütüphanesinde kayıtlı toksik maddelerin aranması sonucu düzenlenen raporda; uyutucu, uyuşturucu, uyarıcı ve diğer maddelerin saptanmadığı, Morg İhtisas Dairesi Histopatolojik Tetkik Şubesinin raporunda; perikardiyal kist (Resim 3) saptandığı, kalbin ileti sistemine ait kesitlerde atriventriküler nodda yağlı değişiklik (Resim 4) izlendiği, akciğer dokusunda küçük bir adet folliküler bronşiolit odağı, intraalveolar kanama alanları ve ödem saptandığı yazılıydı.

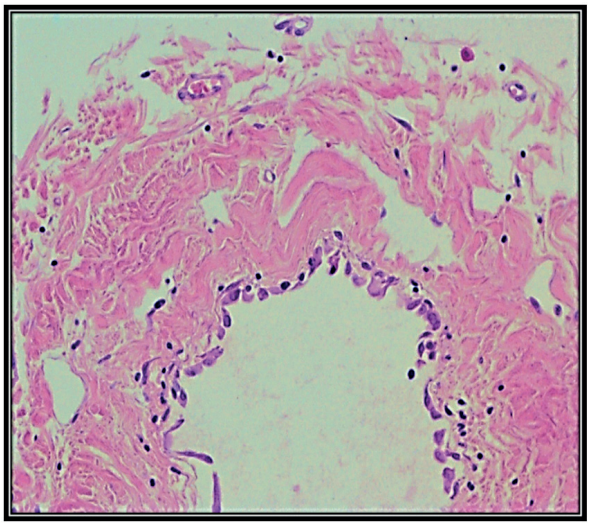

Resim 3. Perikardiyal kist (HE x 10) (Perikardiyal kist (HE x 10) (Üzeri tek sıralı mezotelyel hücreler ile döşeli duvarı kollajen ve elastik liflerden zengin kist)

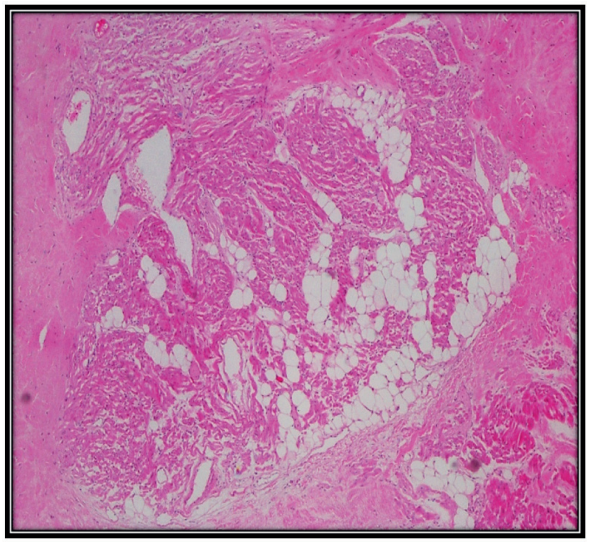

Resim 4: AV nodda yağlı değişiklik (HE x 4) (E)

Olguda ölümüne neden olacak travmatik lezyon bulunmadığı, toksikolojik analizde de ölüme neden olabilecek toksik madde saptanmadığı, *mediastende kalbin hareketlerini etkileyebilecek boyutlarda kistik yapı ve atriventriküler nodda yağlı değişiklik, akciğerde ödem* saptanan kişinin ölümünün kendisinde mevcut kalp hastalığı sonucu meydana geldiği kanaatine varıldı.

3. Tartışma

Kistler genellikle asemptomatik olmasına rağmen büyük boyutlara ulaşan kistlerin en sık ana semptomu retrosternal alanda göğüs ağrısı ya da ağırlık, dispne ve öksürüktür. Literatürde kist rüptürü, kardiyak bası, kardiyak tamponad, sağ ventrikül çıkış yolu tıkanıklığı, komşu yapılarda kısmi erozyon, konjestif kalp yetmezliği ve hatta atrial fibrilasyon, ventriküler fibrilasyon gibi ölümcül aritmiler meydana getirmesi sonrası ani ölüm gibi perikardiyal kiste bağlı komplikasyonlar bildirilmiştir (3-6).

Hekmat ve ark.nın yaptığı bir çalışmada olgularında saptadıkları 13x8x5 cm boyutundaki perikardiyal kistin literatürdeki en büyük kistlerden biri olduğunu belirtmişlerdir (7). White ve arkadaşlarının sunduğu çalışmada 38 yaşındaki erkek olgunun eforla gelen senkop, atipik göğüs ağrısı, sinüs bradikardisi, ortostatik olmayan hipotansiyon ile başvurduğu, olguda 8,6x3,5 cm çapında perikardiyal kist saptandığından bahsedilmektedir (8). White ve ark. sunduğu olgu ile benzer boyutları olan bu olgudaki semptom oluşturan 7,5x7,5x4 cm boyutundaki kistin de büyük boyutlarda olduğu ve komplikasyon yaratabileceği söylenebilir.

Kalpteki yağ dokusu varlığının aritmilerin başlangıcı üzerine nasıl etki ettiğinin araştırıldığı çalışmalarda; adi-

positlerin, miyositlerin elektriksel özelliklerini etkileyebileceği belirtilmektedir. Yağ dokusunun kardiyak aritmilere katkıda bulunan bir faktör olduğu ortaya konmuştur (9, 10). Adipozin filtrasyonları ve aritmi arasında anlamlı korelasyonlar gösterilmiştir (8, 11). Ley ve ark.'nın çalışmasındaki (3) olguya benzer bir şekilde bizim olgumuzda da perikardiyal kistin atriyumu sıkıştırması sonrası ani ölüme neden olan ölümcül bir aritmiye yol açmış olabilir. AV nodda yağlanmaya bağlı değişikler de ölümcül bir aritmiyi tetiklemiş olabilir.

Bu olguda, oldukça büyük olan kistin yer kaplayıcı etkisine bağlı gelişen kontraksiyon fonksiyonlarına etkileri ve gerek AV nodda yağlanmaya bağlı değişikliklerin, gerekse kistin kalbin ileti sistemine etkileri gibi komplikasyonlar ile ölüme sebebiyet verdiği değerlendirildi. Literatürde perikardiyal kistlerin sıklıkla asemptomatik seyrettiği bildirilmekle birlikte ölüme sebebiyet verebileceği de otopsi esnasında göz önünde bulundurulmalıdır. Tesadüfen ya da semptom vermesi sonrası perikardiyal kist saptanan olguların yakın takip altında olmasının ya da büyük boyutlara ulaşması halinde cerrahi tedavi seçeneğinin düşünülmesinin bu tür olguların yararına olacağı kanaatine varıldı.

TEŞEKKÜR

T.C. Adalet Bakanlığı Adli Tıp Kurumuna ve ayrıca Eylül Gün'e katkılarından dolayı teşekkür ederiz.

Kaynaklar

1. Parmar, Y. J., Shah, A. B., Poon, M., & Kronzon, I. Congenital abnormalities of the pericardium, Cardiology Clinics, Volume 35, Issue 4, November 2017, Pages 601-614, https://doi.org/10.1016/j.ccl.2017.07.012
2. Kar SK, Ganguly T. Current concepts of diagnosis and management of pericardial cysts. IndianHeart J, 2017 May - Jun;69(3):364-370. https://doi.org/10.1016/j.ihj.2017.02.021
3. Ley, Marie Brix; Larsen, Maiken Kudahl. Pericardial Cyst: Cause of Sudden Cardiac Death?. Journal of forensic sciences, 2019, 64.1: 295-297. https://doi.org/10.1111/1556-4029.13826
4. Fredman CS, Parsons SR, Aquino TI, Hamilton WP: Sudden death after a stress test in a patient with a large pericardial cyst. AmHeart J 1994, 127:946-950. https://doi.org/10.1016/0002-8703(94)90572-X
5. Ozturk, E., Aparci, M., Haholu, A., Sonmez, G., Mutlu, H., Basekim, C. C., & Kizilkaya, E. (2007). Giant, dumbbell-shaped pericardial cyst. Texas Heart Institute Journal. 2007, 34(3), 386-387.
6. Bandeira FC, de Sa VP, Moriguti JC, Rodrigues AJ, Jurca MC, Almeida- Filho OC, Marin-Neto JA, Maciel BC: Cardiac tamponade: an unusual complication of pericardial cyst. J AmSocEchocardiogr, 1996, 9:108-112. https://doi.org/10.1016/S0894-7317(96)90113-3
7. Hekmat M, Ghaderi H,Tatari H,Shabestari AA, Mirjafari SA. Giant pericardial cyst: a case report and review of literature, Iran J Radiol. 2016 January;13(1): e21921. https://doi.org/10.5812/iranjradiol.21921
8. White MS, Bodiwala KN, Bailey AL, Sorrell V. Symptomatic pericardial cyst in the presence of partial congenital absence of the pericardium, EuropeanHeartJournal-Cardiovascular Imaging, Volume 15, Issue 5, May 2014, Page 531, https://doi.org/10.1093/ehjci/jet242
9. Lin, Y. K., Chen, Y. C., Chen, J. H., Chen, S. A. & Chen, Y. J. Adipocytes modulate the electrophysiology of atrialmyocytes: Implications in obesity-induced atrial fibrillation. Basic Res. Cardiol. 2012, 107, https://doi.org/10.1007/s00395-012-0293-1
10. De Coster, T.,Claus, P., Kazbanov, I.V. et al. Arrhythmogenicity of fibro-fatty infiltrations. SciRep8, 2018, 2050. https://doi.org/10.1038/s41598-018-20450-w.
11. Samanta, R.,Pouliopoulos, J., Thiagalingam, A. & Kovoor, P. Role of adiposet issue in the pathogenesis of cardiac arrhythmias. Hear. rhythm: official journal Heart Rhythm Soc. 2012, 13, 311–20. https://doi.org/10.1016/j.hrthm.2015.08.016